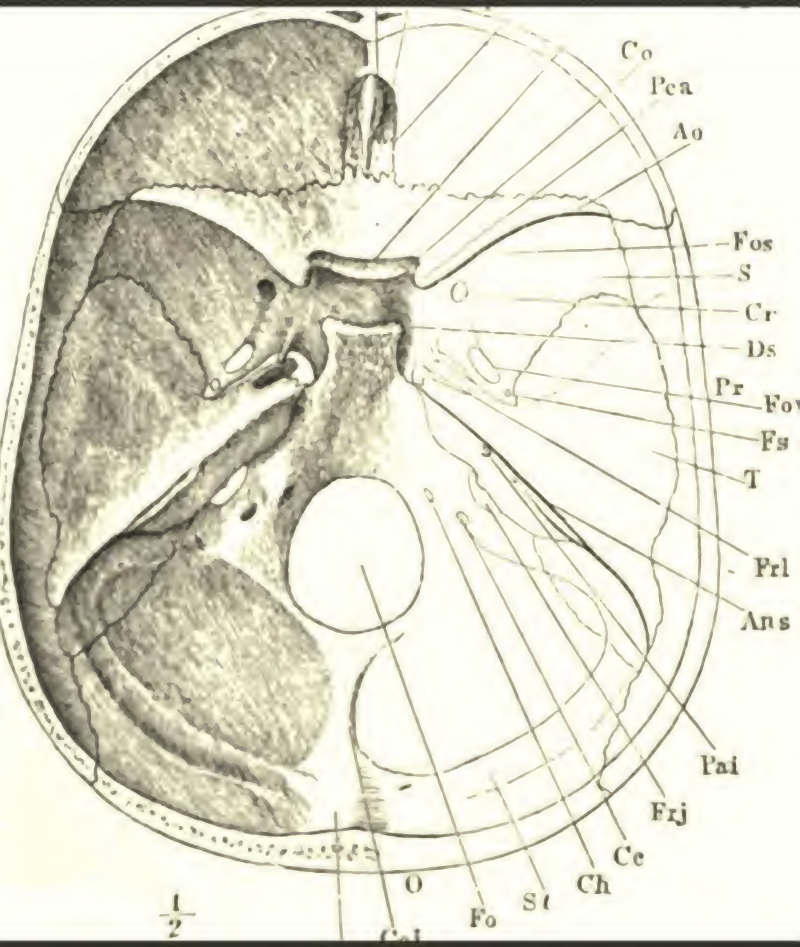

Anatomischer Hand-Atlas zum Gebrauch im Secirsaal

Jacob Henle

Digitized by Google

PRESS
SHELF
N°

600025035L

C
1654 d. 159

Digitized by Google

ANATOMISCHER

HAND-ATLAS

ZUM

GEBRAUCH IM SECIRSAAL.

Digitized by Google

Holzstiche
aus dem xylographischen Atelier
von Friedrich Vieweg und Sohn
in Braunschweig.

Papier
aus der mechanischen Papier-Fabrik
der Gebrüder Vieweg zu Wendhausen
bei Braunschweig.

Digitized by Google

ANATOMISCHER

HAND-ATLAS

ZUM

GEBRAUCH IM SECIRSAAL

VON

Dr. J. HENLE,
PROFESSOR IN GÖTTINGEN.

ERSTES HEFT:

KNOCHEN, BÄNDER UND MUSKELN.

BRAUNSCHWEIG,
DRUCK UND VERLAG VON FRIEDRICH VIEWEG UND SOHN.
1871.

Digitized by Google

Die Herausgabe einer Uebersetzung in französischer und englischer Sprache, sowie in anderen modernen Sprachen wird vorbehalten.

Digitized by Google

VORREDE.

Bei der Zusammenstellung der Abbildungen meines Handbuchs der systematischen Anatomie, wie sie dies Heft enthält, hatte ich zunächst den Zweck, den angehenden Medicinern ein handliches und wohlfeiles Hülfsmittel für die Arbeiten im Secirsaal zu bieten. Man kann theoretisch das Verlangen stellen, dass der Präparant, durch den Vortrag und häusliches Studium vorbereitet, ein Phantasiebild mitzubringen habe, das ihn bei seinen Operationen leite. Aber jeder Lehrer wird an sich die Erfahrung gemacht haben und sie an seinen Schülern wiederholen, dass es bei der verwickelten Natur des Gegenstandes und mit dem Mangel an Uebung für Formen-Auffassung, in dem wir aufwachsen, nicht leicht ist, jene Forderung zu erfüllen. Man gestattet dem Künstler, um Auge und Hand zu bilden, nach Vorlagen zu zeichnen; warum sollte der Anatom nicht nach Vorlagen schneiden dürfen?

Dass die osteologischen Abbildungen mit aufgenommen sind, wird nicht überflüssig erscheinen, da man beim Studium der Bänder und Muskeln stets auf die Knochen zurückgeführt wird.

Der Verfasser.

Digitized by Google

I.

OSTEOLOGISCHER THEIL.

Digitized by Google

Fig. 1. Mediandurchschnitt der Knochen des Stammes.
„ 2. Wirbelsäule, von hinten.
„ 3. Brustwirbel, Profil, um die Anordnung der Rippenpfannen zu zeigen.
„ 4. Fünfter bis siebenter Halswirbel und erster Brustwirbel, von hinten.
„ 5. Zehnter bis zwölfter Brustwirbel und erster Bauchwirbel, von hinten.

Fig. 4.

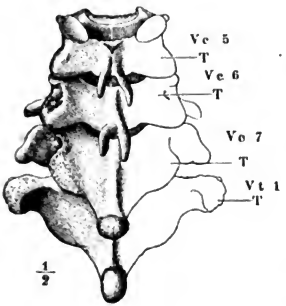

Fig. 1.

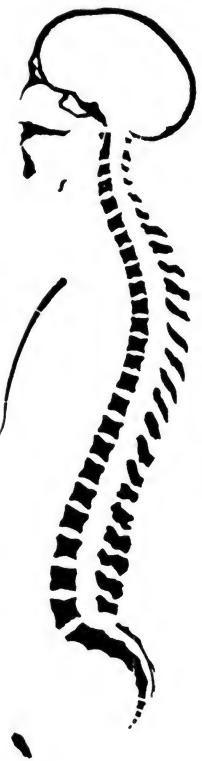

Fig. 2.

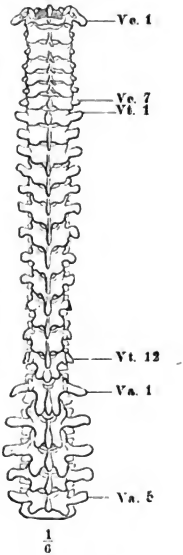

Fig. 5.

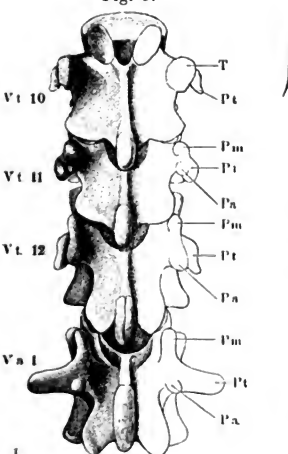

Pa Proc. accessorius.
Pm Proc. mamillaris.
Pt Proc. transversus.

T Tuberositas vertebralis.
Va Vertebra abdominalis.
Ve Vertebra cervicalis.
Vt Vertebra thoracica.

Fig. 3.

Digitized by Google

Fig. 1. Halswirbel, schräg von oben und seitlich.
„ 2. Fünfter Halswirbel, von unten.
„ 3. Frontalschnitt der Körper des vierten und fünften Halswirbels.
„ 4. Medianschnitt der Körper des vierten und fünften Halswirbels.
„ 5. Brustwirbel, Profil.
„ 6. Brustwirbel, von hinten. *B.* Frontalschnitt des Wirbeldorns.
„ 7. Vierter Brustwirbel, von unten.
„ 8. Brustwirbelbogen von vorn. † Durchschnitt des Bogenhalses.
„ 9. Bauchwirbel, Profil.
„ 10. Dritter und vierter Bauchwirbel, von hinten.
„ 11. Bauchwirbel, von unten.

A	Arcus.
C	Corpus.
Fci	Fossa costalis inf.
Fcs	Fossa costalis sup.
Fi	Foramen intervertebrale.
Frt	Foramen transversarium.
Ft	Fossa transversalis.
Fv	Foramen vertebrale.
Ii	Incisura vertebr. inf.
Is	Incisura vertebr. sup.
Pa	Proc. accessorius.
Pai	Proc. articularis inf.
Pas	Proc. articularis sup.
Pm	Proc. mamillaris.
Ps	Proc. spinosus.
Pt	Proc. transversus.
T	Tuberositas vertebralis.

Digitized by Google

Fig. 5.

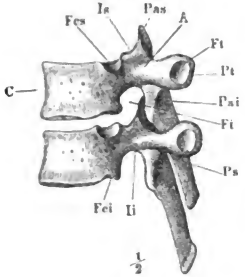

Fig. 2.

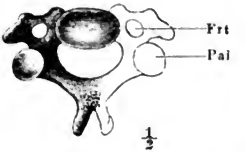

Fig. 1.

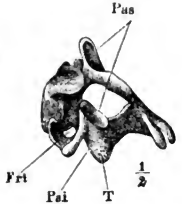

Fig. 6.

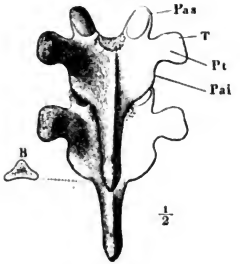

Fig. 3.

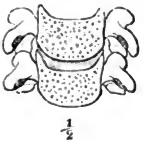

Fig. 8.

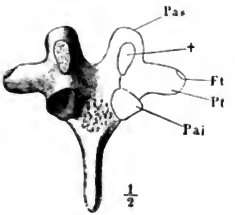

Fig. 9.

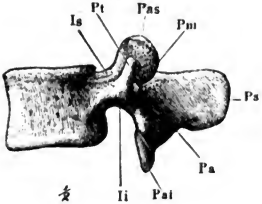

Fig. 4.

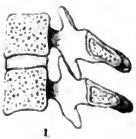

Fig. 7.

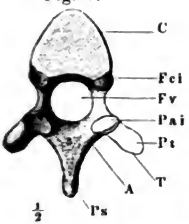

Fig. 10.

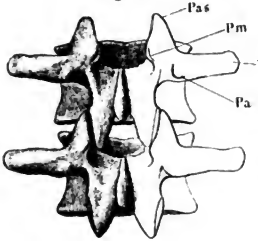

Fig. 11.

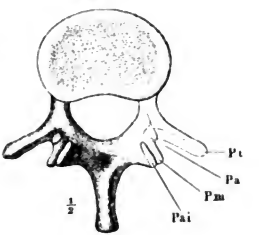

Digitized by Google

Fig. 1. Atlas und Epistropheus, von oben.
„ 2. Epistropheus, im Profil.
„ 3. Epistropheus, von oben.
„ 4. Kreuzbein mit dem letzten Bauchwirbel, von vorn.
„ 5. Dasselbe, von hinten.
„ 6. Kreuzbein, Profil.
„ 7. Erster Kreuzwirbel, von unten.
„ 8. Steissbein, von hinten.

Aa	Arcus ant. atlantis.	
Ap	Arcus post. atlantis.	
Cc	Cornua coccygea.	
Cs	Cornu sacrale.	
D	Dens epistrophei.	
Fa	Facies auricularis.	
Faa	Fossa articularis ant. dentis epistrophei.	
Fap	Fossa artic. post. atlantis.	
Fas	Fossa articularis sup.	
Fi	Foramen intervertebrale.	
Frt	Foramen transversarium.	
Fsa	Foramina sacralia antt.	
Fsp	Foramina sacralia post.	
L	Lig. transversum dentis.	
Ma	Massa lateralis atlantis.	
Pai	Processus articularis inf.	
Pas	Processus articularis sup.	
Pasp	Processus articulares spurii	Ossis sacri.
Pss	Processus spinosi spurii	Ossis sacri.
Pts	Processus transversi spurii	Ossis sacri.
Ta	Tuberculum anterius atlantis.	
Tp	Tuberculum posterius.	

Digitized by Google

Fig. 2.

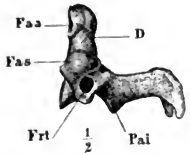

Fig. 1.

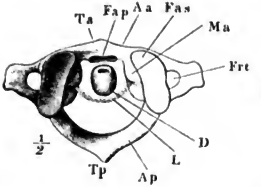

Fig. 3.

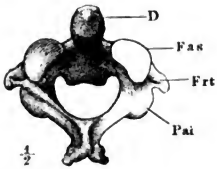

Fig. 4.

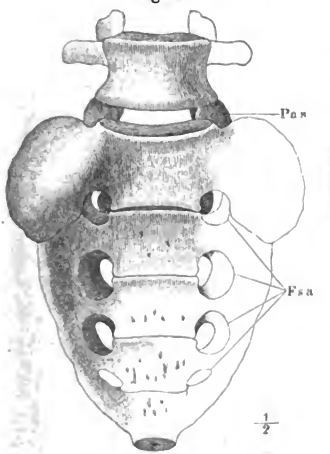

Fig. 5.

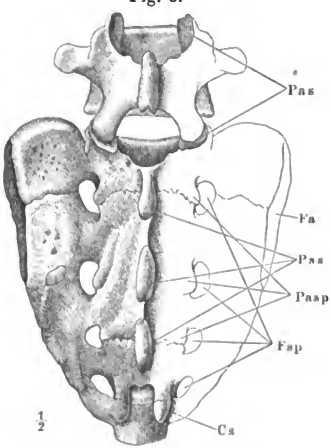

Fig. 6.

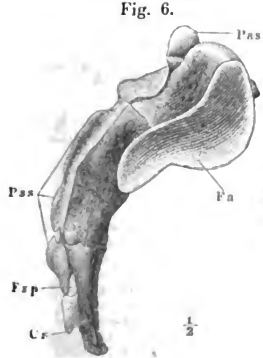

Fig. 8.

Fig. 7.

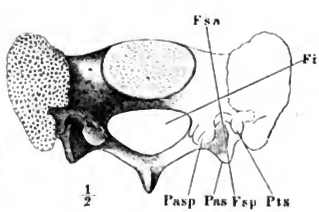

Digitized by Google

Fig. 1. Brustkorb, von vorn, rechte Hälfte.
„ 2. Frontalschnitt des Brustkorbs, ebenso.
„ 3. Brustbein, von vorn.
„ 4. Horizontalschnitt des Brustbeins.
„ 5. Brustwirbel und Rippe, von unten.
„ 6. Zwölfter Brustwirbel mit der Rippe, von unten.

Fig. 1.

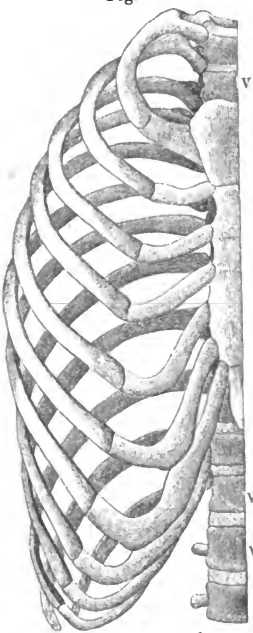

Fig. 2.

Fig. 3.

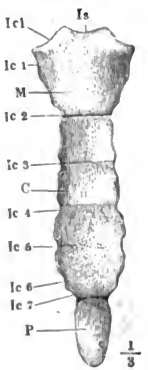

Fig. 4.

Fig. 5.

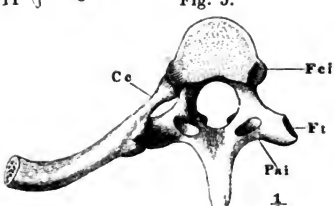

Fig. 6.

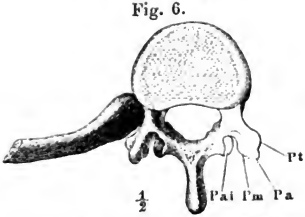

Is Incisura semilunaris.
M Manubrium sterni.
P Processus ensiformis.
Pa Proc. accessorius.
Pai Proc. articularis inf.
Pm Proc. mamillaris.
Pt Proc. transversus.
Va Vertebra abdominalis.
Vt Vertebra thoracica.

C Corpus sterni.
Cc Collum costae.
Fci Fossa costalis inf.
Ft Fossa transversalis.
Ic Incisura costalis.
Icl Incisura clavicularis.

Digitized by Google

Fig. 1. Brustkorb, von hinten.
„ 2. Derselbe, Profil.
„ 3. Horizontalschn. d. vierten Rippe.
„ 4. Vierte Rippe, von vorn.
Fig. 5. Vierte Rippe, von hinten.
„ 6. A. Verticalschnitt des Halses.
B. „ des Körpers einer rechten Rippe.

Fig. 1.

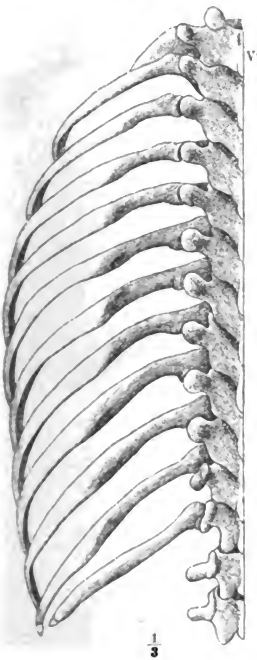

Fig. 6.

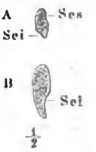

Fig. 2.

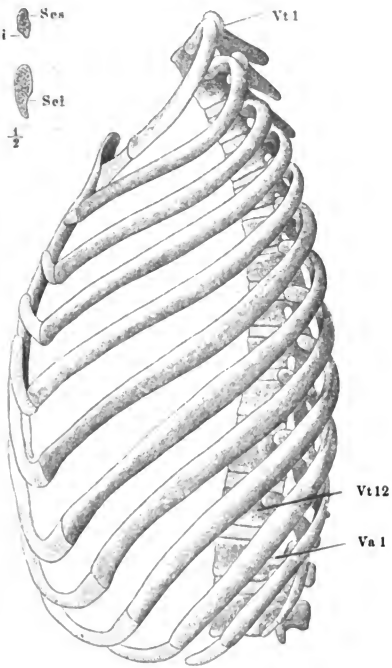

Fig. 3.

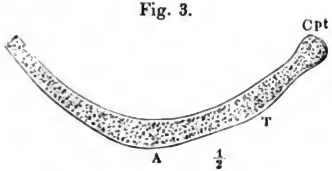

Fig. 4.

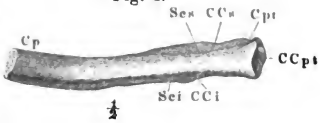

Fig. 5.

A	Angulus costae.	*Sci*	Sulcus cost. inf.
CCi	Crista colli inf.	*Scs*	Sulcus cost. sup.
CCpt	Crista capituli.	*T*	Tuberculum costae.
CCs	Crista colli sup.	*Va*	Vertebra abdomin.
Cp	Corpus costae.	*Vt*	Vertebra thoracica.
Cpt	Capitulum costae.		

Digitized by Google

Fig. 1. Horizontalschnitt des Brustkorbs durch die Mitte des vierten Brustwirbels.
„ 2. Horizontalschnitt durch den siebenten Brustwirbel, nahe dem untern Rande.
„ 3. Erste Rippe, von oben.
„ 4. Zweite Rippe, von oben.
„ 5. Zungenbein, von vorn.
„ 6. Zungenbein, Profil.

Fig. 1.

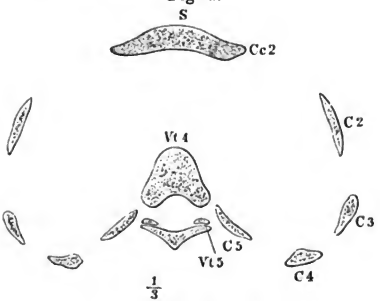

Fig. 4.

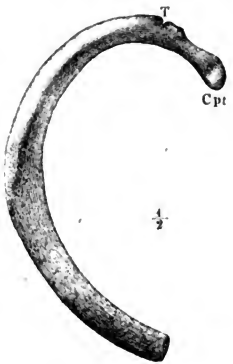

Fig. 3.

Fig. 2.

Fig. 5.

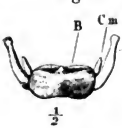

Fig. 6.

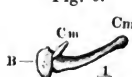

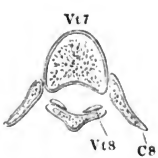

B Basis ossis hyoidei.
C Costa.
Cc Cartilago costalis.
Cmj Cornu minus.
Cmt Cornu majus.
Cp Capitulum costae.
S Sternum.
Ss Sulcus subclaviae.
T Tuberculum costae.
Ts Tuberculum scaleni.
Vt Vertebra thoracica.

Digitized by Google

Fig. 1. Schädel, Profil. — Fig. 2. Horizontalschnitt des Hirnschädels. — Fig. 3. Frontalschnitt desselben. — Fig. 4. Medianschnitt desselben. — Fig. 5. Profilansicht des Hirnschädels ohne Jochbogen.

Fig. 1.

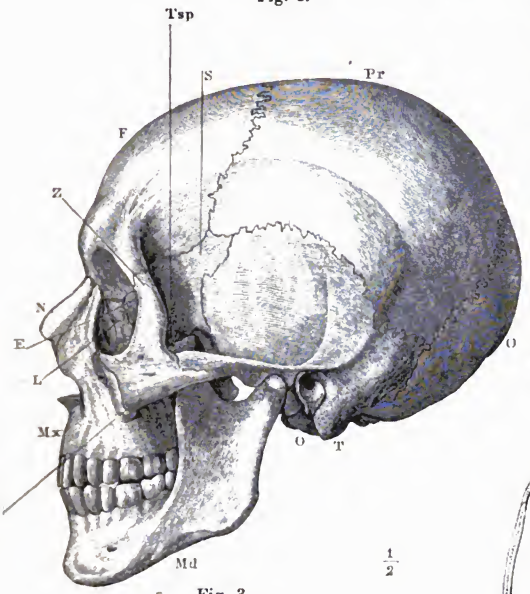

Az Arcus zygomaticus.
Cri Crista infratemporalis.
E Os ethmoideum.
F Os frontis.
L Os lacrymale.
Lns Linea nuchae sup. (*L. semicirc. oss. occip. sup.*)
Lt Linea temporalis.
Md Mandibula.
Ms Margo supraorbitalis.
Mx Maxilla.
N Os nasale.
O Os occipitis.
Pae Porus acust. externus.
Plt Planum temporale.
Poe Protuberantia occip. ext.
Rr Os parietale.
Prm Proc. mastoideus.
Rn Radix nasi.
S Os sphenoideum.
T Os temporum.
Tsp Tuberculum spinosum.
Tz Tuber zygomaticum.
x Sagittale Axe.
y Transversale Axe.
Z Os zygomaticum.

Fig. 2.

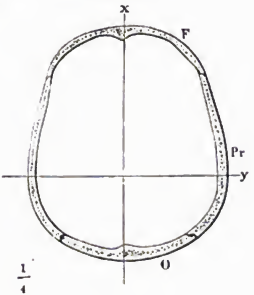

Fig. 3.

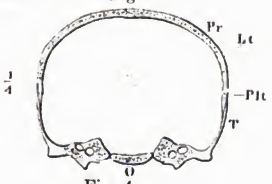

Fig. 4.

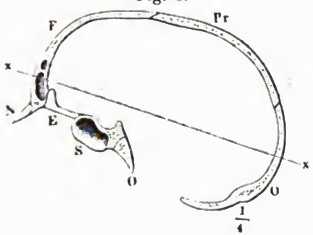

Fig. 5.

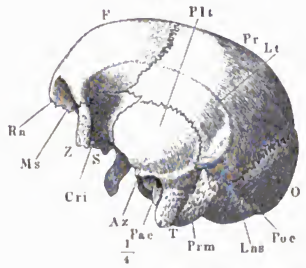

Digitized by Google

Ansicht der Schädelhöhle, von innen. Fig. 1. Basis. Fig. 2. Decke.

Fig. 1.

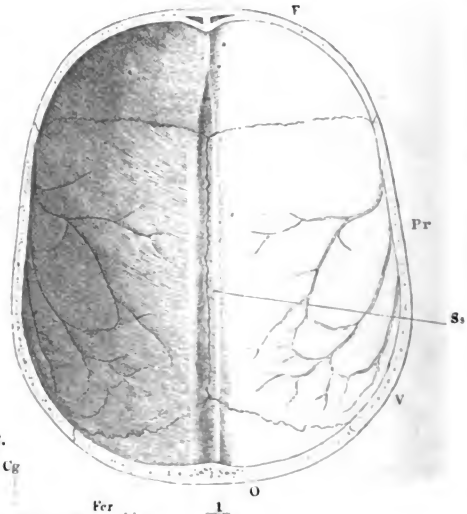

Ans Angulus sup. partis petrosae ossis temporum.)
Ao Ala orbitalis (*Ala parva*). ossis sphenoid.
Cc Canalis condyloideus (*For. condyloid. post.*)
Cg Crista galli.
Ch Canalis hypoglossi (*For. condyloid. ant.*)
Co Canalis opticus (*For. opticum*).
Coi Crista occipit. interna.
Cr Canalis rotundus (*For. rotundum*).
Ds Dorsum sellae.
E Os ethmoideum.
F Os frontis.
Fcr Foramina cribrosa.

Fig. 2.

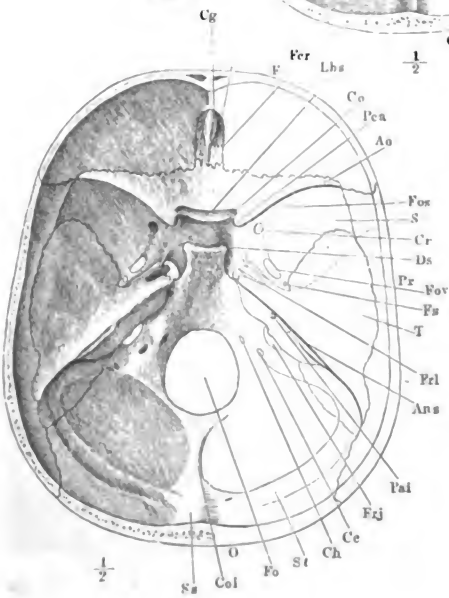

Fo Foramen occipitale.
Fos Fissura orbit. sup.
Fov Foramen ovale.
Frj Foramen jugulare.
Frl Foramen lacerum.
Fs Foramen spinosum.
Lbs Limbus sphenoidalis.
O Os occipitis.
Pai Porus acust. int.
Pca Proc. clinoideus ant.
Pr Os parietale.
S Os sphenoideum.
Ss Sulcus sagittalis (*S. longitud. sup.*)
St Sulcus transversus.
T Os temporum.

Digitized by Google

Fig. 1. Basis des Schädels, von aussen; die Gaumenflügel des Wespenbeins an der Basis quer abgesägt.

„ 2. Schläfenpyramide und Umgebung, von unten, mit dem knorpligen Gehörgang und dem Knorpel der Tuba; die mediale Wand des Knorpels der Tuba mit dem unteren Rande medianwärts umgebogen. Proc. pterygoideus (†) und Proc. styloideus (††) an der Basis abgesägt.

Fig. 1.

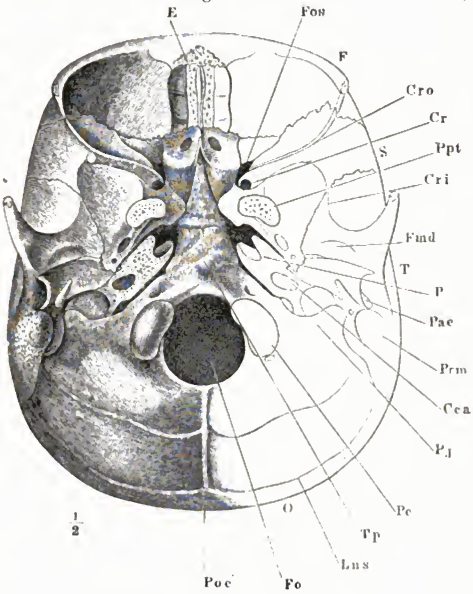

Cca Canalis caroticus.
Ch Canalis hypoglossi (*For. condyloid. ant.*)
Cr Can. rotundus. (*For. rotd.*)
Cri Crista infratemporalis.
Cro Crista orbitalis alae temporalis oss. sphenoid.
E Os ethmoideum.
F Os frontis.
Fmd Fossa mandibularis.
Fo Foramen occipitale.
Fos Fissura orbit. sup.
For Foramen ovale.
Fpb Fissura petrobasilaris.
Frj Foramen jugulare.
Frl Foramen lacerum
Fs Foramen spinosum.
Fsm For. stylomastoideum.
Lns Linea nuchae sup. (*Lin. semicirc. sup. oss. occip.*)
O Os occipitis.
P Pyramis ossis temporum.
Pae Porus acust. ext.
Pc Proc. condyloideus oss. occip.
Po Proc. jugularis.
Pje Protuberantia occip. ext.
Fpt Processus pterygoideus.
Prm Processus mastoideus.
S Os sphenoideum.
Sa Spina angularis.
T Os temporum.
Tp Tuberc. pharyngeum.
V Vomer.
1 Knorpliger Gehörgang.
2 Knorpel der Tuba.

Fig. 2.

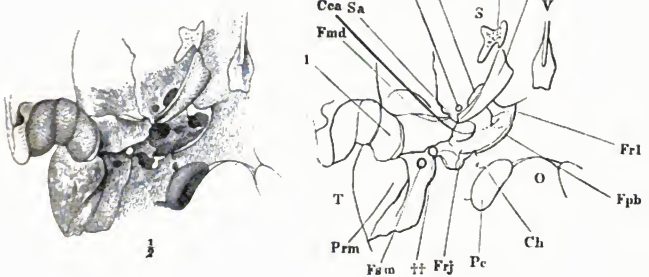

Digitized by Google

Fig. 1. Schädel, von vorn.
„ 2. Frontalschnitt des Schädels durch den dritten Backzahn.
„ 3. Frontalschnitt des Gesichtsschädels vor dem ersten Backzahn.
„ 4. Schädel, von hinten, um die transversale Axe vorwärts gedreht.

Aii Apertura inf. canalis incisivi.
C Concha (inferior).
Cai Canalis infraorbitalis.
Cl Canalis lacrymalis.
Cnm Concha media.
E Os ethmoideum.
F Os frontis.
Fop Fossa pterygoidea.
L Os lacrymale.
Lc Lamina cribrosa.
Md Mandibula.
Mni Meatus narium inf.
Mnm Meatus narium medius.
Mx Maxilla.
N Os nasi.
O Os occipitis.
Pd Proc. dentalis maxillae.
Pl Os palatinum.
Pr Os parietale.
R Ramus mandibulae.
S Os sphenoid.
Sf Sinus frontalis.
T Os temporum.
V Vomer.
Z Os zygomat
1 Sinus frontalis.
2 Orbita.
4 Sinus maxillaris.
3 Cavum narium.

Digitized by Google

Fig. 1.

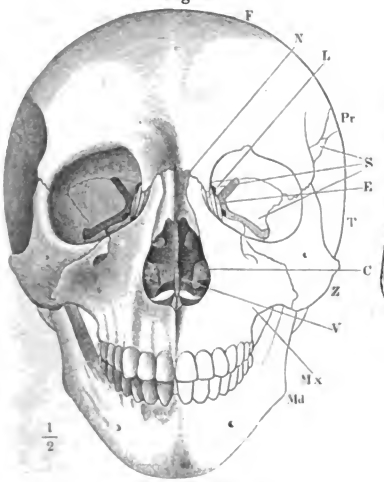

Fig. 2.

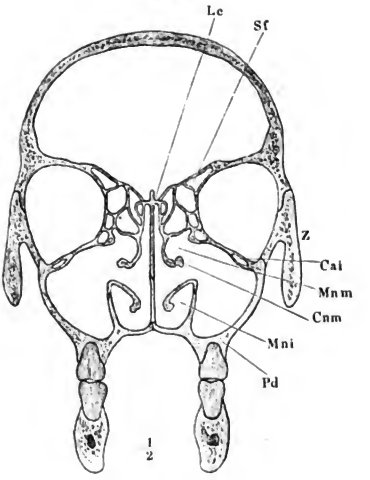

Fig. 4.

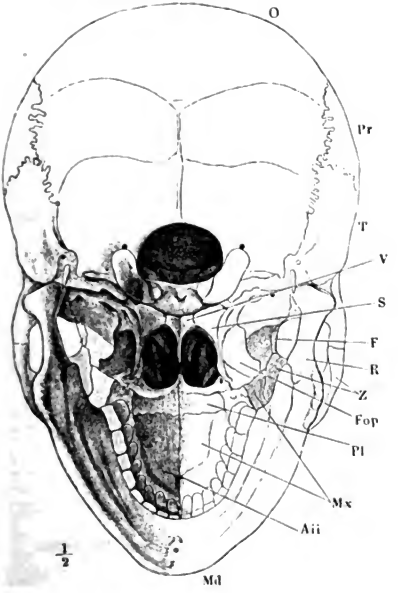

Fig. 3.

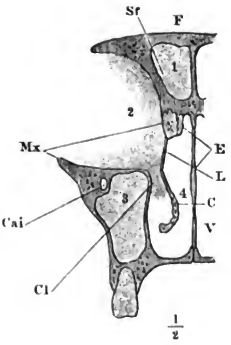

Digitized by Google

Fig. 1. Medianschnitt des Schädels links neben der Nasenscheidewand.
„ 2. Seitenwand der Nasenhöhle.

Fig. 1.

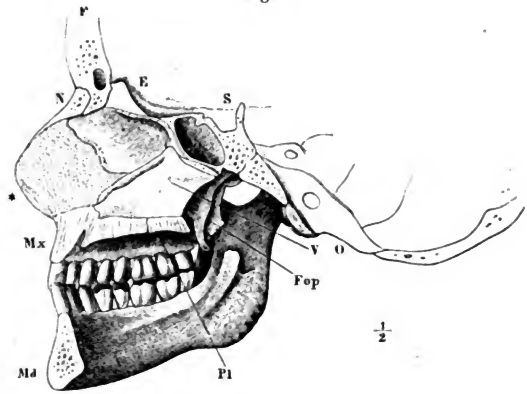

Fig. 2.

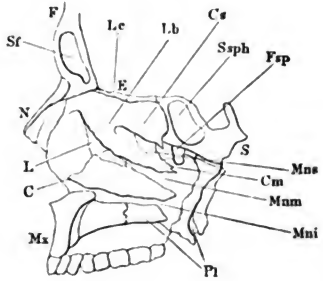

Cm Concha media.
Cs Concha superior.
E Os ethmoideum.
F Os frontis.
Fop Fossa pterygoidea.
Fsp Foramen sphenopalatinum.
L Os lacrymale.
Lb Labyrinthus.
Le Lamina cribrosa.
Md Mandibula.
Mni Meat. nar. inf.
Mnm Meat. nar. medius.
Mns Meat. nar. superior.
Mx Maxilla.
N Os nasi.
O Os occipitis.
Pl Os palatinum.
S Os sphenoideum.
Sf Sinus frontalis.
Ssph Sinus sphenoidalis.
V Vomer.
* Knorpel der Nasenscheidewand.

Digitized by Google

Fig. 1. Horizontalschnitt des Gesichtsschädels durch den vordern Theil des Jochbogens. † Schnittfläche des Proc. pterygoideus.

„ 2. Profilansicht des Gesichtsschädels mit geringer Drehung um die verticale Axe nach rechts und um die sagittale Axe mit der linken Fläche aufwärts; Jochbogen und Unterkiefer entfernt. †† Schnittflächen des Jochbogens.

„ 3. Seitenansicht der die Fossa sphenomaxillaris umgrenzenden Theile. ×Schnittfläche der Decke der Augenhöhle. †† Schnittflächen, wodurch der Temporalflügel des Wespenbeins von dem Körper dieses Knochens getrennt wurde.

Fig. 1.

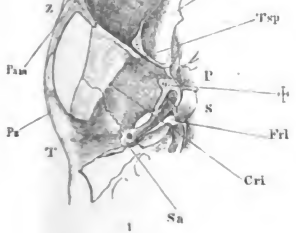

1/2

Fig. 2.

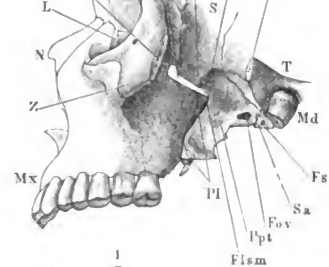

1/2

Fig. 3.

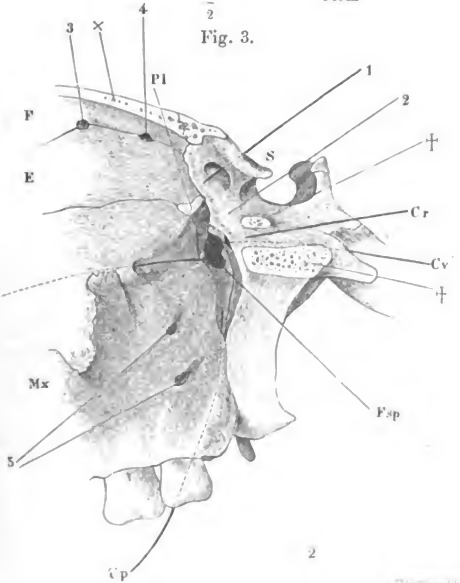

Cai Can. infraorbitalis.
Cp Can. pterygopalatinus.
Cr Can. rotundus (*For. rotundum*).
Cri Crista infratemporalis.
Cv Canalis vidianus.
E Os ethmoid.
F Os frontis.
Fism Fissura sphenomaxillaris.
Foi Fissura orbitalis inf.
Fov Foramen ovale.
Frl Foramen lacerum.
Fs Foramen spinosum.
Fsp Foram. sphenopalatinum.
L Os lacrymale.
Md Mandibula.
Mx Maxilla.
N Os nasi.
P Pyramis oss. temp.
Pam Pars malaris oss. zygomat.
Pao Pars orbit. oss. zygomat.
Pl Os palatinum.
Ppt Proc. pterygoideus.
Ps Proc. zygomaticus.
S Os sphenoid.
Sa Spina angularis.
T Os temporum.
Tsp Tuberculum spinos.
Z Os zygomat.
| Canalis opticus.
| Mediale Begrenzung der Fiss. orbital. sup.
| For. ethmoid. ant.
| For. ethmoid. post.
| Foramina alveolaria supp. postt.

Digitized by Google

Fig. 1. Hinterhauptsbein, von hinten.
„ 2. Hinterhauptsbein, von unten.
„ 3. Hinterhauptsbein, von vorn.
„ 4. Mediandurchschnitt des Hinterhauptsbei. s.

C	Corpus oss. occip.
Cc	Canalis condyloideus (*For. condyloid. post.*).
Ch	Canalis hypoglossi (*For. condyloid. ant.*).
Coi	Crista occipitalis int.
Fc	Fossa condyloidea.
Ij	Incisura jugularis.
Lni	Linea nuchae inferior (*Linea semicirc. oss. occip. inf.*).
Lnm	Linea nuchae mediana (*Crista occipitalis ext.*).
Lns	Linea nuchae sup. (*Linea semicirc. oss. occ. sup.*).
Pc	Processus condyloideus.
Pij	Processus intrajugularis.
Pj	Processus jugularis.
Poe	Protuberantia occipit. ext.
Poi	Protuberantia occipit. int.
Ss	Sulcus sagittalis.
Spi	Semisulcus petrosus inf.
Spo	Superficies articul. petro-occip.
Sq	Squama oss. occip.
St	Sulcus transversus.
Tj	Tuberculum jugulare.
Tp	Tuberculum pharyngeum.
*	Ansatzfläche des M. rect. cap. lateralis.
**	Firste, welche die innere Fläche des proc. jugularis theilt.
***	Vordere Spitze der rauhen Seitenfläche des Körpers, welche sich an die Schläfenpyramide anlegt und das For. jugulare von vornher begrenzt.

Digitized by Google

Fig. 1.

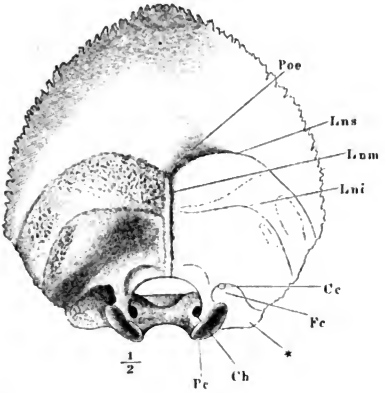

Fig. 2.

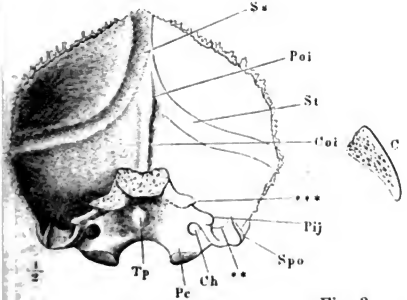

Fig. 4.

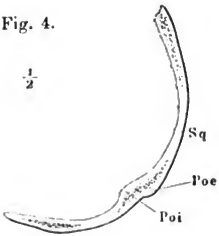

Fig. 3.

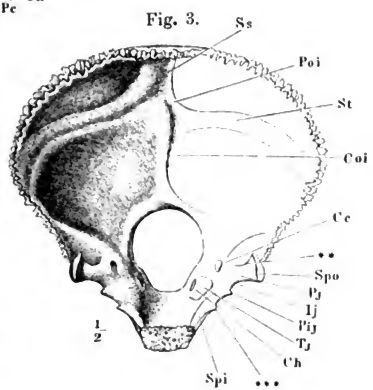

Digitized by Google

Fig. 1. Wespenbein, von oben.
„ 2. Dasselbe. Orbitalflügel abgesägt.
„ 3. Dasselbe, von vorn.
„ 4. Dasselbe, von hinten.
„ 5. Dasselbe, von unten. † Schnittfläche der an der Wurzel abgesägten Gaumenflügel.
„ 6. Seitenansicht des Wespenbeinkörpers, Orbital- und Temporalflügel an den Wurzeln abgesägt.
„ 7. Medianschnitt des Wespenbeins.
„ 8. Temporalflügel, von aussen.
„ 9. Horizontalschnitt des Temporalflügels.
„ 10. Horizontalschnitt der Gaumenflügel.

Co Can. opticus (*For. opt.*).
Cos Concha sphenoidalis.
Cr Can. rotundus (*Foramen rotundum*).
Cri Crista infratemporalis alae temp.
Cro Crista orbitalis alae temp.
Crs Crista sphenoidalis.
Crsm Crista sphenomaxillaris alae temp.
Crz Crista zygomatica alae temp.
Cv Can. vidianus.
Ds Dorsum sellae.
Fci Facies infratemporalis alae temp.
Fco Facies orbitalis alae temp.
Fcs Facies sphenomaxillaris alae temp.
Fct Facies temporalis alae temp.
Fh Fossa hypophyseos.
Fip Fissura pterygoidea.
Fop Fossa pterygoidea.
Fos Fissura orbitalis sup.
Fov Foramen ovale.
Frs Foramen sphenoidale.
Fs Foramen spinosum.
Hp Hamulus pterygoideus.
Lbs Limbus sphenoidalis.
Lqs Lingula sphenoidalis.
Ll Lamina lateralis des Proc. pterygoid.
Lm Lamina medialis des Proc. pterygoid.
Mf Margo frontalis alae temp.
Mp Margo parietalis alae temp.
Mt Margo temporalis alae temp.
Mx Maxilla.
O Os occipitis.
Pca Processus clinoideus ant.
Pcp Processus clinoideus post.
Pl Os palatinum.
Pv Processus vaginalis.
Ra Radix ant. alae temporalis.
Ri Radix inf. alae orbitalis.
Rm Radix media alae temporalis.
Rp Radix posterior alae temporalis.
Rs Rostrum sphenoidale.
Sa Spina angularis.
Sc Sulcus caroticus.
Shp Sulcus hamuli pterygoidei.
So Sulcus opticus.
Spp Sulcus pterygopalatinus.
T Os temporale.
Ts Tuberculum sellae.
Tsp Tuberculum spinosum.
V Vomer.
Z Os zygomat.
* Mit der Spitze der Schläfenpyramide zusammenstossendes Knochenplättchen.
** Freier Theil des vordern Randes der Ala temporalis.
*** Kante, welche die Fissura orbit. sup. von oben her begrenzt.

Digitized by Google

Fig. 1.

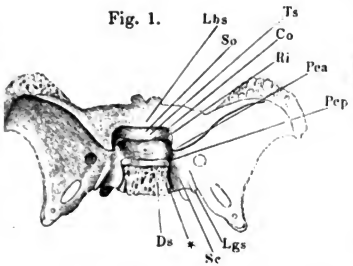

Fig. 2.

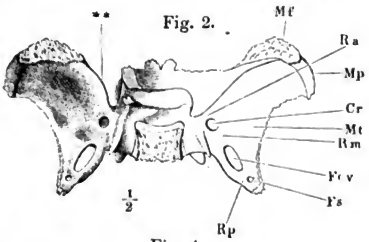

Fig. 3.

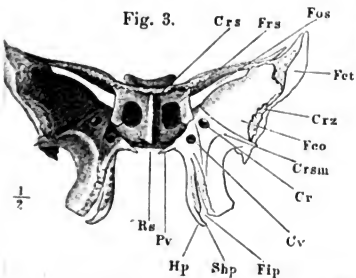

Fig. 4.

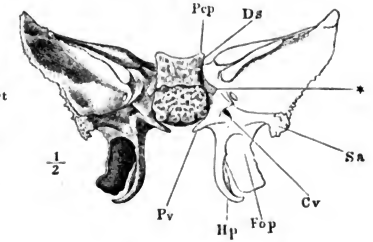

Fig. 5.

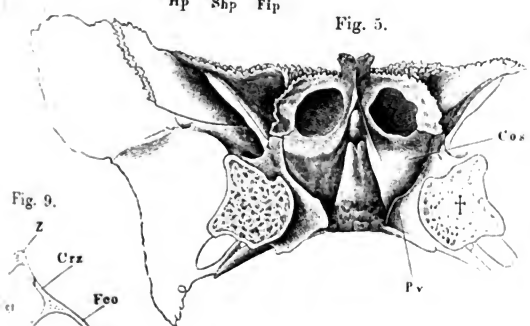

Fig 6.

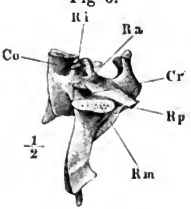

Fig. 9.

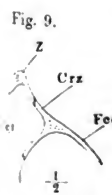

Fig. 10.

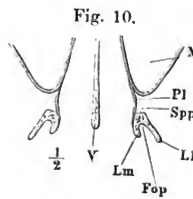

Fig. 8.

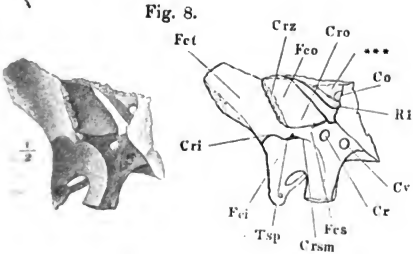

Fig. 7.

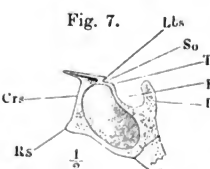

Digitized by Google

Fig. 1. Siebbein, von oben. — Fig. 2. Dasselbe, von unten. — Fig. 3. Dasselbe, Profilansicht. — Fig. 4. Dasselbe, Profilansicht, das linke Labyrinth entfernt. — Fig. 5. Dasselbe, Profilansicht, das linke Labyrinth und die Lam. perdend. entfernt. — Fig. 6. Dasselbe, Frontaldurchschnitt.

Fig. 1.

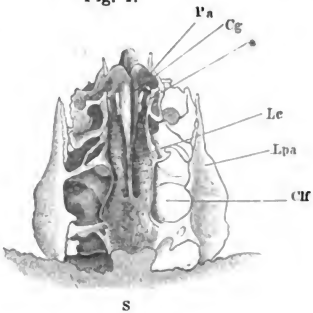

Fig. 2.

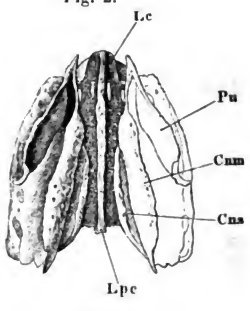

Fig. 3.

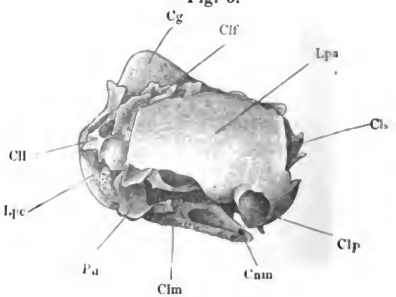

Fig. 5.

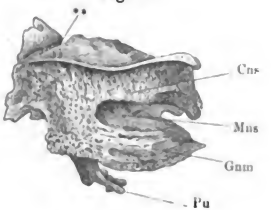

Fig. 6.

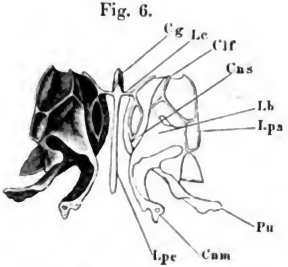

Fig. 4.

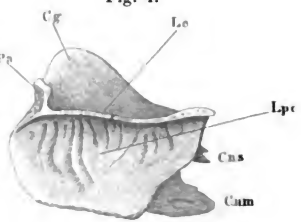

Cg Crista galli.
Clf Cellulae frontales.
Cll Cellulae lacrymales.
Clm Cellulae maxillares.
Clp Cellulae palatinae.
Cls Cellulae sphenoidales.
Cnm Concha media
Cns Concha superia.
Lb Labyrinthus.
Lc Lamina cribrosa.
Lpa Lamina parpyracea.
Lpe Lamina perpendicularis.
Mns Meatus narium sup.
Pa Processus alaris.
Pu Processus uncinatus.
* Durchtrittsöffnung des N. ethmoidal.
** Furche, welche vom Stirnbein zum Can. ethmoidalis ergänzt wird.

Digitized by Google

Fig. 1. Stirnbein, von vorn.
„ 2. Dasselbe, von innen.
„ 3. Dasselbe, von unten.
„ 4. Mediandurchschnitt des Stirnbeins mit dem Sieb- und Nasenbein.
„ 5. Querschnitt des Proc. nasalis des Stirnbeins.

Fig. 1.

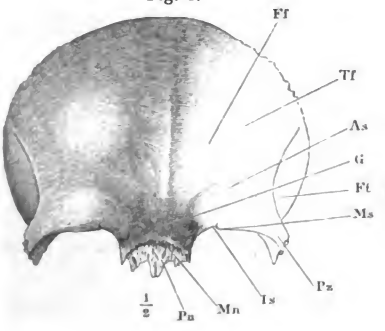

Fig. 4.

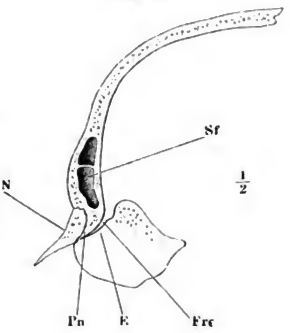

Fig. 2.

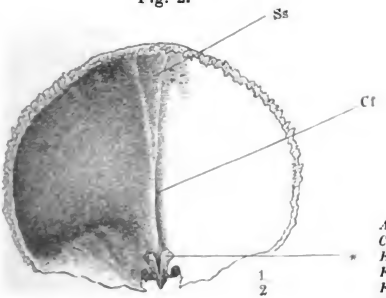

Fig. 5.

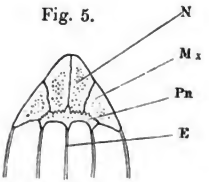

Fig. 3.

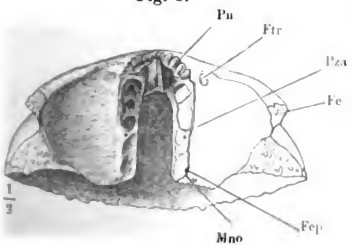

As Arcus supraorbitalis.
Cf Crista frontalis.
E Os ethmoideum.
Fea Foramen ethmoidale ant.
Fep Foramen ethmoidale post.
Ff Facies frontalis.
Frc Foramen coecum.
Ft Facies temporalis.
Ftr Fossa trochlearis.
G Glabella.
Is Incisura supraorbitalis.
Mn Margo nasalis.
Mno Margo naso-orbitalis.
Ms Margo supraorbitalis.
Mx Maxilla.
N Os nasi.
Pn Processus nasalis.
Pz Processus zygomaticus.
Sf Sinus frontalis.
Ss Sulcus sagittalis (*S. longitudinalis sup.*)
Tf Tuber frontale.
* Ansatzstelle des Proc. alaris des Siebbeins.

Digitized by Google

Fig. 1. Linkes Schläfenbein, von der Seite, bei einer geringen Drehung des Schädels um die sagittale Axe mit der linken Fläche aufwärts.

„ 2. Rechtes Schläfenbein, von innen. † Schnittfläche, durch welche die Pyramide abgetrennt ist.

„ 3. Rechter Schuppentheil, von innen. † Schnittfläche, wodurch der Warzentheil abgetrennt ist.

„ 4. Rechtes Schläfenbein, von unten, ohne den Paukentheil. † Schnittfläche, wodurch der Paukentheil entfernt wurde. †† Schnittfläche des Processus styloideus.

„ 5. Dasselbe, mit dem Paukentheil.

„ 6. Rechtes Schläfenbein, Horizontalschnitt. † Horizontalschnitt der vordern Wand des Paukentheils.

„ 7. Rechtes Schläfenbein, von unten; der Schädel um seine sagittale Axe mit der linken Seite aufwärts gedreht.

„ 8. Linkes Schläfenbein, von hinten; der Kopf um die verticale Axe mit dem Gesicht stark nach rechts und zugleich abwärts gedreht.

„ 9. Linkes Schläfenbein, von oben; der obere Theil der Pars squamosa und mastoidea durch einen horizontalen Schnitt entfernt.

„ 10. Rechtes Schläfenbein, von unten; der Schädel um seine sagittale Axe mit der rechten Seite aufwärts gedreht.

Aec Apertura externa aquaeduct. cochleae.
Aev Apertura externa aquaeduct. vestibuli.
Ait Apertura inf. canalis tympanici.
Ama Antrum mastoideum.
Asc Apertura sup. canalis tympanici.
Cca Canalis caroticus.
Cm Canalis musculo-tubarius.
Cri Crista infratemporalis.
Crp Crista petrosa.
Ctt Canalis tensoris tympani.
Cvt Cavum tympani.
Ea Eminentia arcuata.
Fci Facies infratemporalis.
Fj Fossa jugularis.
Fmd Fossa mandibularis.
Foc Foramen carotico-tympanicum.
Fps Fissura petrosquamosa.
Fpt Fissura petrotympanica.
Fst Foramen stylomastoideum.
Ftm Fissura tympanico-mastoidea.
Hcf Hiatus canalis facialis (*Apertura spuria canalis Fallopiae*).
i Untere Kante der Pyramide.
Ijl Incisura jugularis lateralis.
Ijm Incisura jugularis medialis.
Im Incisura mastoidea.
Ipr Incisura parietalis.
It Impressio trigemini.
k Anheftungsstelle des obern Randes der vordern Platte des Paukentheils.
l Leistchen, welches den Eingang des Gehörganges von oben begrenzt.
La Labyrinth des Schläfenbeins.
Lt Linea temporalis.
Mae Meatus acust. ext.
Mty Margo tympanicus (des Schuppentheils).
p Hintere Kante der Pyramide.
Pai Porus acust. int.
Pij Processus intrajugularis.
Ppet Pars petrosa.
Prm Processus mastoideus.
Pst Processus styloideus.
Pt Pars tympanica.
Pz Processus zygomaticus.
s Obere Kante der Pyramide.
Sao Sulcus arteriae occipitalis.
Spi Semisulcus petrosus inf.
Spo Superf. artic. petro-occipitalis.
Sra Sulcus rami auricularis vagi.
Sst Sulcus sinus transversi.
Stu Septum tubae.
Ta Tuberculum articulare.
Tt Tegmen tympani.
Tt' Processus inf. desselben.
Tu Tuba.
* Grenze des Schuppen- u. Warzentheils.
** Rinne der Vasa meningea media.
*** Grube unter dem obern verticalen Bogengang.

Digitized by Google

Fig. 1.

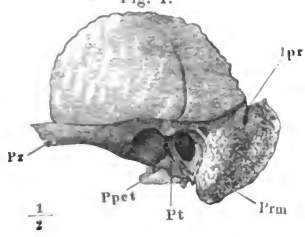

Fig. 2.

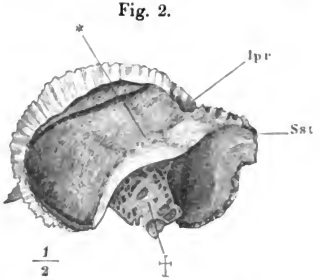

Fig. 3.

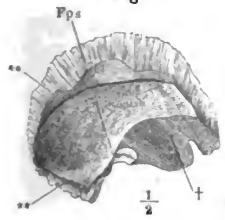

Fig. 8.

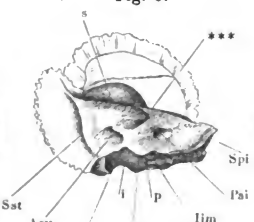

Fig. 5.

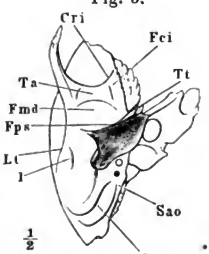

Fig. 6.

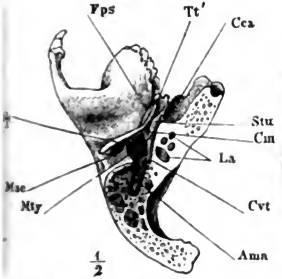

Fig. 4.

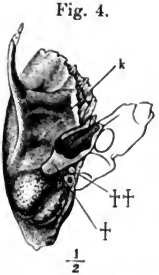

Fig. 7.

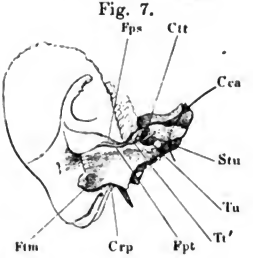

Fig. 9.

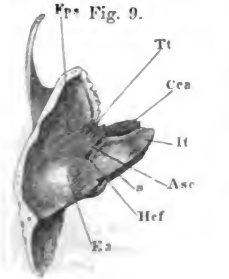

Fig. 10.

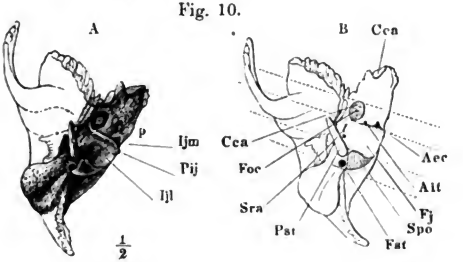

Digitized by Google

Fig. 1. Theil des linken Schläfenbeins, wie Tafel XVII, Fig. 1.

„ 2. Dasselbe ohne den Paukentheil. † Schnittfläche, wodurch der Paukentheil entfernt wurde.

„ 3. A (A′) und B. Pyramide des linken Schläfenbeins, in den Felsen- und Paukentheil zerlegt; der Felsentheil (A) von der vordern äussern Fläche, der Paukentheil (B), umgelegt, von der angewachsenen Fläche. Fig. A und B †′ correspondirende Schnittflächen des Felsen- und Paukentheils. Fig. A †† Schnittfläche, durch welche die Schuppe abgetrennt ist.

„ 4. Pyramide wie Fig. 3, das Tegmen tympani entfernt. † Schnittfläche desselben. Durch einen weiter nach hinten geführten Schnitt ist ein Theil der Pars mastoidea entfernt, Can. facialis und Antr. mastoideum geöffnet.

„ 5 A. B. C. Parallele Durchschnitte des Schläfenbeins in einer auf die Längsaxe der Pyramide senkrechten Richtung. A Vor dem vordern Rand des äussern Gehörganges. B Vor dem Griffelfortsatz. C Vor dem Eingang des Can. caroticus.

---

a Vordere Kante des Felsentheils.
Ama Antrum mastoideum.
Atc Apertura tympanica can. chordae.
Caf Canalis facialis (*Can. Fallopiae*).
Cca Canalis caroticus.
Cch Canalis chordae.
Cm Canalis musculotubarius.
Cma Canalis mastoideus, Oeffnung i. d. Can. facial.
Cnp Canalis nervi petrosi superf. majoris.
Crp Crista petrosa.
Ctt Canalis tensoris tympani.
Cvt Cavum tympani.
Cty Furchen oder Canäle in der Fortsetzung des Canalis tympanicus.
ea Aeussere vordere Fläche des Felsentheils.
ep Aeussere hintere Fläche der Pyramide.
Es Eminentia stapedii (*E. pyramidalis*).
Fec Fenestra cochleae (*F. rotunda*).
Fev Fenestra vestibuli (*F. ovalis*).
Fps Fissura petrosquamosa.
Fpt Fissura petrotympanica.
Fst Foramen stylomastoideum.
Ftm Fissura tympanico-mastoidea.
Gf Genu canalis facialis.
i Untere Kante der Pyramide.
ia Innere vordere Fläche des Felsentheils.
ip Innere hintere Fläche der Pyramide.
Mty Margo tympanicus (des Schuppentheils).
p Hintere Kante der Pyramide.
Pae Porus acusticus ext.
Pr Promontorium.
Prc Processus cochleariformis.
Pst Processus styloideus.
Pt Pars tympanica.
Pz Processus zygomaticus.
s Obere Kante der Pyramide.
Sct Sulci carotico-tympanici.
Snpp Sulcus nervi petrosi prof. min.
Stu Septum tubae.
Sty Sulcus tympanicus.
Tt Tegmen tympani.
Tt′ Processus inf. desselben.

Digitized by Google

Fig. 1.

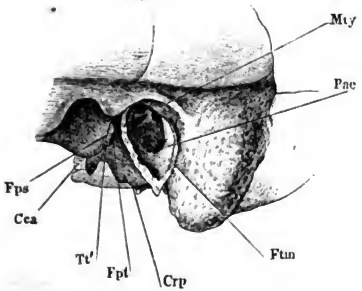

Fig. 2.

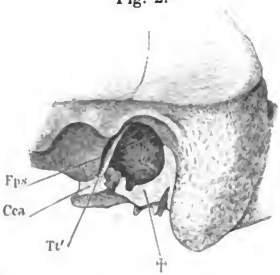

Fig. 5 A.

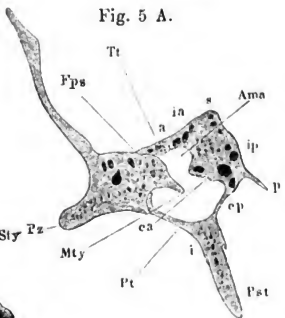

Fig. 3 A.

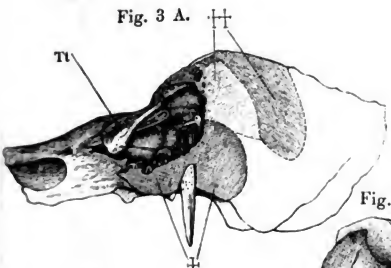

Fig. 3 A'.

Fig. 3 B.

Fig. 5 B.

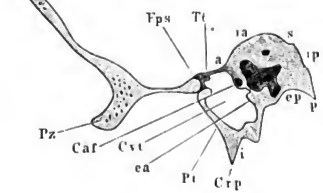

Fig. 5 C.

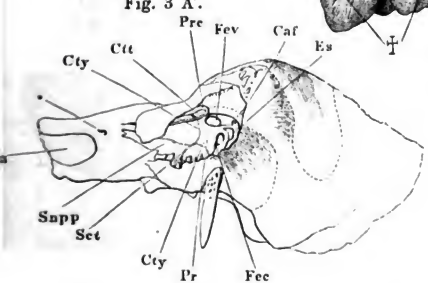

Fig. 4.

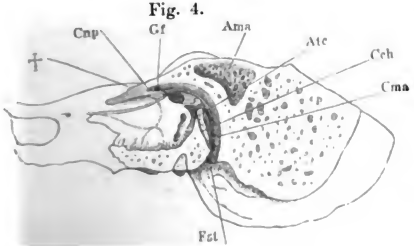

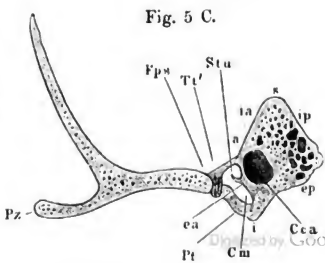

Digitized by Google

Fig. 1. Schläfenschuppe u. Paukenring eines sechsmonatl. Embryo, laterale Fläche.
„ 2. Dieselbe, mediale Fläche.
„ 3. Schläfenbein des Neugebornen, zerlegt in den Schuppen-Paukentheil (*A*) u. d. Warzen-Felsentheil (*B*). 1. Schuppentheil. 2. Warzentheil. ††××** Correspondirende Ränder beider Theile. Die Region * des Paukentheils liegt brückenförmig über der Vertiefung * des Felsentheils und begrenzt mit dieser die Oeffnung, die sich später in den Can. musculo-tubarius und die Fissura petrotympanica scheidet.
„ 4. Linkes Scheitelbein, von aussen.
„ 5. Rechtes Scheitelbein, von innen. * Furche, welche den Sulcus sinus transv. vervollständigt.

Fig. 1.

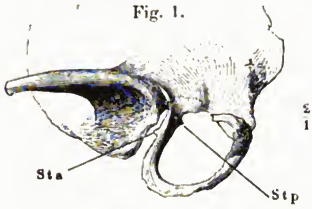

Fig. 2.

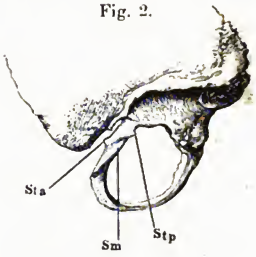

Fig. 4.

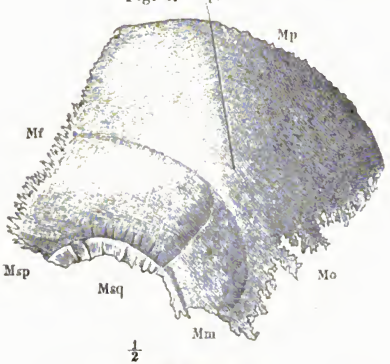

Fig. 3.

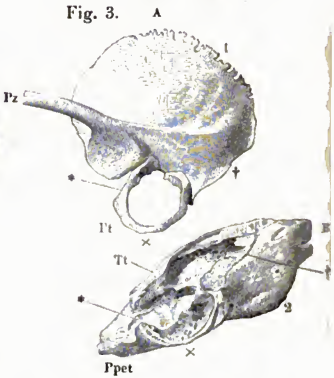

Fig. 5.

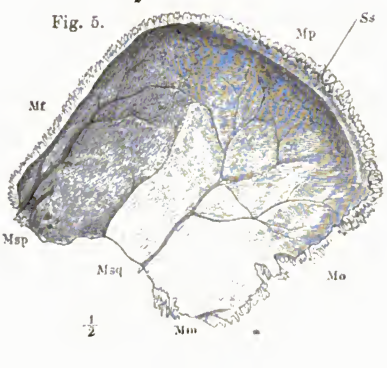

Mf	Margo frontalis des Scheitelbeins.
Mm	„ mastoideus „ „
Mo	„ occipitalis „ „
Mp	„ parietalis „ „
Msp	„ sphenoidalis „ „
Msq	„ squamosus „ „
Ppet	Pars petrosa des Schläfenbeins.
Pt	Pars tympanica desselben.
Pz	Process. zygomat.
Sm	Sulcus mallearis des Paukenrings.
Ss	Semisulcus sagittalis (*S. longitud. sup.*).
Sta	Spina tympanica ant.
Stp	Spina tympanica post.
Tpa	Tuber parietale.
Tt	Tegmen tympani.

Fig. 1. Rechtes Oberkieferbein, von vorn. — Fig. 2. Linkes Oberkieferbein, von hinten. — Fig. 3. Oberkieferbeine, von unten. — Fig. 4. Linkes Oberkieferbein, Seitenansicht. — Fig. 5. Linkes Oberkieferbein; der proc. zygomatico-orbitalis mittelst eines schrägen, vom Can. infraorbitalis aus seit- und abwärts geführten Schnittes abgetrennt. — Fig. 6. Rechtes Oberkieferbein, von innen. — Fig. 7. Horizontaldurchschnitt des rechten Oberkieferbeins, dicht unter der obern Wand. — Fig. 8. Frontaldurchschnitt des Gaumens zwischen den Eckzähnen.

Fig. 1.

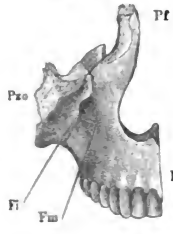

Fig. 2.

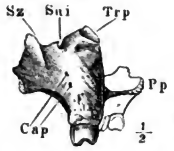

Fig. 3.

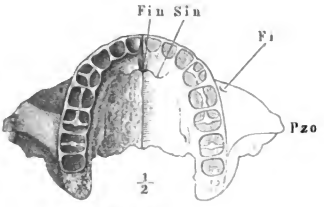

Fig. 4.

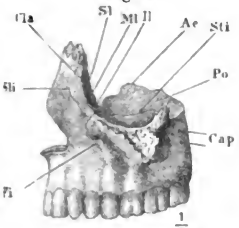

Fig. 5.

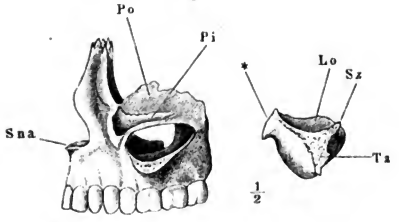

Fig. 6.

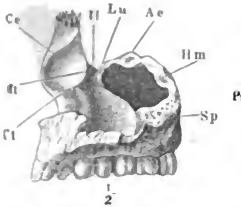

Fig. 7.

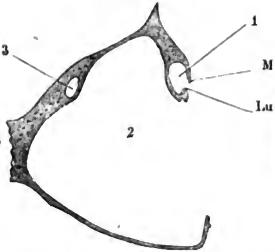

Fig. 8.

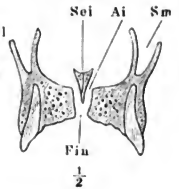

Ae Angulus ethmolacrymalis.
Ai Apertura sup. canalis incisivi.
Cap Cann. alveolares postt.
Ce Crista ethmoidalis.
Cla Crista lacrymalis ant.
Ct Crista turbinalis.
Fi Foramen infraorbitale.
Fin Foramen incisivum.
Fm Fossa maxillaris.
Hm Hiatus maxillaris.
Il Incisura lacrymalis.
Lo Lamina orbitalis proc. zygomatico-orbitalis.
Lu Lunula lacrymalis
Ml Margo lacrymalis
Pd Processus dentalis.
Pf Processus frontalis.
Pi Planum infraorbitale.
Po Planum orbitale.
Pp Processus palatinus.
Pzo Processus zygomatico-orbitalis.
Sei Semicrista incisiva.
Sin Sutura incisiva.
Sl Sulcus lacrymalis.
Sli Sutura longitudin. imperfecta.
Sm Sinus maxillaris.
Sna Spina nasalis ant.
Sp Sulcus pterygopalatinus.
Sti Sutura infraorbitalis.
Sui Sulcus infraorbitalis.
Sz Spina zygomatica.
Trp Trigonum palatinum.
Tz Tuberositas zygomatica.
1 Thränengrube.
2 Kieferhöhle.
3 Canalis infraorbitalis.
* Zahnförmiger Fortsatz des Proc. zygomatico-orbitalis.

Digitized by Google

Fig. 1. Rechtes Gaumenbein, mediale Fläche.
„ 2. Linkes Gaumenbein, laterale Fläche.
„ 3. Linkes Gaumenbein, von hinten.
„ 4. Rechtes Gaumenbein, von unten.
„ 5. Gaumen, nebst den die Choanen begrenzenden Knochen, von unten.
„ 6. Linkes Gaumenbein von der Seite, im Zusammenhang mit Sieb- und Wespenbein. † Schnittfläche der Augenhöhlenplatte des Stirnbeins. †† Durchschnittene Wurzeln des Temporalflügels.
„ 7. Rechtes Thränenbein, laterale Fläche.
„ 8. Linkes Thränenbein in Verbindung mit dem Sieb- und Oberkieferbein. Der Schädel um seine sagittale Axe mit der linken Gesichtshälfte abwärts gedreht.
„ 9. Rechtes Thränen- und Oberkieferbein, mediale Fläche. Eine Borste (*) ist unter dem untern Rande des Thränenbeins an die mediale Fläche des Oberkieferbeins geführt.

Ce Crista ethmoidalis.
Cla Crista lacrymalis ant.
Clpo Crista lacrymalis post.
Cpp Canales palatini postt.
Ct Crista turbinalis.
E Os ethmoideum.
F Os frontis.
Fl Fossa lacrymalis.
Fp Foramen pterygopalatinum.
Fpp Foramina palatina postt.
Fsp Foramen sphenopalatinum.
Hl Hamulus lacrymalis.
Ip Incisura palatina.
k Kante des Proc. orbitalis des Gaumenbeins, welche den untern Rand der Fissura orbitalis inf. bilden hilft.
L Os lacrymale.
Lpa Lamina papyracea.
Lu Lunula lacrymalis.
Mx Maxilla.
p Ueber den hintern Rand des Oberkiefers vorragende Fläche des Gaumenbeins.
Pf Proc. frontalis des Oberkieferbeins.
Ph Pars horizontalis des Gaumenbeins.
Por Processus orbitalis.
Ppe Pars perpendicularis des Gaumenbeins.
Ppt Processus pterygoideus.
Ppy Processus pyramidalis.
Prl Processus lacrymalis des Muschelbeins.
Ps Processus sphenoidalis des Gaumenbeins.
Pu Processus uncinatus des Siebbeins.
S Os sphenoideum.
Sl Sulcus lacrymalis.
Snp Spina nasalis post.
Sp Sulcus pterygopalatinus.
V Vomer.
* Rinne zur Aufnahme der medialen Platte des Gaumenflügels.
** Feld des Proc. pyramidalis des Gaumenbeins, welches in der Fossa pterygoidea frei liegt.
*** Rinne zur Aufnahme der lateralen Platte des Gaumenflügels.

Digitized by Google

Fig. 1.

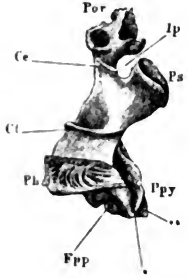

Fig. 2.

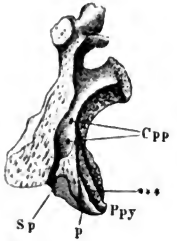

Fig. 3.

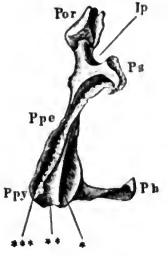

Fig. 7.

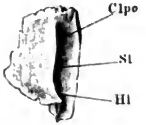

Fig. 4.

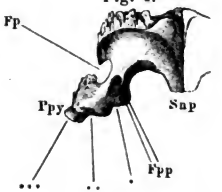

Fig. 5.

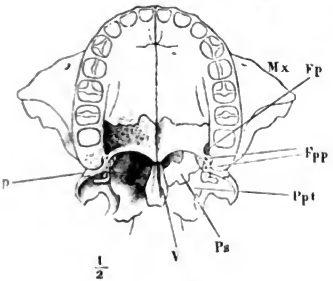

Fig. 6.

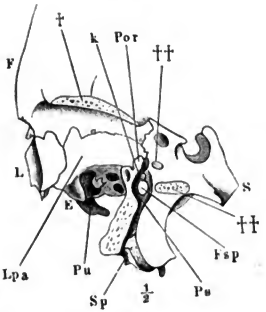

Fig. 8.

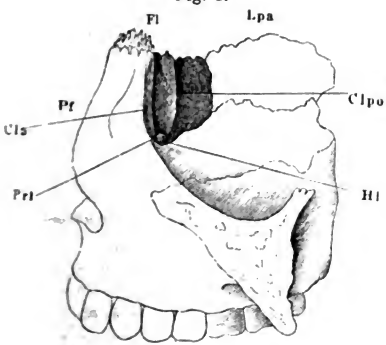

Fig. 9.*

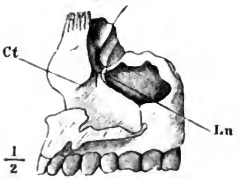

Digitized by Google

Fig. 1. Linkes Muschelbein, laterale Fläche.

„ 2. Linkes Oberkieferbein mit dem Sieb-, Gaumen- und Muschelbein; die Seitenwand der Kieferhöhle weggenommen.

„ 3. Rechtes Muschelbein, in Verbindung mit dem Oberkiefer- und Gaumenbein, mediale Fläche.

„ 4. Rechtes Nasenbein, vom medialen Rand.

„ 5. Rechtes Nasenbein, in Verbindung mit Stirn-, Sieb- und Oberkieferbein, von vorn.

„ 6. Linkes Jochbein, fast Profil.

„ 7. Rechtes Jochbein, von vorn, der Schädel um die verticale Axe nach rechts gedreht.

„ 8. Rechtes Jochbein, von innen.

„ 9. Pflugscharbein, in Verbindung mit den übrigen Knochen der Nasenscheidewand, von der linken Seite.

„ 10. Pflugscharbein, von vorn und oben.

„ 11. Knöcherne Nasenscheidewand, von hinten. † Schnittfläche des Körpers, †† des Temporalflügels des Wespenbeins.

„ 12. Decke der Nasenhöhle, von unten. † Horizontalschnitt des Pflugscharbeins. †† Schnittfläche der Gaumenflügel.

Ar Ala vomeris.
Ci Crista incisiva.
Czf Canalis zygomatico-facialis.
Czt Canalis zygomatico-temporalis.
E Os ethmoideum.
F Os frontis.
Fov Foramen ovale.
Hm Hiatus maxillaris.
L Os lacrymale.
Lpe Lamina perpendicularis des Siebbeins.
Lu Lunula lacrymalis.
Mx Maxilla.
N Os nasi.
Pam Pars malaris des Jochbeins.
Pao Pars orbitalis desselben.
Pe Processus ethmoidalis.
Pl Os palatinum.
Pm Processus maxillaris des Muschelbeins.
Pn Processus nasalis des Stirnbeins.
Prl Processus lacrymalis des Muschelbeins.
Ps Processus sphenoidalis des Gaumenbeins.
Pu Processus uncinatus des Siebbeins.
Pv Processus vaginalis des Gaumenflügels.
S Os sphenoideum.
Se Sulcus ethmoidalis.
Tm Tuberositas malaris.
V Vomer.
* An die Crista zygomat. des Temporalflügels gefügter Rand des Jochbeins.
** Freier Theil des Jochbeinrandes.
*** An die Lamina orbitalis des Oberkiefers gefügter Rand des Jochbeins.
* Can. vomerobasilaris medianus.
** Can. vomerobasilaris lateralis sup.
*** Can. vomerobasilaris lateralis inf.

Digitized by Google

Fig. 2.

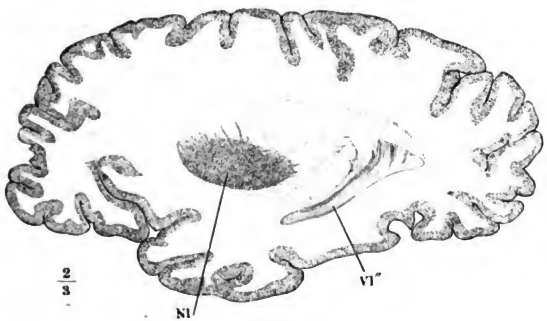

Fig. 3.

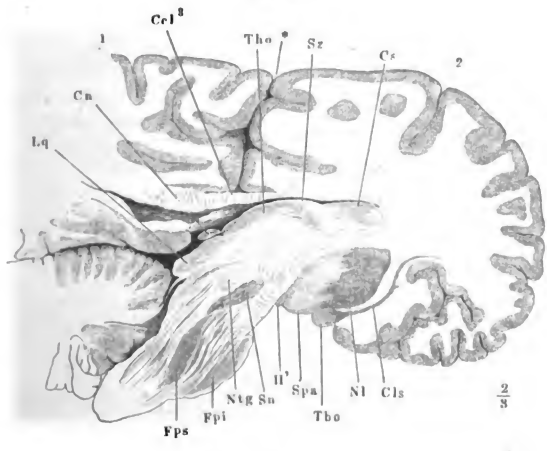

Digitized by Google

Fig. 1. Frontalschnitt des Grosshirns durch das Tuber olfact., hintere Fläche des vordern Abschnitts.

Fig. 2. Desgl. durch das Tuber cinereum dicht vor dem Stiel der Hypophyse.

Fig. 3. Ein Stück des Grosshirns, mittelst eines frontalen Schnitts durch die Commissura media und eines sagittalen Schnitts durch den rechten Hippocampus abgetrennt, um den Zusammenhang der Amygdala mit der grauen Rinde der Randwülste zu zeigen.

Am	Amygdala.
B'	Ausstrahlung der Basis der Hirnschenkel.
Cba	Commissura baseos alba.
Ccl^3	Corp. callosum.
Cf	Columna fornicis.
Cls	Claustrum.
Coa	Commissura ant. *Coa'* Durchschnitt derselben in der Hemisphäre.
Com	Commissura media.
Cp	Capsula.
Cs	Corpus striat.
Hp	Hippocampus (*Pes hippocampi major* aut.)
In	Insula.
Ls	Lamina septi lucidi.
Nl	Nucleus lentiformis.
Pcc	Pedunculus corp. callosi.
Sra	Substantia reticularis alba.
St	Stria terminalis.
Tc	Tuber cinereum.
Vl'	Vorderes Horn des Ventriculus lateralis.
Vsl	Ventriculus septi lucidi.
I	N. olfactorius.
II'	Tractus opt.
*	Fältchen, welches das vordere Ende der Stria terminalis mit der Columna fornicis verbindet.

Fig. 3.

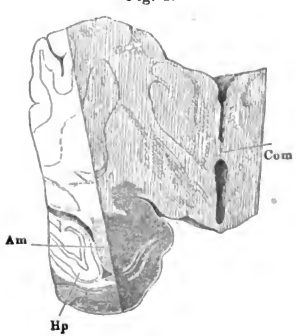

Digitized by Google

Fig. 1.

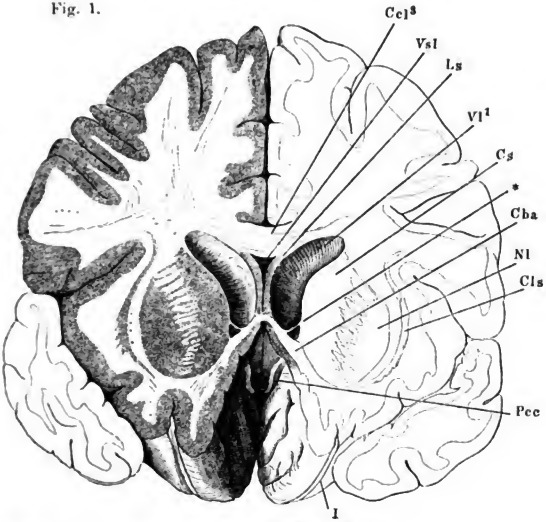

Fig. 2.

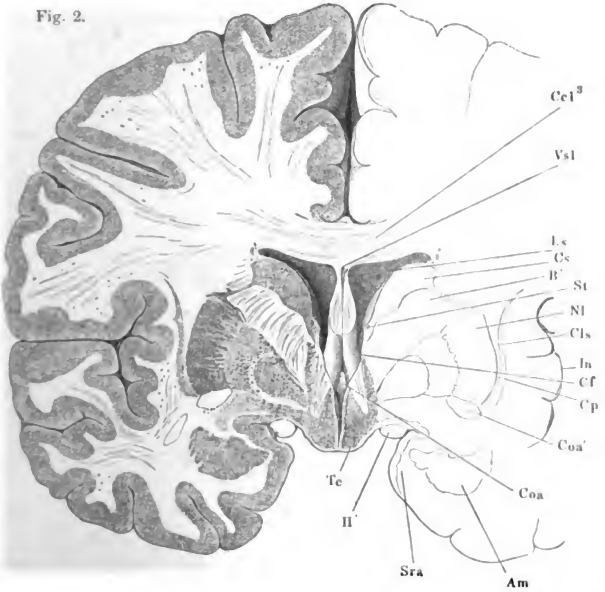

Digitized by Google

Fig. 1. Frontalschnitt des Grosshirns hinter den Corpp. candicantia. Hintere Fläche des vordern Abschnitts.

Fig. 2. Desgl. vor der Austrittsstelle des N. trigeminus.

Fig. 3. Frontalschnitt des hinteren Lappens der rechten Hemisphäre, hintere Schnittfläche mit dem Blick in das hintere Horn des Seitenventrikels. Der dunklere Streifen über demselben entspricht einer Lage querdurchschnittener Fasern.

B	Basis des Hirnschenkels.
Bb	Bulbus cornu post.
Cav	Calcar avis.
Cca	Corpus candicans.
Ccl^3	Corpus callos.
Ccp	Crus cerebelli ad pontem.
Cgl	Corpus geniculat. laterale.
Cls	Claustrum.
Co	Chiasma opt.
Com	Commissura media.
Cs	Corpus striat.
Fx	Fornix.
Hp	Hippocampus.
In	Insula.
Nl	Nucleus lentiformis.
Ntg	Nucleus tegmenti.
Ph	Pedunculus hypophyseos.
Rdf	Radix descendens fornicis.
SM	Sulcus Monroi.
Sn	Substantia nigra.
T	Tegmentum.
Tc	Tuber cinereum.
Tho	Thalamus opt.
Ts	Tuberc. sup. des Thalamus.
Vl	Ventriculus lateralis. *Vl''* dessen unteres Horn.
Vt	Ventriculus tertius.
*	Markplättchen, welches die Spitze des Hippocampus anheftet.

Fig. 3.

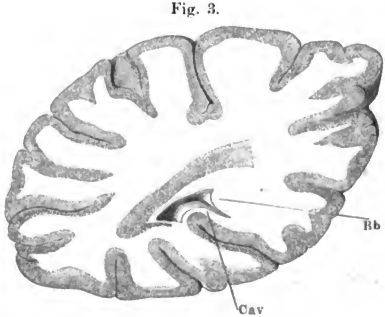

Digitized by Google

Fig. 1.

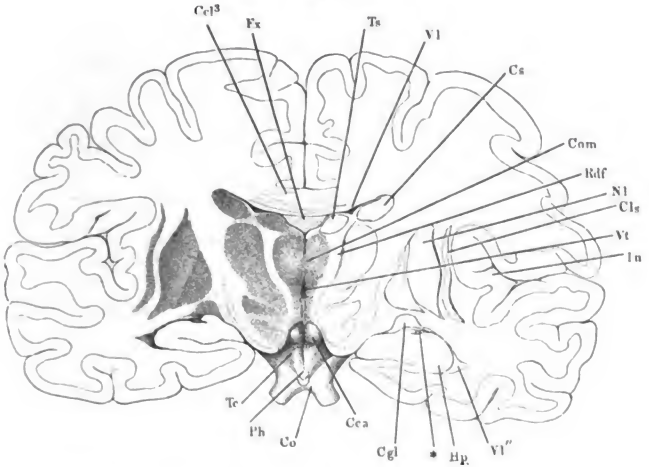

Fig. 2.

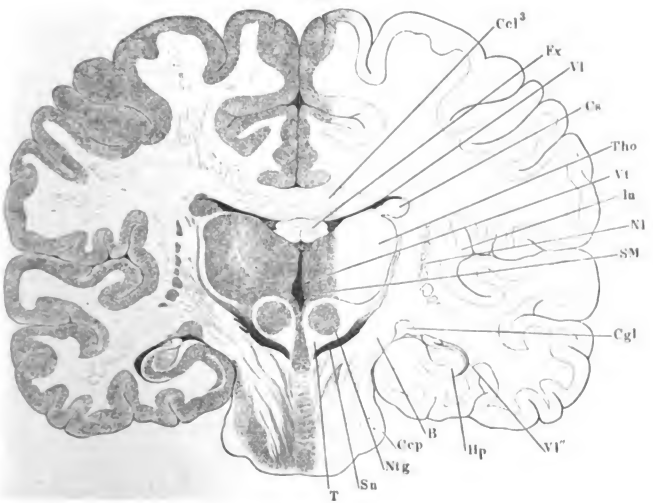

Digitized by Google

Fig. 1. Stück der rechten Hemisphäre, auf die vordere Spitze gestellt, untere Fläche. † Trennungsfläche der vordern Spitze des untern Lappens.

Fig. 2. Medianschnitt des Grosshirns, rechte Hälfte um die sagittale Axe mit der Schnittfläche aufwärts gedreht; der Grosshirnschenkel am Eintritt in den Thalamus frontal durchschnitten; Tract. opt. zurückgeschlagen.

Fig. 3. Stück der rechten Grosshirnhemisphäre mittelst eines Medianschnitts und eines Frontalschnitts durch den vorderen Vierhügel abgetrennt, von der medialen Fläche, mit der vorderen Spitze geneigt und um die verticale Axe rechts gedreht. Der Thalamus opticus mit dem gleichnamigen Tractus und Nerven ist vom Grosshirnschenkel abgetrennt und zurückgeschoben, †† bezeichnen die einander entsprechenden Trennungsflächen, * die Stelle, wo der Tract. opt. vom medialen Corp. geniculat. abgelöst ist.

B	Basis des Grosshirnschenkels.
Bca	Brachium conjunct. ant.
Bcp	Brachium conjunct. post.
Cca	Corp. candicans. *Cca'* der zu demselben absteigende Schenkel des Fornix, durchschnitten.
Ccb	Crus cerebri.
Ccl	Corp. callos. Ccb^2 Körper, Ccb^4 Splenium desselben.
Ccq	Crus cerebelli ad corp. quadrigem.
Cf	Columna fornicis.
Cgl	Corpus geniculat. laterale.
Cgm	Corpus geniculat. mediale.
Cn	Conarium.
Co	Chiasma opt.
Coa	Commissura ant.
Com	Commissura media.
Cop	Commissura post.
Cq^1 Cq^2	hinterer, vorderer Vierhügel.
Cs	Corp. striat.
L	Lemniscus.
Lq	Lamina quadrigem.
Pu	Pulvinar.
Sl	Septum lucidum.
Sn	Substantia nigra.
Spa	Substantia perforata ant.
St	Stria terminalis.
T	Tegmentum.
Tho	Thalamus opt.
Tlo	Taenia thalami opt.
I	N. olfactorius.
II'	Tract. opt.
III	N. oculomotorius.

Digitized by Google

Fig. 1.

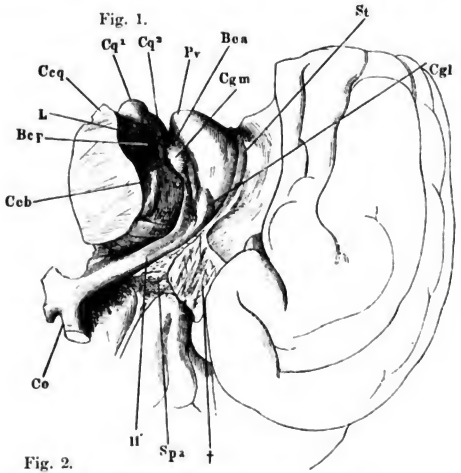

Fig. 2.

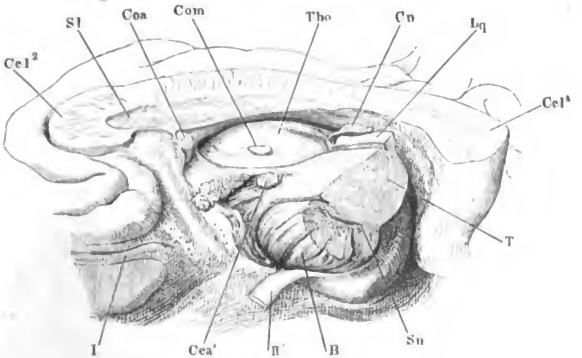

Fig. 3.

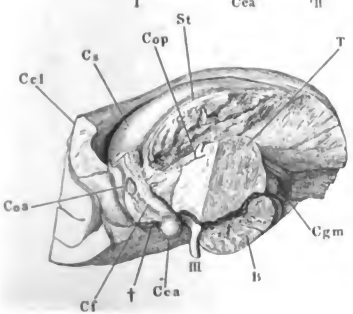

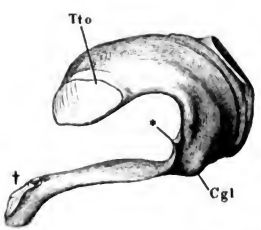

Digitized by Google

Fig. 1. Seitenventrikel mit dem untern und hintern Horn, durch Abtragung des Balkens geöffnet.

Fig. 2. Hinterer Theil der linken Hemisphäre, mediale Fläche, Septum lucidum entfernt, Grosshirnschenkel dicht am Thalamus abgeschnitten.

Fig. 3. Linke Hemisphäre von innen, um die sagittale Axe aufwärts gedreht. Thalamus ausgeschnitten.

C Cuneus.
Cav Calcar avis.
Cca Corp. candicans.
Ccb Crus cerebri.
Ccl Corp. callosum. Ccl^2 Knie, Ccl^4 Splenium desselben.
Cf Columna fornicis.
Cgl Corpus geniculat. laterale.
Coa Commissura ant.
Cq Corpus quadrigem.
Crf Crus fornicis.
Cs Corpus striat.
Fd Fascia dentata.
Fi Fimbria.
Foh Fissura occipit. horizont.
Fop Fissura occipit. perpendic.
Gf Gyrus fornicatus.
Gh Gyrus hippocampi. Gh' Haken desselben.
Hp Hippocampus.
Ls Lamina septi lucidi.
Prc Praecuneus.
Ps Psalterium.
Sl Septum lucidum.
Sn Substantia nigra.
St Stria terminalis.
Tap Tapetum.
Tho Thalamus opt.
Ts Tuberc. sup. des Thalamus.
I, II N. olfactorius und opticus.

Fig. 1.

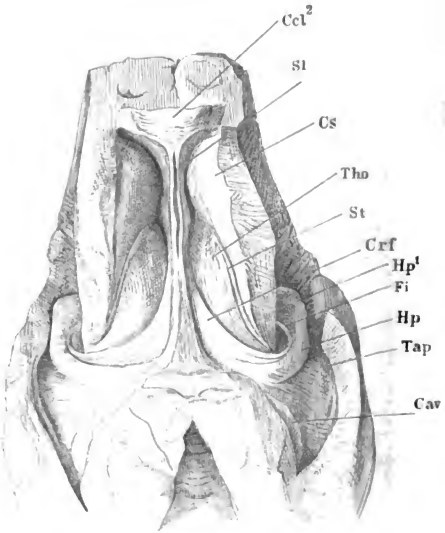

Digitized by Google

Fig. 2.

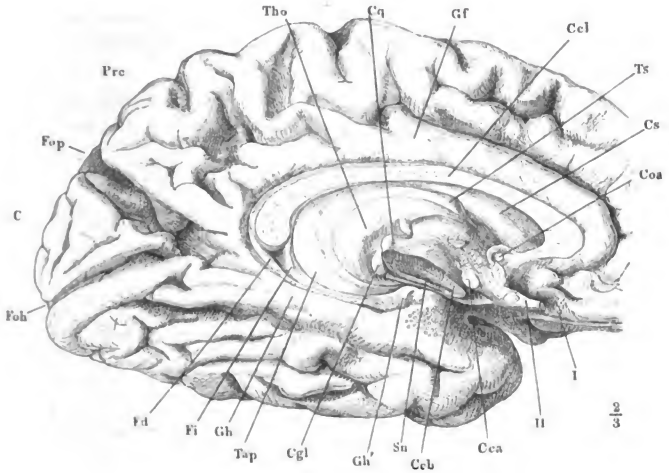

Fig. 3.

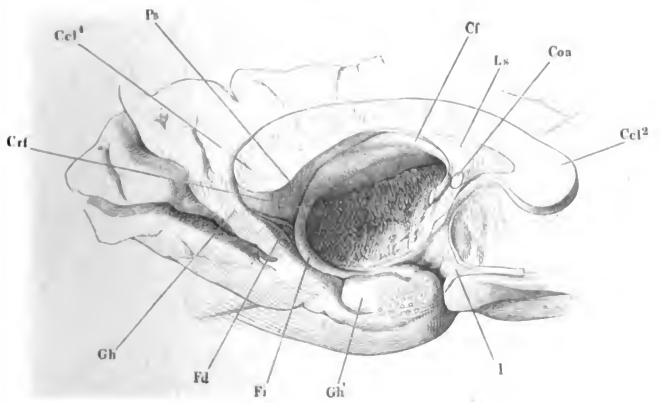

Digitized by Google

Fig. 1. Frontalschnitt des Gehirns, hintere Schnittfläche, Thalamus rechterseits zum Theil, linkerseits vollständig entfernt.

Fig. 2. Frontalschnitt des Hippocampus wie in Fig. 1. * Eminentia collateralis.

Fig. 3. Unterhorn der linken Hemisphäre, durch einen Horizontalschnitt weit geöffnet.

Fig. 4. Frontalschnitt der vordern Spitze des Gyrus hippocampi hinter der hakenförmigen Umbeugung desselben. Vordere Schnittfläche.

Fig. 5. Frontalschnitt der linken Grosshirnhemisphäre durch den Hippocampus, vordere Schnittfläche.

Bb	Bulbus cornu posterioris.	*Gh*	Gyrus hippocampi. *Gh'* Haken desselben.
Cca	Corp. candicans.	*Hp*	Hippocampus.
Ccl	Corp. callos. *Ccl*^{3} Körper, *Ccl*^{4} Splenium desselben.	*In*	Insula.
Cls	Claustrum.	*Nl*	Nucleus lentiform.
Crf	Crus fornicis.	*Ps*	Psalterium.
Ec	Eminentia collateralis.	*Tc*	Tuber cinereum.
Fd	Fascia dentata.	*Vl''*	Unteres Horn des Seitenventrikels.
Fi	Fimbria.	*II'*	Tractus opt.
Gf	Gyrus fornicatus.		

Fig. 1.

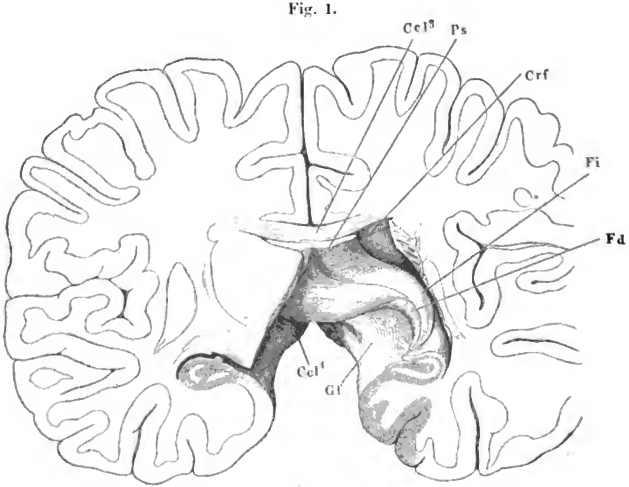

Digitized by Google

Fig. 3.

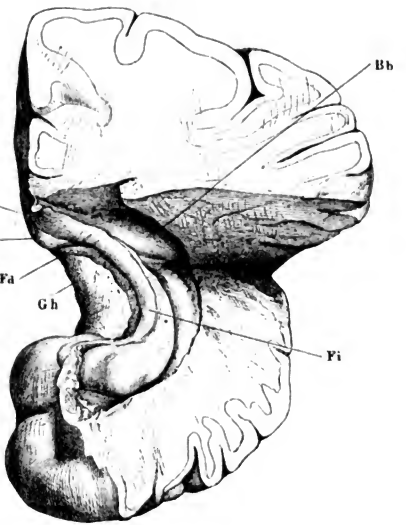

Fig. 2.

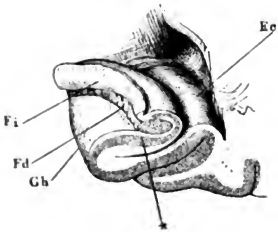

Fig. 5.

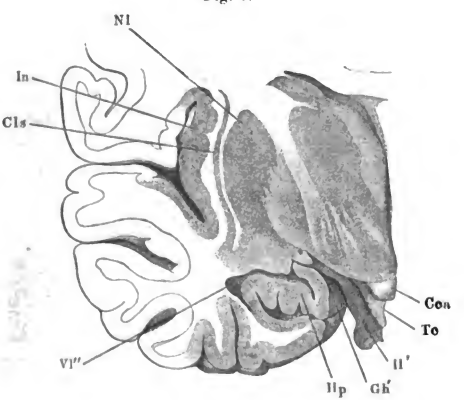

Fig. 4.

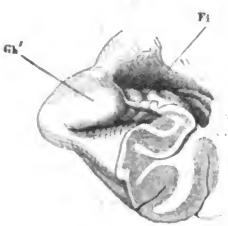

Digitized by Google

Fig. 1. Sagittalschnitt des Schädels links neben der Medianebene. Von der linken Hälfte des Tentorium ist ein schmaler Saum zurückgeblieben. Das Gehirn entfernt. 1 Stiel der Hypophyse. 2 V. cerebri int. comm. 3 Crista galli. 4 Sinus transversus.

Fig. 2. Frontalschnitt des Schädels mit dem Gehirn durch den vordern Rand der Brücke. Hintere Schnittfläche. 1 Querschnitt des Sinus sagitt. sup., 2 des Sinus petrosus sup. 3 A. basilaris.

Fig. 3. Seitenventrikel, durch Abtragen des Balkens geöffnet. Der Plexus choroid. lat. des linken Ventrikels in natürlicher Lage, der des rechten seitwärts umgelegt, um den Rand der Fimbria zu zeigen.

---

*Ccl*³	Corp. callos. Knie.	*Pcl*	Plexus choroid. lateralis.
Cs	Corp. striat.	*Sl*	Septum lucidum.
fc	Falx cerebri.	*t*	Tentorium.
fcb	Falx cerebelli.	*Tho*	Thalamus opt.
Fi	Fimbria.	*Vl*³	Hinteres Horn des Seitenventrikels, links geöffnet.
FM	Foramen Monroi.		

Fig. 1.

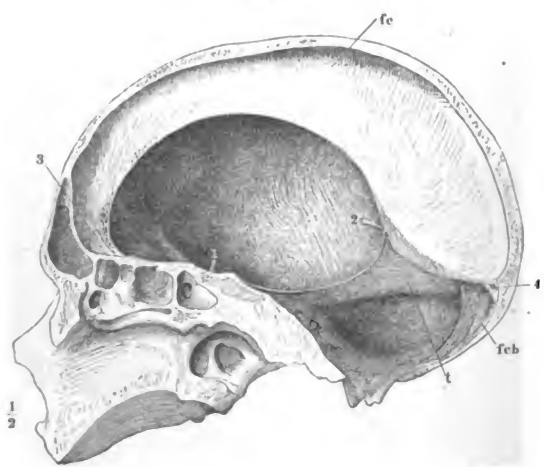

Digitized by Google

Fig. 2.

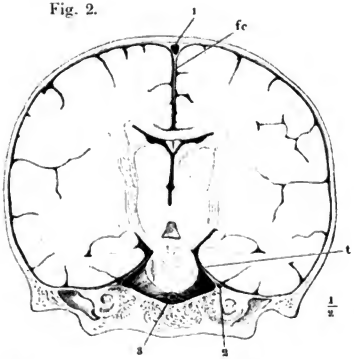

Fig. 3.

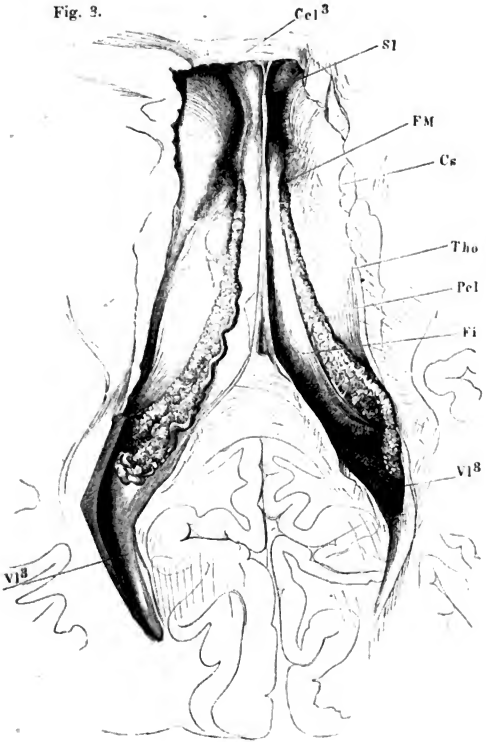

Digitized by Google

Fig. 1. Dasselbe Präparat wie Figur 3 der Tafel CLXII, nach Entfernung des Fornix mit den Fimbrien und des hinteren Theils der Hemisphären. Die Tela choroidea ist längs dem linken Plexus choroid. lateralis der Länge nach gespalten und nach rechts umgeschlagen, um den linken Plexus choroid. medial. zu zeigen, welcher vorn, gleich dem rechten, durch die Oberfläche durchschimmert. Die linke Hemisphäre schräg abgeschnitten und das Unterhorn geöffnet, um den Plexus choroid. lat. zur Klaue des Hippocampus zu verfolgen. * Die quer durchschnittene V. int. comm. ** Gefässhaut der untern Fläche des hintern Lappens des Grosshirns.

Fig. 2. Hintere Hirnspalte, durch Herabziehen des verlängerten Marks und Aufwärtsschlagen des Kleinhirns geöffnet. Eingang des vierten Ventrikels und Tela choroidea desselben. Linkerseits ist ein Theil des hinteren Lappens entfernt, um das hintere Marksegel von oben zu entblössen. * Wurzeln der Nn. glossopharyng. und vagus. 1 Art. vertebr. 2 Art. cerebelli inf. post.

Ccl^3 Corp. callos. Knie.
Cf Querschnitt der Columna fornicis.
Cn Conarium.
Cq Corp. quadrigem.
Cs Corp. striat.
F Flocke.
Hp' Klaue des Hippocamis.
Ob Obex.
p Lobus post. des Kleinhirns.
Pcl Plexus choroid. lateralis.
Pcm rechter, *Pcm'* linker Plexus choroid. medialis.
Py Pyramis.
Tho Thalamus opt.
To Tonsilla.
VI^3 Hinteres Horn des Seitenventrikels.
Vmp Velum medull. post.
Vsl Ventriculus septi lucidi.
VII, VIII siebenter, achter Hirnnerve.

Digitized by Google

Fig. 1.

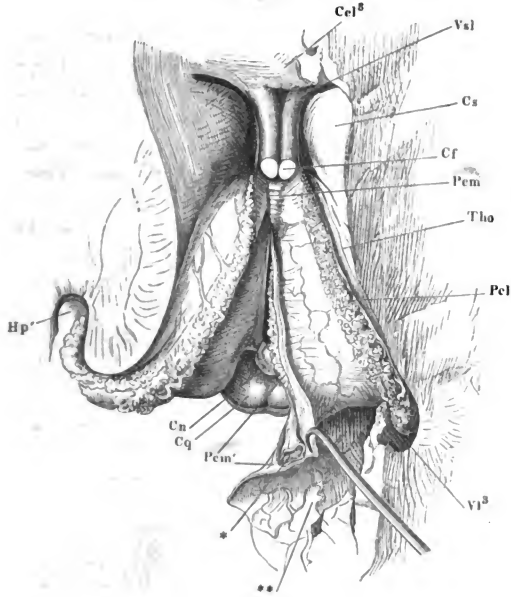

Fig. 2.

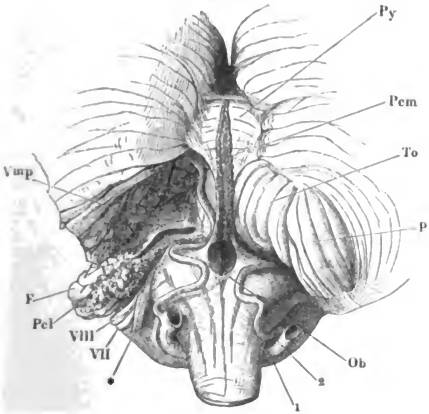

Digitized by Google

Fig. 1. Gehirn mit dem angrenzenden Theil des Rückenmarks von der untern resp. vordern Fläche. Rechterseits die vordern Rückenmarksnervenwurzeln kurz abgeschnitten und medianwärts umgelegt. Die Hirnnerven mit römischen Ziffern bezeichnet. *ncI* N. cervicalis primus. *VII'* Portio intermedia des siebenten und achten Nerven.

Fig. 2. Verlängertes Mark und Brücke in der Rückenlage. Bezeichnung der Nervenwurzeln wie in Fig. 1. *F* Flocke, *P* Brücke, *Po* Ponticulus, *Vmi* Velum medul inf., ** Plexus choroid. lateralis des Kleinhirns.

Fig. 2.

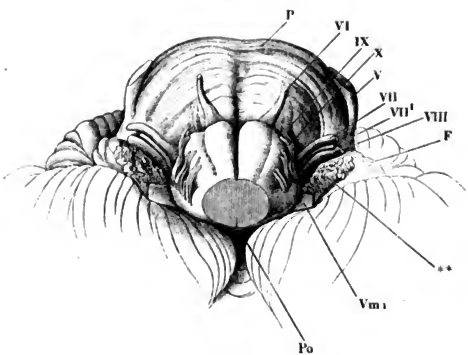

Digitized by Google

Fig. 1.

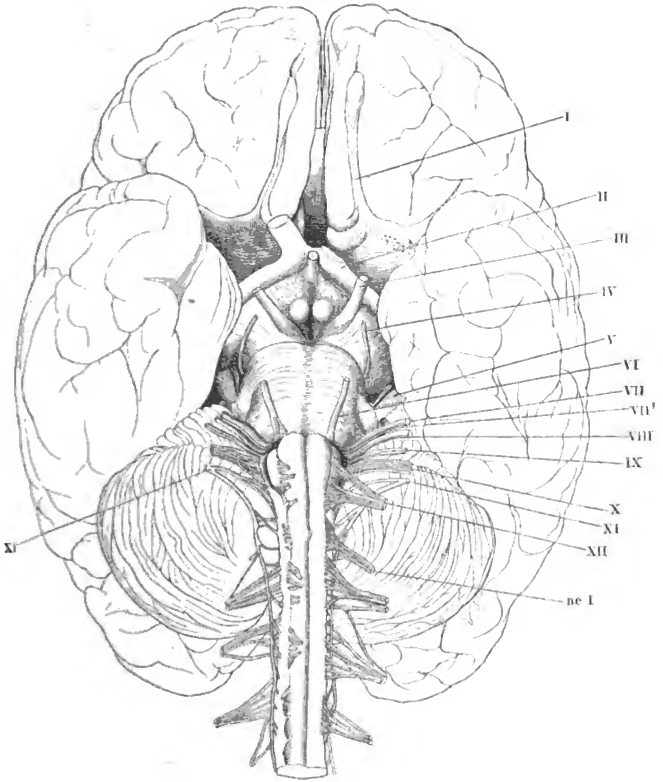

Digitized by Google

Fig. 1. Schädelbasis von innen mit den an der Austrittsstelle aus dem Gehirn abgeschnittenen Nerven I bis XII. V^* Ggl. semilunare des N. trigeminus, dessen motorische Wurzel unter der kürzer abgeschnittenen sensibeln hervorsieht. V^1, V^2, V^3 Erster bis dritter Ast des Trigeminus. Auf der rechten Seite ist die fibröse Hirnhaut entfernt und sind die Nerven unter derselben bis zu den Oeffnungen verfolgt, durch welche sie den Schädel verlassen, die Nerven *III*, *IV*, V^1 und *VI* über die convexe Krümmung der Carotis. 1 Proc. clinoid. ant. 2 Proc. clinoid. post. 3 Querschnitt der Carotis int. *fcb* Falx cerebelli. *H* Stiel der Hypophyse, deren Lage durch eine Vertiefung der fibrösen Haut angedeutet ist. *t* Vordere Spitze des (abgeschnittenen) Tentorium.

Digitized by Google

Fig. 1.

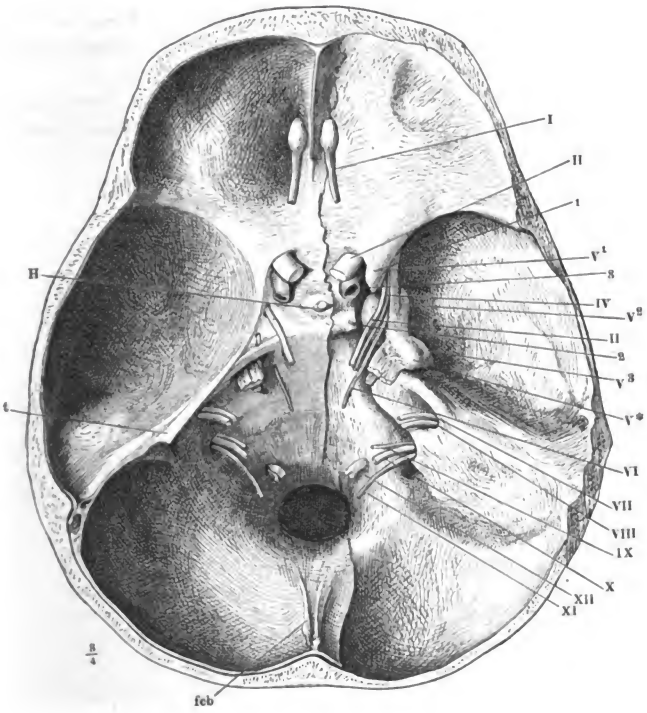

Digitized by Google

Fig. 1. Linke Orbita, von der lateralen Seite geöffnet. Verzweigung der Nn. oculomotorius und abducens. M. rectus lateralis am Bulbus abgeschnitten und abwärts gezogen.

Fig. 2. Ganglion ciliare. Linker Bulbus, von der lateralen Seite, mit den Muskeln; der M. rect. oculi later. zurückgeschlagen; ein Stück des N. opticus ausgeschnitten, der vordere Theil der äusseren Augenhaut entfernt. 1 C. ciliare. 2 Orbic. ciliaris. 3 Choroidea. 4 Sclera.

Fig. 3. Nerven der fibrösen Hirnhaut. Schädelbasis mit dem Tentorium (1); Sinus transversus (2) und petros sup. (3) geöffnet. 4 Querschnitt des verlängerten Marks. 5 A. meningea media.

Gcb Radix brevis ganglii ciliaris.
gcs Radix sympath. ganglii ciliaris.
la N. lacrymalis.
Lp M. levator palpebrae.
nc N. nasociliaris.
Oc M. obliquus oculi inf.
Ri M. rectus oculi inf.
ri N. recurrens inframaxillaris.
Rl M. rectus oculi lateralis.
Rm M. rectus oculi medialis.
ro N. recurrens ophthalmicus.
Rs M. rectus oculi sup.
rs N. recurrens supramaxillaris.
so N. supraorbitalis.
II — XII Zweiter bis zwölfter Hirnnerve.
IIIi, *IIIs* R. inf. und sup. n. oculomotorii. V^1, V^2, V^3 Erster bis dritter Ast des N. trigeminus.

Fig. 2.

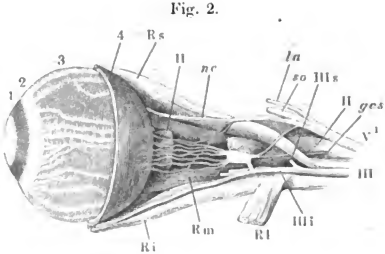

Digitized by Google

Fig. 1.

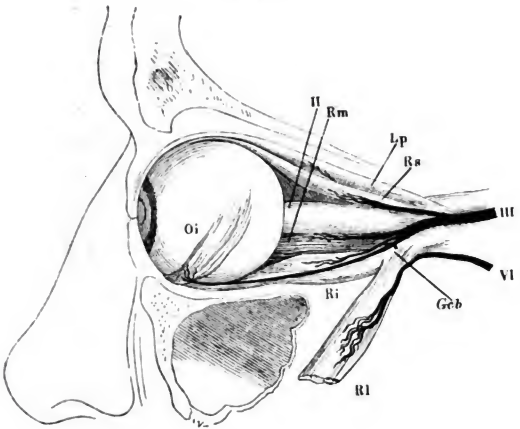

Fig. 3.

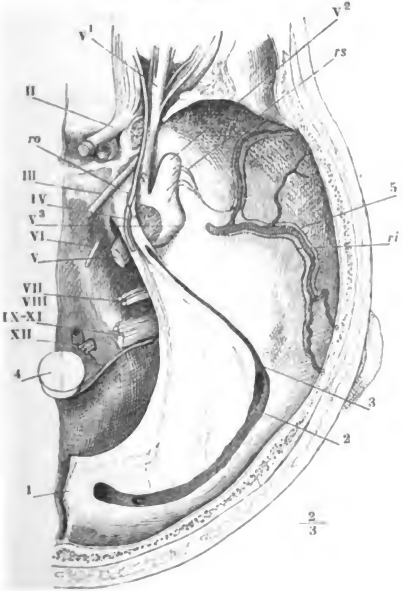

Digitized by Google

Fig. 1. Vorderer Theil der rechten Hälfte der Schädelbasis, das Dach der Orbita und ein Theil des Stirnbeins entfernt. 1 Lamina cribrosa. 2 Crista galli. 3 Trochlea. 4 Thränendrüse.

Fig. 2. N. ethmoidalis. Linke Kopfhälfte, von innen, mit dem oberen Ende medianwärts geneigt, um zugleich mit der Seitenwand der Nase die Augenhöhle, deren Decke weggenommen ist, und die Lamina cribrosa des Siebbeins zu sehen. * Hinterer Rand der Basis der Crista galli. Der Knorpel des Nasenflügels ist unter der Apertura pyriformis durchschnitten und die untere Schnittfläche medianwärts herabgebogen.

---

cl	Nn. ciliares longi.
e	N. ethmoidalis.
f	N. frontalis.
Gcl	Radix longa ganglii ciliaris.
it	N. infratrochlearis.
la	N. lacrymalis.
nc	N. nasociliaris.
†*o*	Anastomose des N. lacrymalis zum N. orbitalis.
Os	M. obliquus oculi sup., vordere Hälfte.
r	N. recurrens ophthalmicus.
Rl	M. rectus lateralis.
Rs	M. rectus sup., vordere Hälfte.
so	N. supraorbit.
st	N. supratrochlearis.
V^1, V^2	Erster und zweiter Ast des N. trigeminus.

Digitized by Google

Fig. 1.

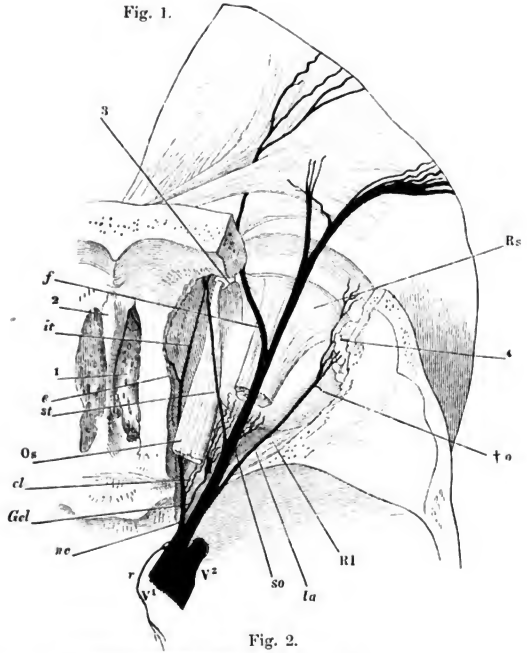

Fig. 2.

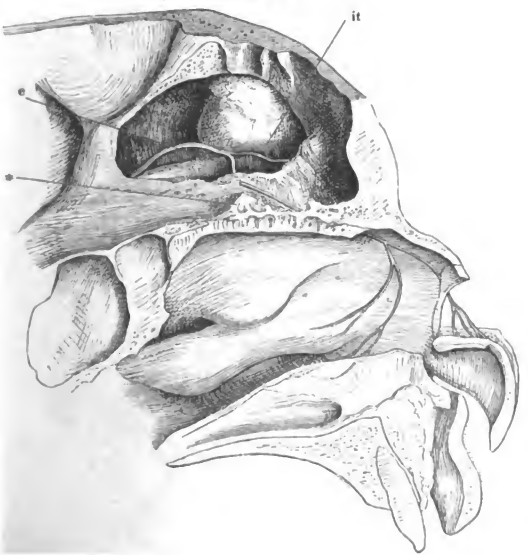

Digitized by Google

Fig. 1. Profil des Gesichtsschädels; der Jochbogen abgesägt, um die Fossa sphenomaxillaris frei zu legen. Die Nerven sind, so weit sie in Knochencanälen verlaufen, mit einfachen Conturen, die an der lateralen Wand der Nasenhöhle, an der Nasenscheidewand und am Gaumen verlaufenden sind mit punktirten Linien angegeben.

Fig. 2. Sagittalschnitt des Kopfs durch die rechte Orbita, rechte Schnittfläche. die Orbita entleert, die Augenlieder seitwärts umgelegt. Stirn- und Kieferhöhle, so wie die Fossa sphenomaxill. von der medialen Seite geöffnet.

Fig. 3. Seitenwand der Nase, Fossa sphenomaxillaris, Canales pterygopal. und vidianus von der medialen Seite geöffnet. Die Schleimhaut der Muscheln, des Gaumens und des Pharynx theilweise abgezogen. Der weiche Gaumen, median gespalten, ist rückwärts umgelegt.

Fig. 4. N. nasopalatinus der rechten Seite, nach Entfernung des knöchernen und knorpligen Theils der Nasenscheidewand auf der inneren Fläche der Schleimhaut präparirt.

Fig. 3.

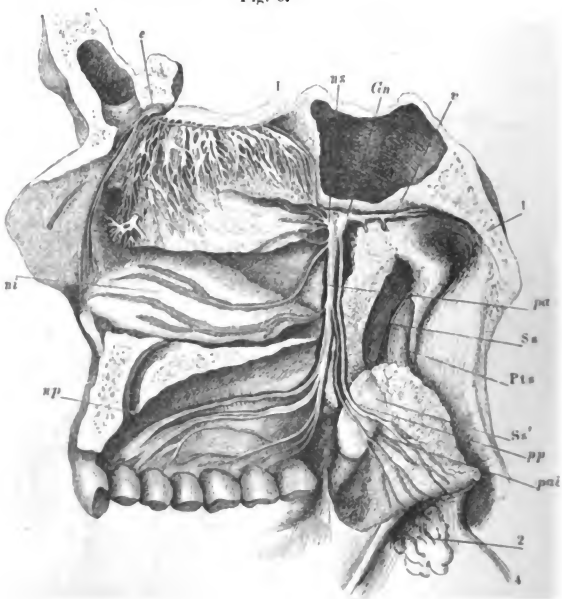

Digitized by Google

Fig. 1.

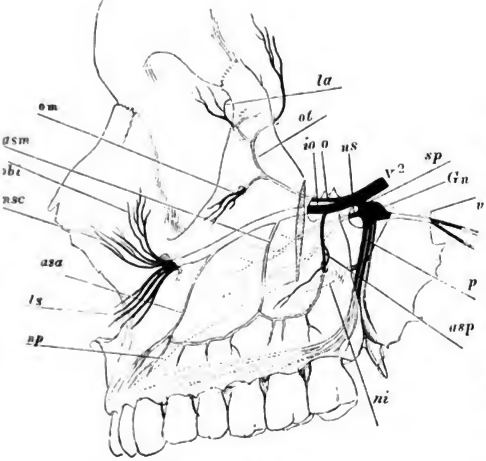

Fig. 2.

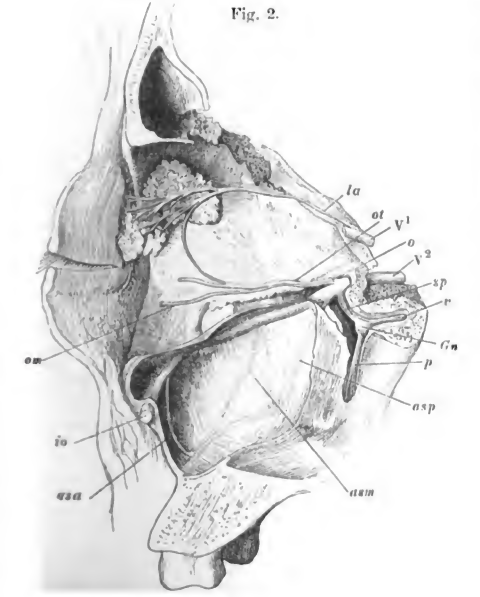

asa	N. alveol. sup. ant.
asm	N. alveol. sup. medius.
asp	N. alveol. sup. post.
e	N. ethmoid.
Gn	Ggl. nasale.
io	N. infraorbitalis.
la	N. lacrymalis.
ls	N. labialis sup.
ni	N. nasalis inf.
np	N. nasopalatinus.
ns	N. nasalis sup.
nsc	Nn. nasales subcutanei.
o	N. orbitalis.
om	N. orbitalis malaris (*N. subcutaneus malae* aut.).
ot	N. orbitalis temporalis.
p	N. palatin.
pa	N. palatin. ant.
pal	N. palatin. lateralis.
pbi	Nn. palpebr. inff.
pp	N. palatin. post.
Pts	M. petrostaphylinus.
sp	N. sphenopalatinus.
Ss	M. sphenostaphylinus.
v	N. vidianus.
I	N. olfactorius.
1	Ostium pharyng. der Tube.
2	Tonsille.
3	Arcus glossopalatinus.
4	Arcus pharyngopalatinus.

Digitized by Google

Fig. 1. Verästelung des N. inframaxillaris, von aussen. Die Fossa infratemporalis durch Entfernung des Jochbogens und des Proc. coronoid. des Unterkiefers frei gelegt. Die im Unterkiefer verlaufenden Nerven sind hell, die an der medialen Fläche desselben verlaufenden punktirt angegeben.

Fig. 2. Ansicht der linken Fossa infratemporalis von der Rückseite. Das For. ovale von hinten geöffnet; die sensible und motorische Wurzel des N. inframaxillaris (V^3 und $V^{3'}$) auseinander gelegt. 1 Das geöffnete Kiefergelenk.

Fig. 3. Linke Kopfhälfte, das Ggl. oticum von der medialen Seite blossgelegt, die Spitze der Schläfenpyramide ist entfernt, die A. carotis int. aber aus ihrem Canal gelöst und an einem Faden (1) in die Höhe gezogen. 2 Mediale Platte des Gaumenflügels. 3 Lig. pterygopetrosum.

Fig. 1.

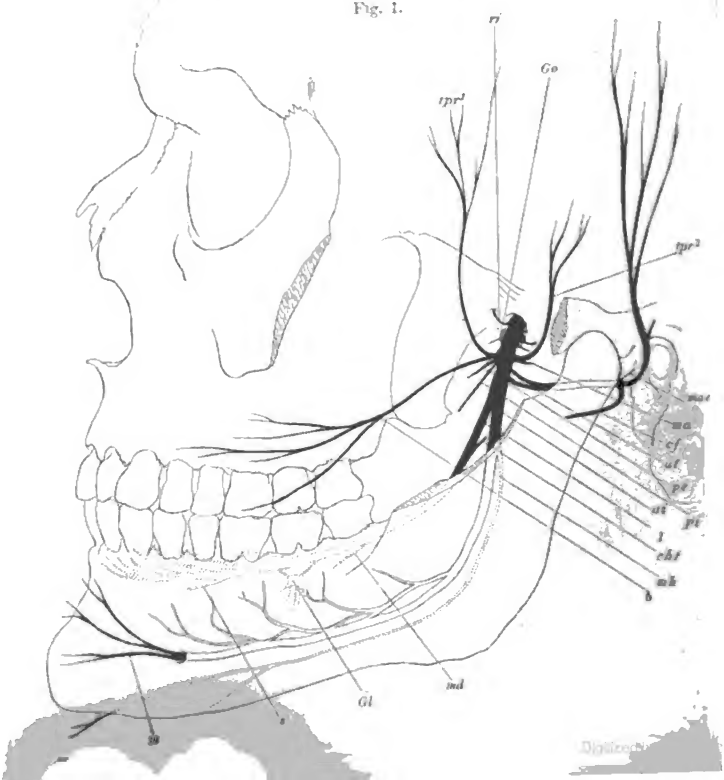

Fig. 2.

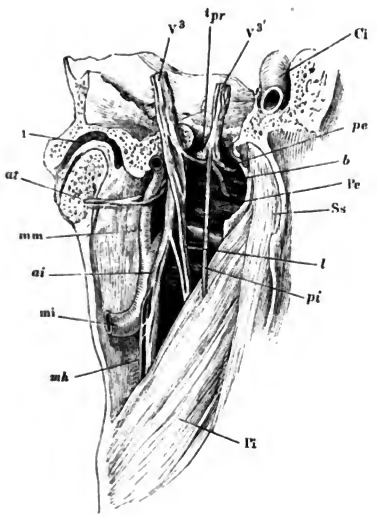

Fig. 3.

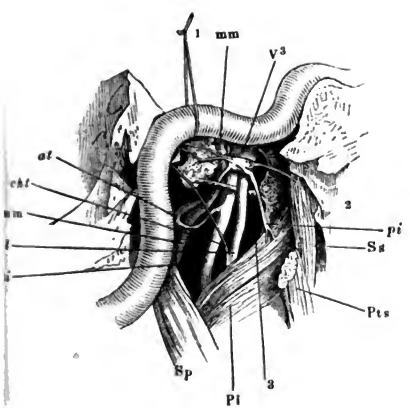

ai N. alveolaris inf.
at N. auriculo-temporalis.
b N. buccinatorius.
cf N. communicans facialis.
cht Chorda tympani.
Ci A. carotis int.
Gl Ggl. linguale.
Go Ggl. oticum.
l N. lingualis.
m N. mentalis.
ma N. massetericus.
mae N. meatus audit. ext.
md N. mandibularis.
mh N. mylohyoideus.
mi A. maxillaris int.
mm A. meningea media.
Pe M. pterygoid. ext.
pe N. pterygoid. ext.
Pi M. pterygoid. int.
pi N. pterygoid. int.
Pts M. petrostaphylinus, unteres Ende.
ri N. recurrens inframaxill.
s N. sublingualis.
Sp M. stylopharyngeus.
Ss M. sphenostaphylinus.
tpr^1, *tpr*^{2} Nn. tempor. proff.

Digitized by Google

Fig. 1. N. lingualis. Unterkiefer und Zunge, von oben; die Schleimhaut zwischen dem Zahnfleisch und dem Seitenrande der Zunge durchschnitten und die Zunge mit ihren Muskeln medianwärts umgelegt. 1 Epiglottis. 2 Proc. condyloid. des Unterkiefers. 3 Spitze des grossen Zungenbeinhorns. 4 Submaxillardrüse. 5 Deren Ausführungsgang. 6 Sublingualdrüse. * Anastomose der Nn. lingualis und hypoglossus.

Fig. 2. N. mylohyoideus. Linke Kieferhälfte von unten, die Gland. submaxillaris (*) zurückgeschlagen.

Bm	M. biventer mandibulae.
Bm^2	Vorderer Bauch desselben.
cht	Chorda tympani.
Gg	M. genioglossus.
Gl	Gangl. linguale.
Hg	M. hyoglossus.
l	N. lingualis.
M	M. masseter.
md	N. mandibularis.
Mh	M. mylohyoid.
Pi	M. pterygoid. int.
s	N. sublingualis.
Sg	M. styloglossus.
XII	N. hypoglossus.

Digitized by Google

Fig 1.

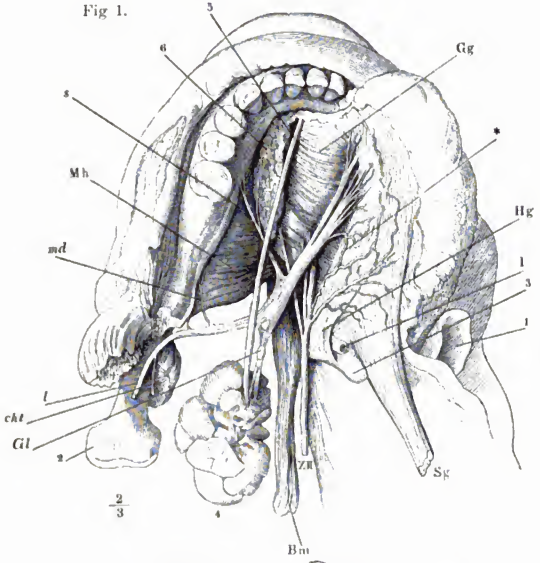

Fig. 2.

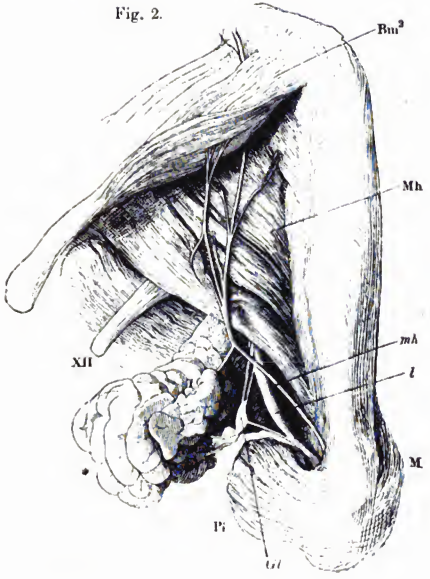

Digitized by Google

Fig. 1. N. auriculo-temporalis. Rechte Ohr- und Wangengegend, der Kopf um die sagittale Axe etwas aufwärts gedreht, die Parotis zum Theil entfernt. 1 Proc. mastoideus. 2 Proc. styloid. 3 Duct. parotideus. 4 Knorpliger Gehörgang.

Fig. 2. N. alveolaris inf. Unterkiefer eines etwa achtjährigen Kindes mit von aussen blossgelegten Zähnen und Zahnwurzeln.

---

ai	N. alveolaris inf.
at	N. auriculo-temporalis.
cf	N. communicans facialis.
l	N. lingualis.
M	M. masseter.
m	N. mentalis, am Austritt aus dem For. mentale abgeschnitten.
mae	N. meat. audit. ext.
par	Rr. parotidei.
Pi	M. pterygoideus int.
Stlh	M. stylohyoid.
VII	N. facialis.

Digitized by Google

Fig. 1.

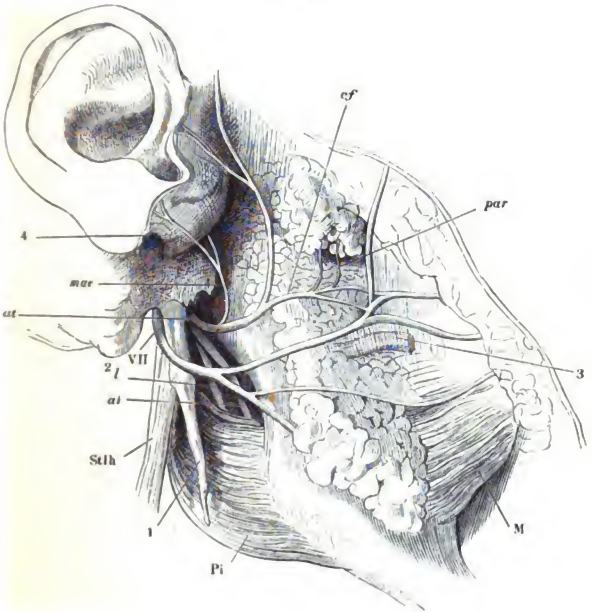

Fig. 2.

Digitized by Google

Fig. 1. Verästelung des N. facialis. Die Nerven, so weit sie in Knochenkanälen verlaufen, hell. 1 Vorhofsfenster. 2 Schneckenfenster.

Fig. 2. Verlauf der Chorda tympani an der lateralen Wand der Paukenhöhle; Paukenfell und Hammer von der inneren Seite. Der M. tensor tympani (1) von der medialen Wand der Paukenhöhle abgelöst, im Zusammenhang mit dem Hammer. 2 innere Mündung der Tuba.

---

ap	N. auricularis post.
bv	N. biventricus.
ca	N. communicans c. auric. vagi.
ccg	N. communicans c. glossopharyng.
cf	N. communicans facialis n. auriculotemporalis.
cht	Chorda tympani.
cpt	N. communicans c. plexu tympan.
Gg	Ggl. geniculatum.
Gn	Ggl. nasale.
l	N. lingualis.
psmj	N. petrosus superfic. maj.
scs	N. subcutaneus colli sup.
sta	N. stapedius.
sth	N. stylohyoideus.
sty	N. styloideus.
v	N. vidianus.
V	N. trigeminus. V^1 Erster Ast desselben. V^2 Zweiter Ast.
VII	N. facialis.

Digitized by Google

Fig. 1.

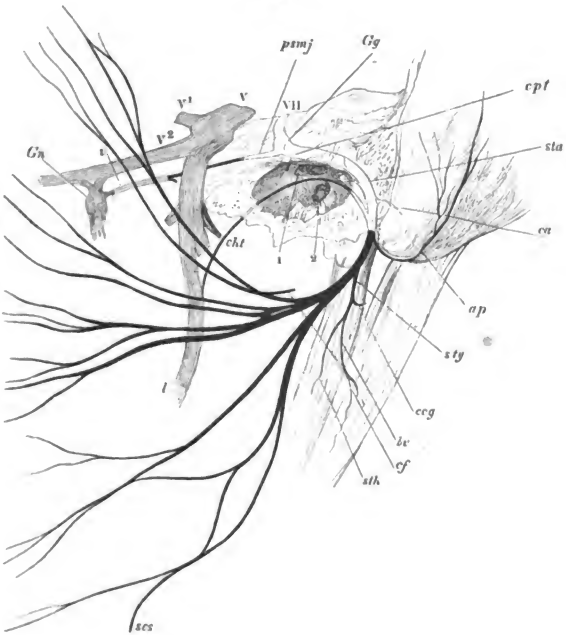

Fig. 2.

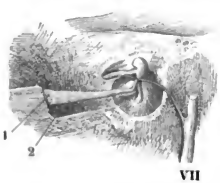

Digitized by Google

Terminale Aeste des N. facialis und der sensibeln Kopfnerven. Die Parotis ist bis auf einen kleinen Rest (*) entfernt.

---

am	N. auricularis magnus.
at	N. auriculo-temporalis.
b	N. buccinatorius.
e	N. ethmoid.
f	N. frontalis.
io	N. infraorbitalis.
it	N. infratrochlearis.
la	N. lacrymalis.
m	N. mentalis.
ocm	N. occipitalis minor.
ocmj	N. occipitalis major.
om	R. malaris n. orbitalis.
ot	R. temporalis n. orbitalis.
sci	N. subcutaneus colli inf.
so	N. supraorbitalis.
st	N. supratrochlearis.

Digitized by Google

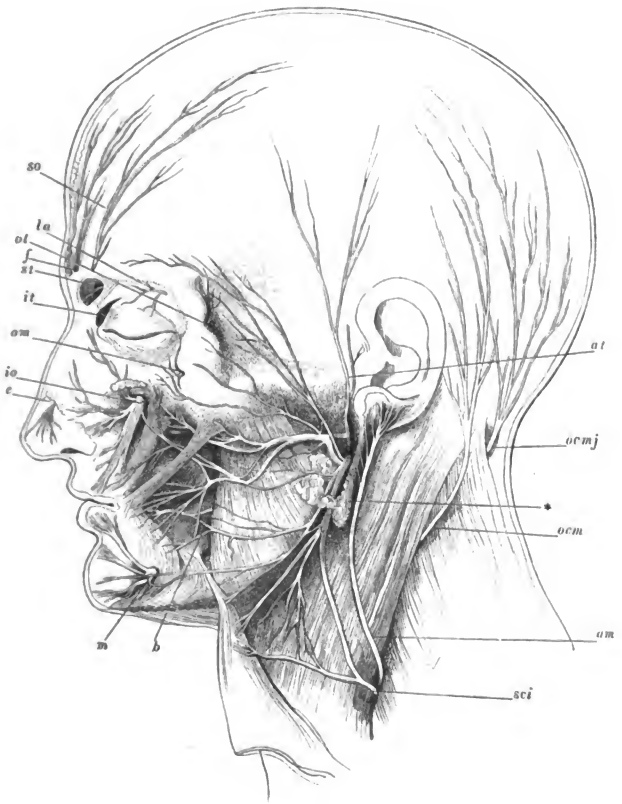

Digitized by Google

Fig. 1. Verzweigung des N. glossopharyngeus. Die Pars tympanica des Schläfenbeins und der Ast des Unterkiefers sind entfernt, ebenso der Temporalflügel des Wespenbeins bis zum Rand des For. ovale, die obere Hälfte der Mm. styloglossus und stylopharyngeus. Die Cann. facialis und caroticus sind geöffnet, die Carotis (1) vom Plexus carot. umgeben. 2 Spitze des grossen Zungenbeinhorns.

Fig. 2. Profil der Zunge, an welchem die sensibeln Aeste bis zur Oberfläche verfolgt sind. 1 Spitze des grossen Zungenbeinhorns. 2 Spitze des obern Horns der Cart. thyreoidea. 3 Epiglottis. 4 Sublingualdrüse.

---

ccg N. communicans facialis und glossopharyng.
cpt R. communicans c. plexu tympan. n. facialis.
ct N. carotico-tympan.
cv N. communicans vagi.
Go Ggl. oticum.
Gp Ggl. petrosum.
l N. lingualis.
Mh M. mylohyoideus.
ph R. pharyngeus.
phl R. pharyngeus lingualis.
ppm N. petrosus prof. minor.
psm N. petrosus superficial. minor.
psmj N. petrosus superficial. major.
s N. sublingualis.
Sg M. styloglossus.
Sp M. stylopharyngeus.
stp N. stylopharyngeus.
t N. tubae.
to Nn. tonsillares.
ty N. tympanicus.
V R. lingualis des N. inframaxillaris.
V[3] N. inframaxillaris.
VII N. facialis.
IX R. lingualis des N. glossopharyngeus.
XII N. hypoglossus.

Digitized by Google

Fig. 1.

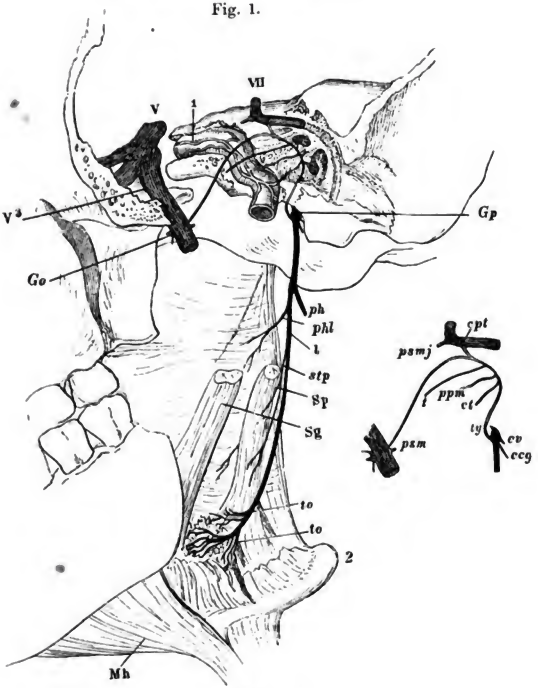

Fig. 2.

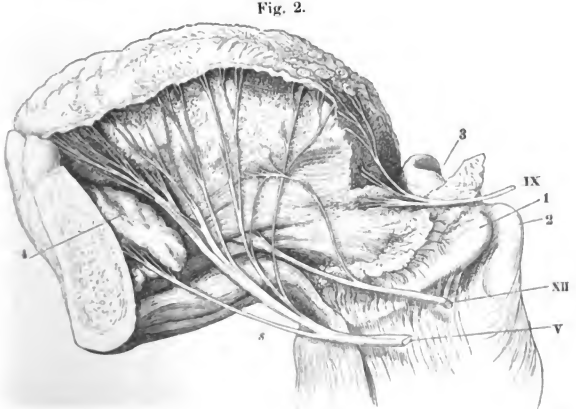

Digitized by Google

N. glossopharyngeus und oberer Theil des N. vagus. Linke Kopfhälfte von hinten, das Hinterhaupt durch einen Frontalschnitt hinter dem Warzenfortsatz entfernt. Die hintere Pharynxwand sammt dem Kehlkopf etwas rückwärts gedreht.

---

ap N. auricularis post.
Bm' Hinterer Bauch des M. biventer mandibulae.
bv N. biventricus.
ccg N. communicans facial. u. glossophar.
Ce Carotis ext.
Cp M. cephalopharyngeus.
h Spitze des grossen Zungenbeinhorns.
Hg M. hyoglossus.
Hp M. hyopharyngeus.
Lp M. laryngopharyngeus.
lrs N. laryng. sup. *lrs'*, *lrs''* R. ext. und R. int. desselben.
ph R. pharyngeus glossophar. *ph'* R. pharyng. vagi.
phl N. pharyngeus lingualis.
Prm Proc. mastoid.
Sg M. styloglossus.
Sp M. stylopharyng.
sth Lig. stylohyoid.
sth (cursiv) N. stylohyoid.
Stlh M. stylohyoid.
Stnh M. sternohyoid.
stp N. stylopharyng.
sty N. styloideus.
Th M. thyreohyoid.
VII, *IX*, *X*, *XII* siebenter, neunter, zehnter und zwölfter Hirnnerve.
* Winkel des Unterkiefers.

Digitized by Google

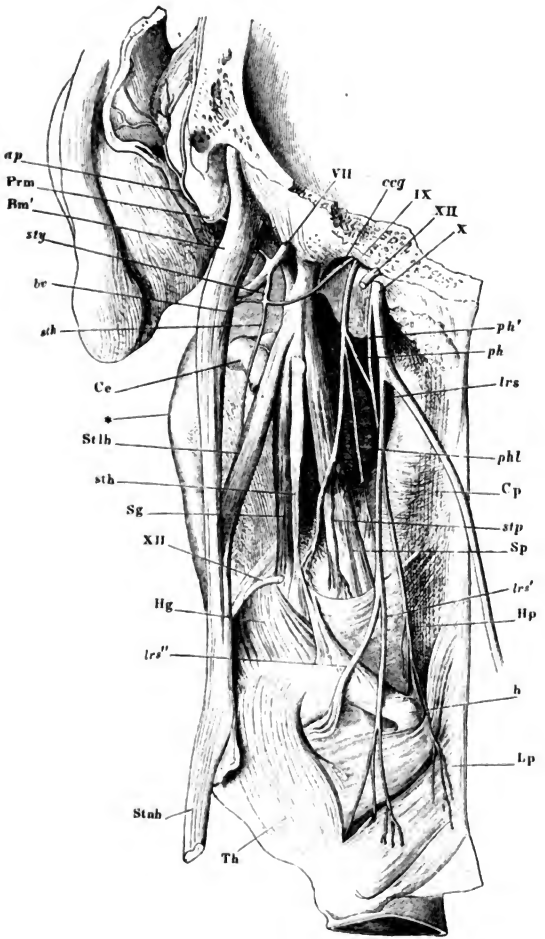

Digitized by Google

Verzweigung des N. vagus am Neugeborenen. Am Halse sind die grossen Arterienstämme und die Trachea freigelegt. Die Brusthöhle geöffnet, das Herz unter der Querfurche, die Lungen an der Wurzel abgeschnitten; das Zwerchfell bis auf den Oesophagus gespalten; der Blindsack des Magens sammt der Milz entfernt. 1 Ohrläppchen. 2 knorpliger Gehörgang. 3 Warzenfortsatz. 4 V. jugularis, am Austritt aus dem Schädel durchschnitten. 5 M. scalenus ant. der linken Seite. 6 A. carotis sin. am Ursprunge abgeschnitten. 7 A. subclavia sin. 8 Aorta descendens. 9 linke Niere. 10 Magen. 11 Leber. 12 Querschnitt des Herzens durch den oberen Theil der Ventrikel. 13 Lungenwurzel. 14 A. pulmonalis. 15 Aorta adscend. 16 Duct. arterios. 17 A. anonyma brachioceph. 18 A. subcl. dextra. 19 A. carotis dextra. 20 M. scalenus ant. der rechten Seite. 21 Kehlkopf. 22 Zungenbein.

---

av	R. auricularis vagi.
c, c	Nn. cardiaci.
Gc	Ggl. coeliacum.
lri	Rechter, *lri'* linker N. laryng. inf.
lrs	N. laryng. sup.
Pg	Plexus ganglioformis.
Pga	Plexus gastricus ant.
Pgp	Plexus gastricus post.
ph	R. pharyng. vagi.
Po	Plexus oesophageus.
Ppa	Plexus pulmonalis ant.
Ppp	Plexus pulmonalis post.
spl	R. splanchnicus sin.
IX	R. pharyngeus glossophar.
X	Rechter, *X'* linker Vagus-Stamm.
XI	Vorderer Ast des N. accessorius.
*	Aeste des rechten N. vagus zum Ggl. coeliacum.
**	Aeste des linken N. vagus zur Leber.

Digitized by Google

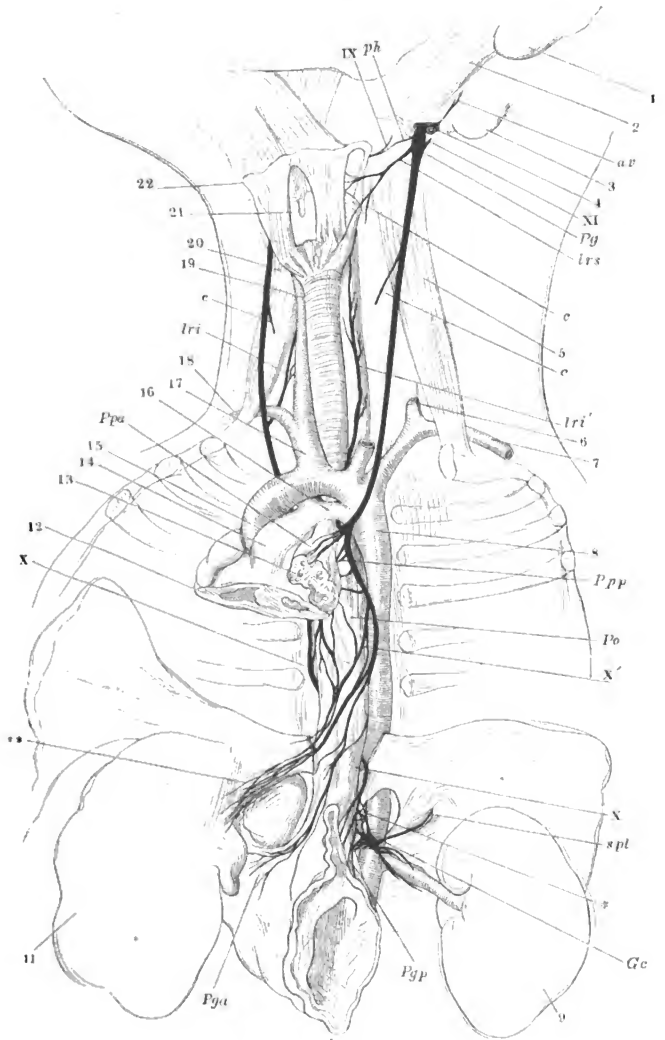

Digitized by Google

Fig. 1. R. auricularis und Plexus pharyngeus. Das For. jugulare von hinten geöffnet, Canaliculus mastoideus und Can. facialis aufgebrochen. Der Bulbus V. jugularis entfernt. V. jugul. (1) und Carotis int. (2) dicht unter der Schädelbasis abgeschnitten. 3 Spitze des Zungenbeinhorns. 4 Mm. longus cap. und rect. cap. ant., unter der Insertion abgeschnitten.

Fig. 2. N. laryng. sup. Profilansicht des Kehlkopfs und des Pharynx. Der M. laryngopharyngeus der Länge nach gespalten. 1 Zungenbein. 2 Lig. hyothyreoid. med. 3 Cart. thyreoidea, das obere Horn abgebrochen. 4 Cart. cricoidea. 5 Tunica nervea des Pharynx und Oesophagus.

Fig. 1.

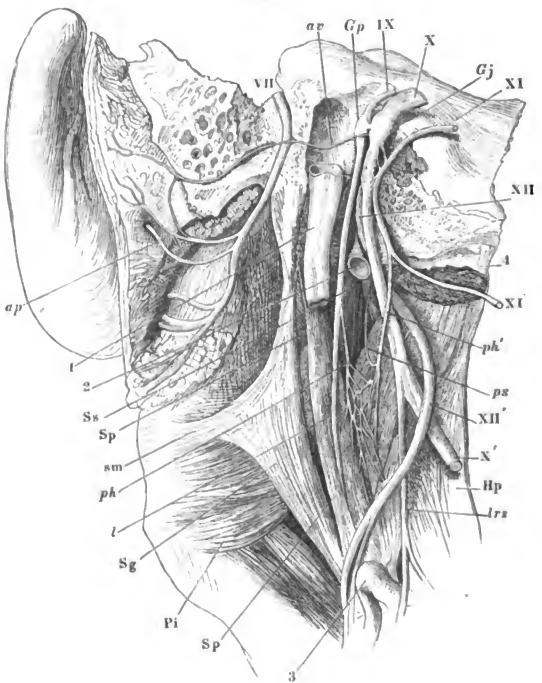

Digitized by Google

ap	N. auricul. post. in zwei Fäden zerfallen.
av	R. auricul. N. vagi.
Cto	M. crico-thyreoid. obliquus.
Ctr	M. crico-thyreoid. rect.
Gcs	Ggl. cervicale supr.
Gj	Ggl. jugulare.
Gp	Ggl. petrosum.
Hp	M. hyopharyngeus.
l	R. lingualis glossopharyng.
Lp^1 *Lp*^{2}	M. laryngopharyng.
lri	N. laryngeus inf.
lrs	N. laryngeus sup. *lrs'* dessen äusserer, *lrs''* dessen innerer Ast.
ph	R. pharyngeus glossophar. *ph'* R. pharyngeus vagi.
Pi	M. pterygoid. int.
ps	N. petrostaphylinus.
S	Grenzstrang des Sympath.
Sg	M. styloglossus.
sm	Lig. stylomyloid.
Sp	M. stylopharyng.
Ss	M. sphenostaphylinus.
Th	M. thyreohyoid.
X''	Abgeschnittener Stamm des N. vagus.
XI'	Aeusserer Ast des N. accessor., zur Seite gelegt.
XII'	Stamm des N. hypoglossus, vom Vagus abgezogen.
*	N. cardiacus des N. laryng. sup. mit Aesten des Sympathicus zum Plexus cardiacus zusammentretend.

Fig. 2.

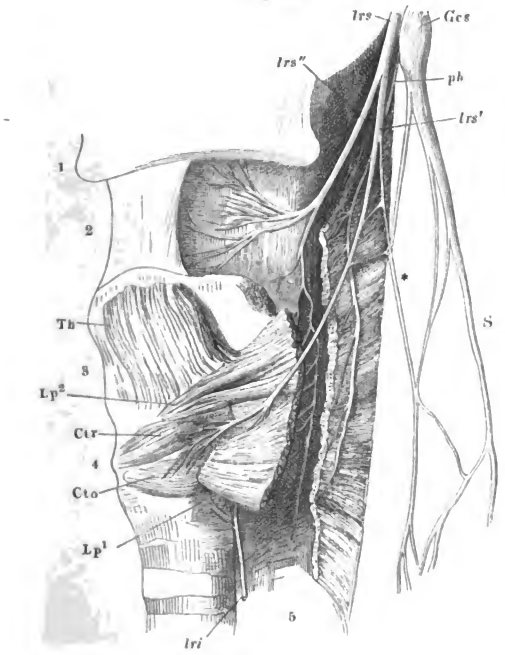

Digitized by Google

Fig. 1. Kehlkopf von der Rückseite mit dem oberen Ende des N. laryngeus inf. und dem unteren Aste des R. int. des N. laryng. sup. 1 Cart. thyreoidea, zur Seite gebogen. 2 Cart. cricoidea. 3 Durch die vordere Wand des Pharynx durchschimmernde Cart. corniculata. 4 Seitliche innere Kehlkopfmuskeln. 5 Muskeln zwischen den Cartt. arytaenoid.

Fig. 2. Plexus pulmonalis. Oesophagus und Trachea auseinandergezogen. Trachea und Bronchi von der Rückseite.

Cap Ursprung, *Cap'* Insertion des durchschnittenen M. crico-arytaen. post.
Lp^1 *Lp*^{2} M. laryngopharyng.
lri N. laryngeus inf.
lrs N. laryngeus sup.
Ppa Plexus pulmon. ant.
X Rechter N. vagus.
X' Ein Ast des linken Vagus.
* Anastomose zwischen Zweigen der Nn. laryngei sup. und inf.

Digitized by Google

Fig. 1.

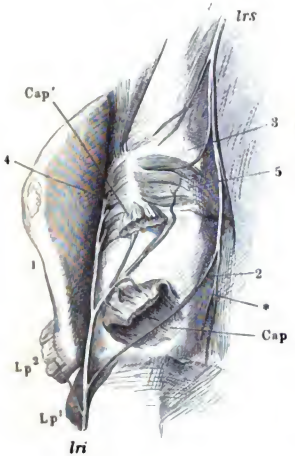

Fig 2.

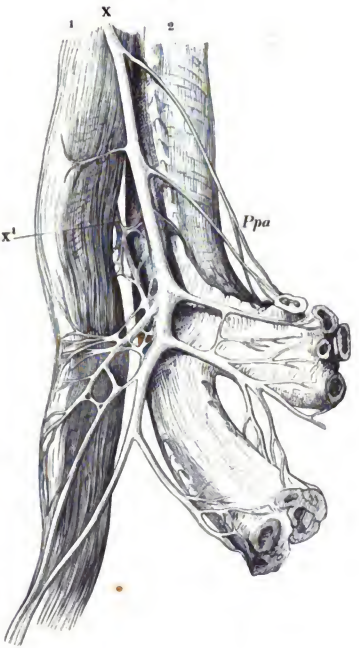

Digitized by Google

Fig. 1. Verästelung des N. accessorius.

Fig. 2. Verästelung des N. hypoglossus. Profilansicht des Halses nach Entfernung der vordern langen Muskeln. 1 A. carotis ext. 2 A. sternocleidomastoidea. 3 Zungenbein. 4 Cart. thyreoidea.

$C^1 - C^3$	Stamm und anastomotische Aeste des 1ten bis 3ten Cervicalnerven.	*Oh*	M. omohyoideus.
dh	Ramus descendens hypoglossi.	*Scm*	M. sternocleidomastoideus. *Scm*† Zurückgeschlagenes oberes Ende desselben.
Gg	M. Genioglossus.		
Gh	M. geniohyoid.	*Sg*	M. styloglossus.
Hg	M. hyoglossus.	*Th*	M. thyreohyoid.
l	N. lingualis vom Inframaxill.	*Tr*	M. trapezius.

Fig. 1.

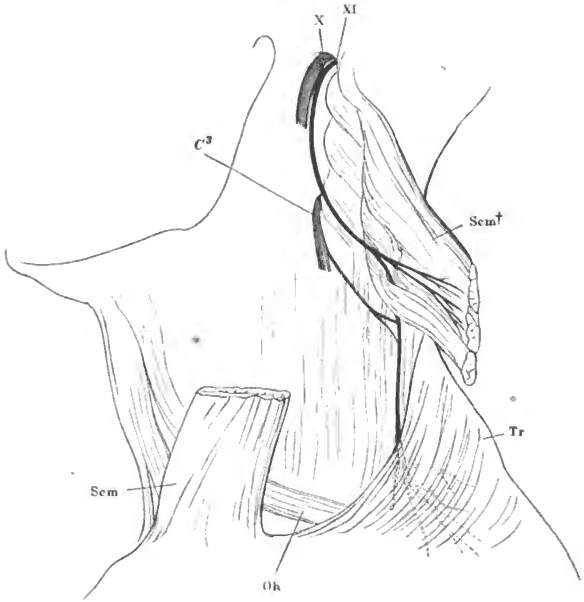

Digitized by Google

Fig. 2.

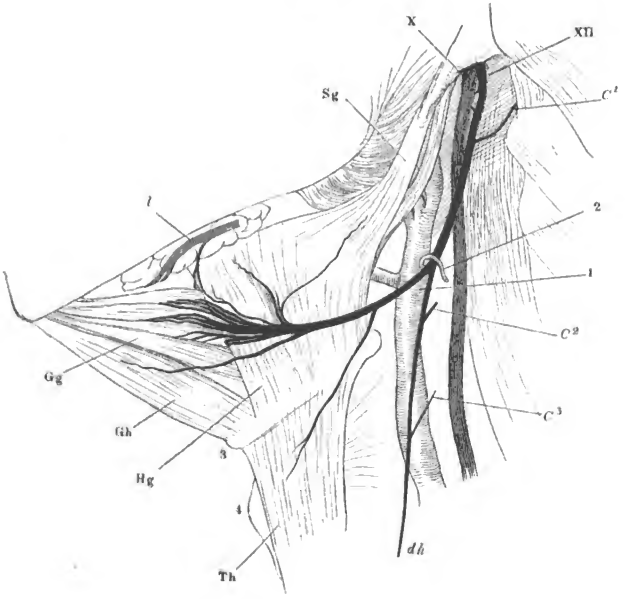

Digitized by Google

Die beiden obersten Cervicalnerven. Profilansicht der Nackengegend. Die Muskeln theilweise zurückgelegt und durchschnitten, um die Austrittsstellen der Nerven zu zeigen.

$C^1 - C^4$ N. cervic. 1 — 4. C^{1+} u. ff. hintere Aeste derselben.

Itp M. intertransversarius post.

Lcp M. longus capitis (*Rect. cap. ant. maj.* aut.).

Lgcp M. longissimus cap. (*Trachelomastoid.* aut.).

Oci M. obliquus cap. inf.

ocmj N. occipitalis maj.

Ocs M. obliquus cap. sup.

Rcl M. rectus cap. lateralis.

Rcpm M. rectus cap. post. minor.

Rcpmj M. rectus cap. post. major.

Scm M. sternocleidomastoid.

Spcp M. splenius cap.

Sscp M. semispinalis cap. (*Biventer* und *complexus* aut.).

v A. vertebr.

* Proc. styloideus.

Digitized by Google

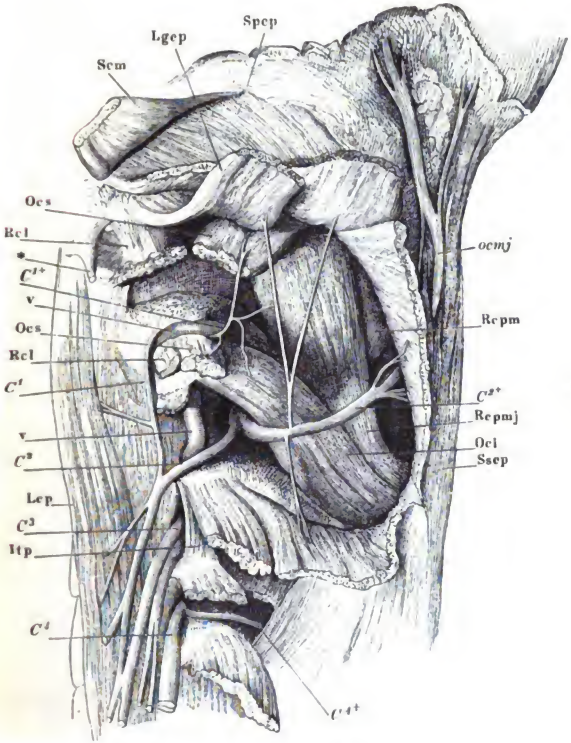

Digitized by Google

Die untern Nerven des Plexus cervicalis. Profilansicht des Halses; der M. sternocleideomastoideus theilweise ausgeschnitten, die Reste auf- und abwärts zurückgeschlagen.

---

am	N. auricul. magn.
Bm	Hinterer Bauch des M. biventer mandibulae.
Cc	A. carotis comm.
dh	R. descendens hypoglossi.
Lc	M. longus colli.
Ls	M. levator scapulae.
ocm	N. occipitalis minor.
Oh	M. omohyoid.
phr	N. phrenicus.
S	N. sympath.
sc	Nn. supraclaviculares.
Sca	M. scalenus ant.
Scm	M. sternocleidomastoideus.
Scmd	M. scalenus medius.
Scp	M. scalenus post.
Stnh	M. sternohyoid.
Stt	M. sternothyreoid.
Th	M. thyreohyoid.
Tr	M. trapezius.
* *	Rr. communicantes der Nn. cervicales III und IV mit dem Sympathicus.
**	Unbeständiger Hautnerve des Halses.

Digitized by Google

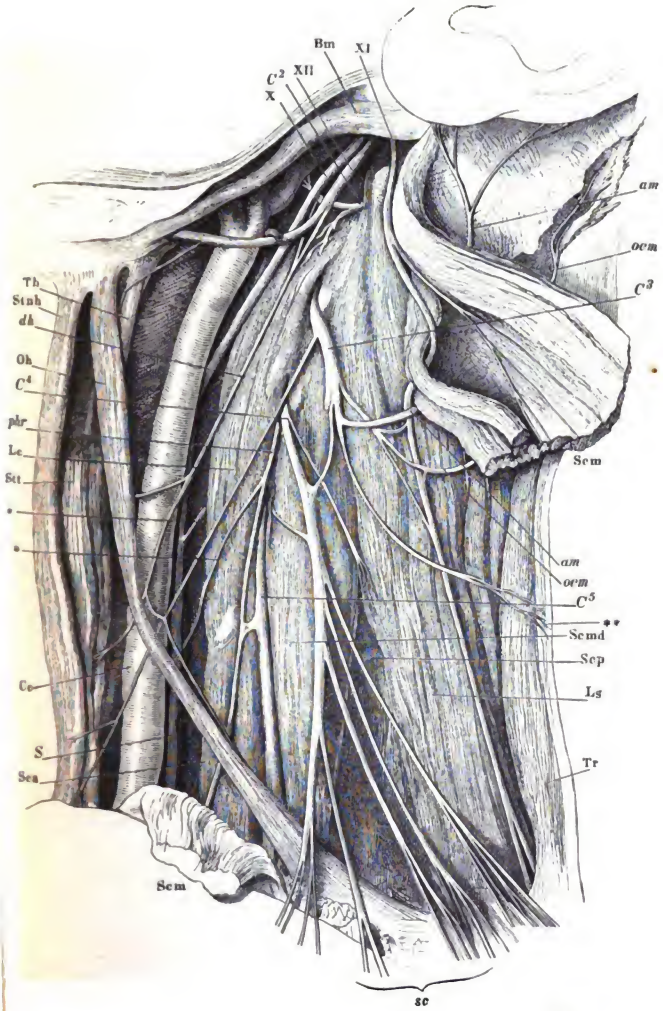

Digitized by Google

Hals und Thorax eines Kindes, von vorn. Der Thorax geöffnet und die Lungen nach beiden Seiten zurückgeschlagen, um das auf dem Zwerchfell ruhende Pericardium, die grossen Gefässstämme und den Verlauf der beiden Nn. phrenici zu zeigen.

C^3 — C^6 Stämme des 3ten bis 6ten Cervicalnerven.

Cc A. carotis comm.

cs V. cava sup.

cva A. cervic. adscend.

mmi Vasa mammaria intt.

phr N. phrenicus dexter. *phr'* N. phren. sin.

S Art. subclavia. *S'* V. subclavia.

sc Nn. supraclaviculares.

Sca M. scalenus ant.

ti' V. thyreoidea inf.

* Ast zum M. subclavius.

** Lungenwurzel.

Digitized by Google

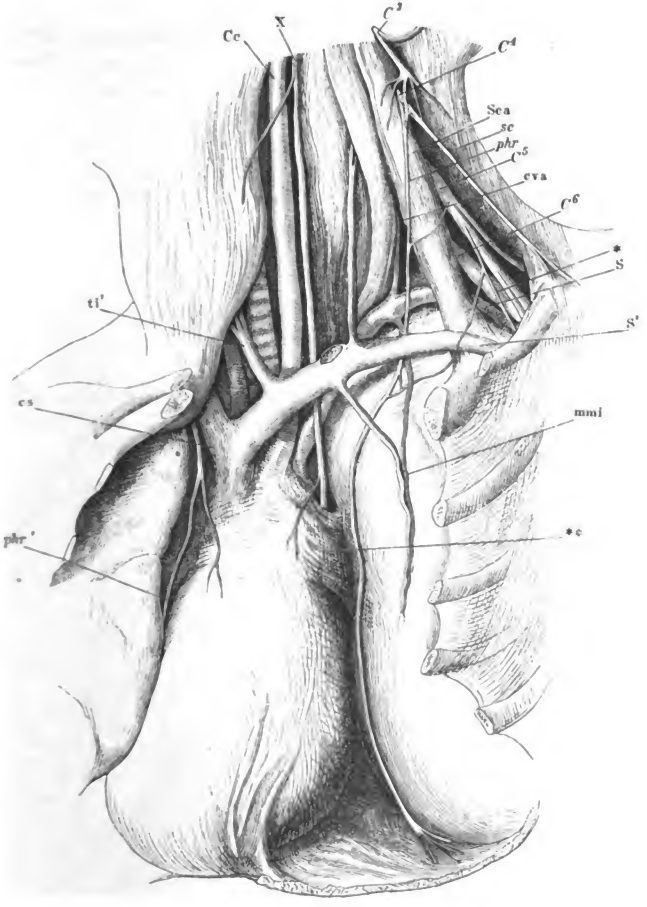

Digitized by Google

Fig. 1. Plexus brachialis von vorn. Thorax und Wirbelhöhle von vorn geöffnet, der Arm gerade ausgestreckt und mit dem Schulterblatt vom Rumpf abgezogen. * A. axillaris. ** Rückenmark.

Fig. 2. Kurze Nerven des Plexus brachialis. Unterer Seitentheil des Halses und geöffnete Achselgrube von einem Kinde. Das Schlüsselbein († †) ist in der Nähe des acromialen Endes durchsägt und das letztere mit dem Schulterblatt und der Extremität seitwärts abgezogen. M. Pect. maj. durchschnitten, die Ursprünge der clavicularen Portion und der sternocostalen zurückgeschlagen. M. pectoralis minor gleichfalls von der Insertion abgeschnitten und abwärts umgelegt. * Dritte Rippe.

Ai M. anconeus int.
Al M. anconeus longus.
ax N. axillaris. ax^2 Ast zum M. teres minor. ax^3 Endast.
$C^5 - C^8$ Stamm des 5ten bis 8ten Cervicalnerven.
ch R. cutaneus humeri N. axill.
cl N. cutaneus lateralis.
cm N. cutaneus medius.
cmd N. cutaneus medialis.
D M. deltoideus.
D^1 D^2 N. dorsalis I und II.
ds N. dorsalis scapulae.
ic^2 R. cutaneus n. intercost. II.
Ld M. latissimus dorsi.
Ld^* Insertionssehne desselben.
Ls M. levator scapulae.
me N. medianus.
Pm M. pectoralis minor.
Pmj^1 Claviculare, Pmj^2 sternocostale Portion, Pmj^* Insertion des M. pectoralis maj.
ra N. radialis.
Sa M. serrat. ant.
Sca M. scalenus ant.
scl N. subclavius.
Scmd M. scalenus medius.
sps N. suprascapularis.
Ss M. subscapularis.
ss^1 ss^2 ss^3 Nn. subscapulares.
ta N. thorac. ant.
Tm M. teres minor.
Tmj M. teres major.
tp N. thorac. post.
u N. ulnaris.

Fig. 2 a.

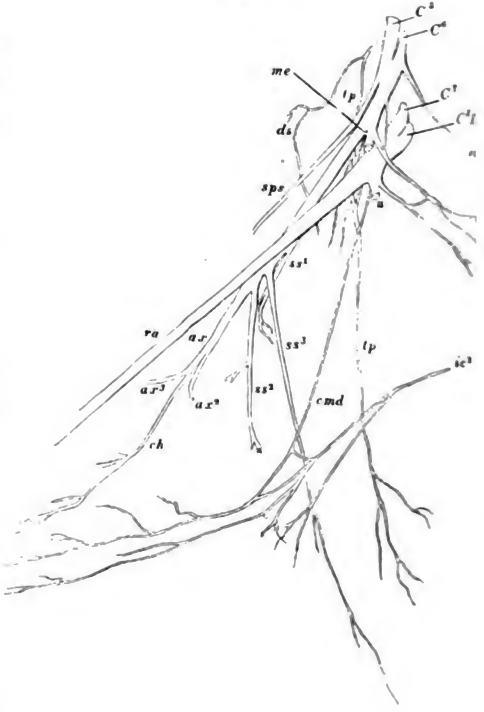

Digitized by Google

Fig. 1.

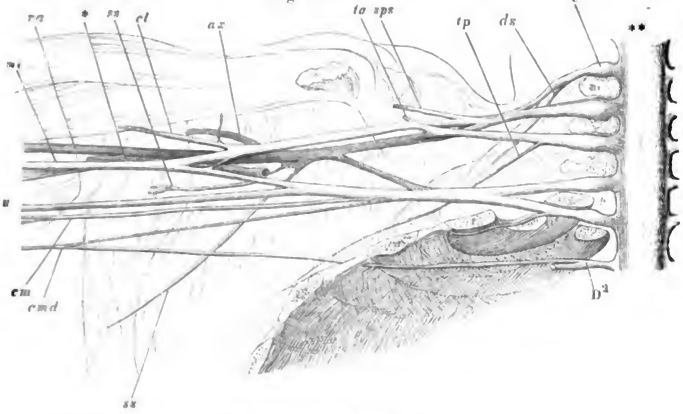

Fig. 2.

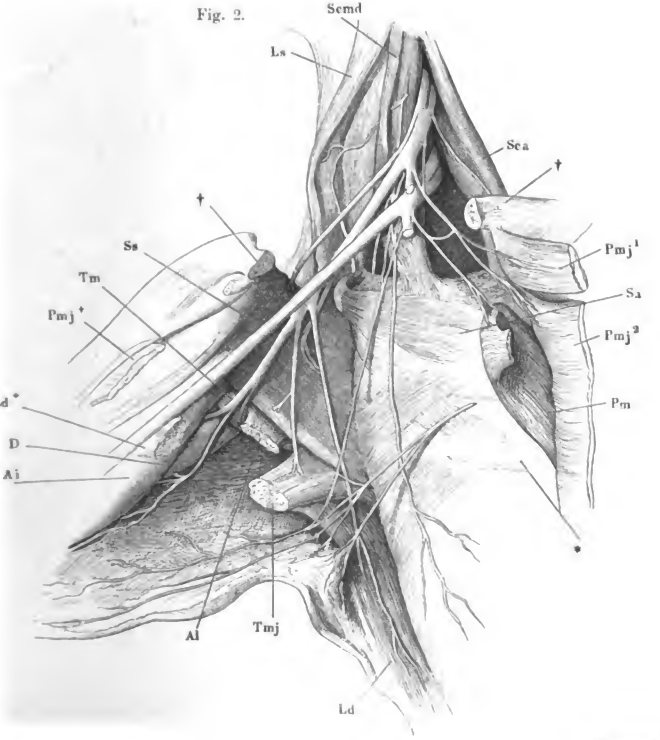

Digitized by Google

Fig. 1. Nn. cutanei medialis und medius. Oberarm und oberer Theil des Unterarms, mediale Fläche, die Haut an der vordern Fläche der Länge nach gespalten und mit den Nerven medianwärts zurückgeschlagen. * Ast des N. radialis zum M. anconeus int., eine Strecke weit mit dem Stamme des N. ulnaris verbunden.

Fig. 2. N. cutaneus lateralis. Ober- und Unterarm, mediale Fläche, der Unterarm in Pronation. Die Haut an der hintern Fläche gespalten und vorwärts umgeschlagen. * Stumpf der A. brachialis.

Ai	M. anconeus int.
Al	M. anconeus long.
B	M. biceps. *B'* Insertionssehne desselben.
Bi	M. brachialis int.
Cb	M. coracobrachialis.
cl	N. cutaneus lateralis.
cm	N. cutaneus medius.
cmd	N. cutaneus medialis.
cpi	N. cutaneus post. inf.
cps	N. cutaneus post. sup.
D	M. deltoid.
Ld	Sehne des M. latiss. dorsi.
me	N. medianus (in Fig. 1 das am Oberarm verlaufende Stück ausgeschnitten).
Pm	M. pectoralis minor, Insertion.
Pmj	M. pectoralis major, desgl.
ra	N. radialis.
Ss	M. subscapularis.
Tmj	M. teres major.
u	N. ulnaris, in Fig. 1 wie N. medianus.

Digitized by Google

Fig. 2.

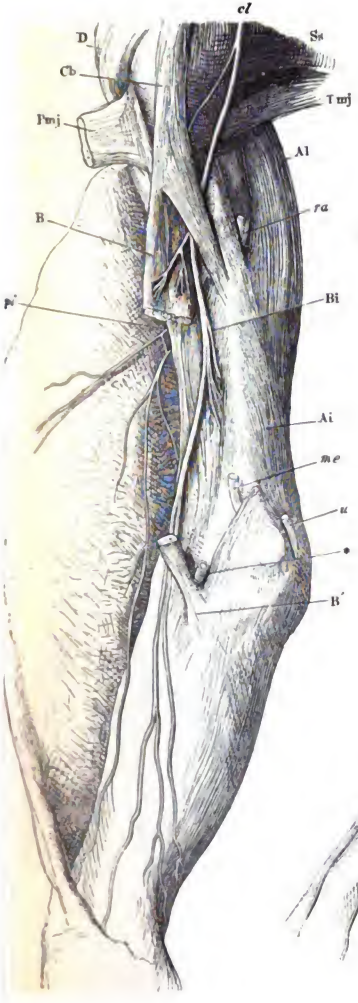

Fig. 1.

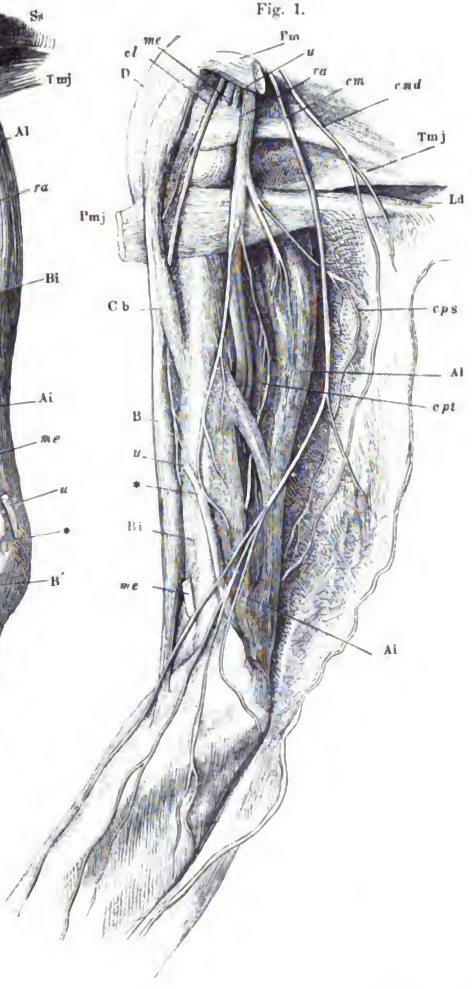

Digitized by Google

Fig. 1. Verästelung des N. medianus. Vorderfläche des Unterarms. Die Mm. pronator teres und radialis int. abgeschnitten und zurückgeschlagen. * Lig. interosseum.

Fig. 2. Verästelung des N. ulnaris. M. ulnaris int. medianwärts umgelegt. * A. ulnaris.

Fig. 3. Verästelung des R. prof. N. ulnaris. Die Beugesehnen der Finger sind, nach Spaltung des Lig. carpi vol. entfernt, bis auf die Insertionen der Mm. lumbricales III und IV.

Abq M. abductor dig. quinti.

Adp M. adductor pollicis. *Adp'* Mittelfingerzacke desselben, quer durchschnitten und zurückgeschlagen.

B Tiefe Insertionssehne des M. biceps.

Bi M. brachialis int.

cp N. cutaneus palmaris.

du R. dorsalis N. ulnaris.

F' F' Die durchschnittene tiefe Ursprungsmasse der oberflächlichen Beugemuskeln.

Fdp M. flexor digit. prof.

Fds M. flexor digit. sublimis.

Fpl M. flexor pollicis long.

Fq M. flexor digiti quinti.

ia N. interosseus ant.

Id^1 M. interosseus dors. primus.

L^3 *L*^{4} Mm. lumbricales III und IV.

Pb M. palmaris brevis, mit der Haut zurückgeschlagen.

Pq M. pronator quadr., der Länge nach durchschnitten.

Pt M. pronator teres.

pu R. palmaris, N. ulnaris.

Ri M. radialis int. *Ri'* Insertionssehne desselben.

RR Radialmuskeln.

† Anastomose der Nn. medianus und ulnaris.

Fig. 3.

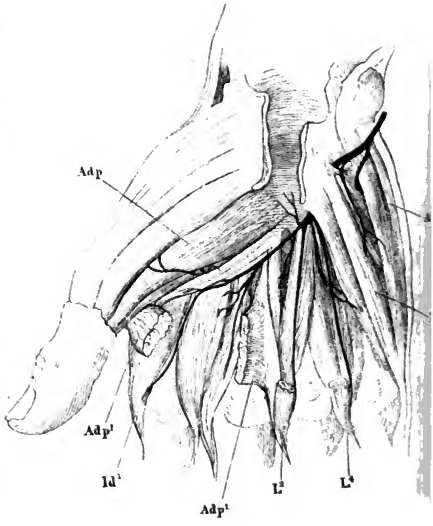

Digitized by Google

Fig. 2.

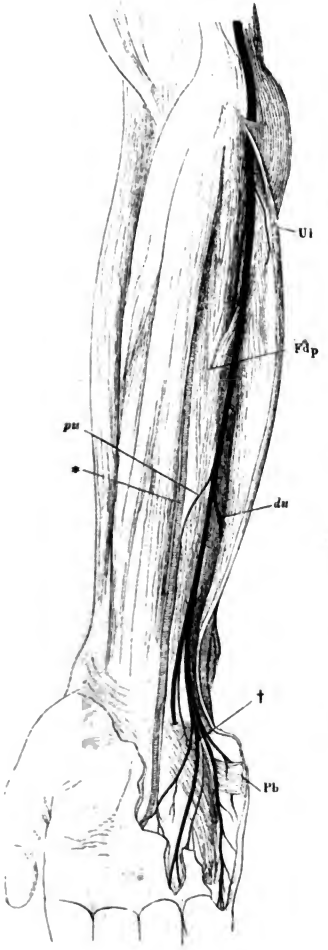

Fig. 1.

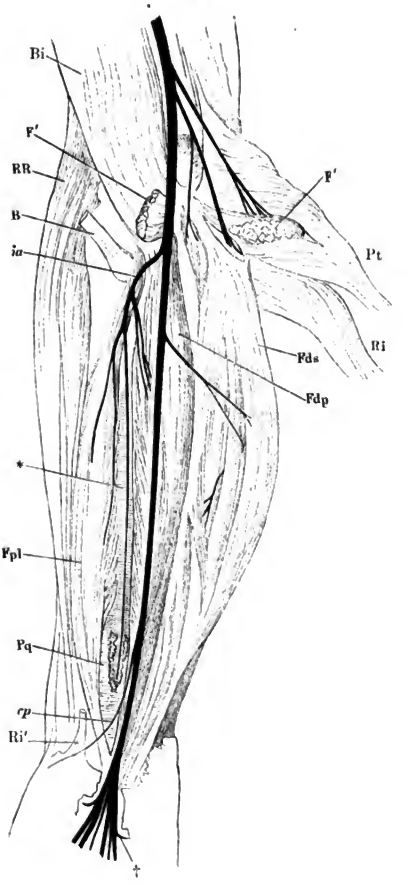

Digitized by Google

Fig. 1. Verästelung des N. radialis und des R. dorsalis n. ulnaris. Oberarm von der lateralen, Vorderarm von der Rückenfläche. Die Haut mit den Hautästen vorwärts umgeschlagen.

Fig. 2. Haut eines Fingers mit den Nervenstämmen. Sie ist am Seitenrande des auf der Volarfläche ruhenden Fingers der Länge nach gespalten, die Haut der Rückenfläche zurückgeschlagen, Phalangen und Sehnen nach Exarticulation im Fingercarpalgelenk herausgeschält.

Fig. 2.

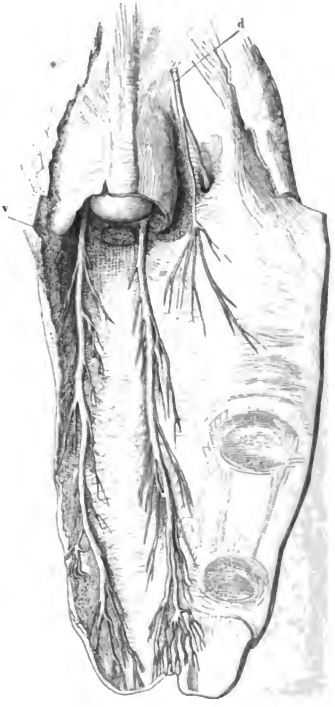

Ab M. anconeus brevis, der Länge nach durchschnitten und nach beiden Seiten zurückgeschlagen.
Ai M. anconeus int.
Al M. anconeus long.
Apl M. abductor pollicis long.
Aq M. anconeus quartus.
B M. biceps.
Br M. brachioradialis.
cpi N. cutaneus post. inf.
cps N. cutaneus post. sup.
D M. deltoideus.
d N. digit. dorsalis.
du R. dorsalis N. ulnaris.
Edc M. extensor digit. comm.
Eip M. extensor indicis propr.
Epb M. extensor pollicis brevis.
Epl M. extensor pollicis long.
ip N. interosseus post.
RR Mm. radialis ext. long. und brevis.
Su M. supinator.
Ue M. ulnaris ext.
v N. digit. volaris.

Digitized by Google

Fig. 1.

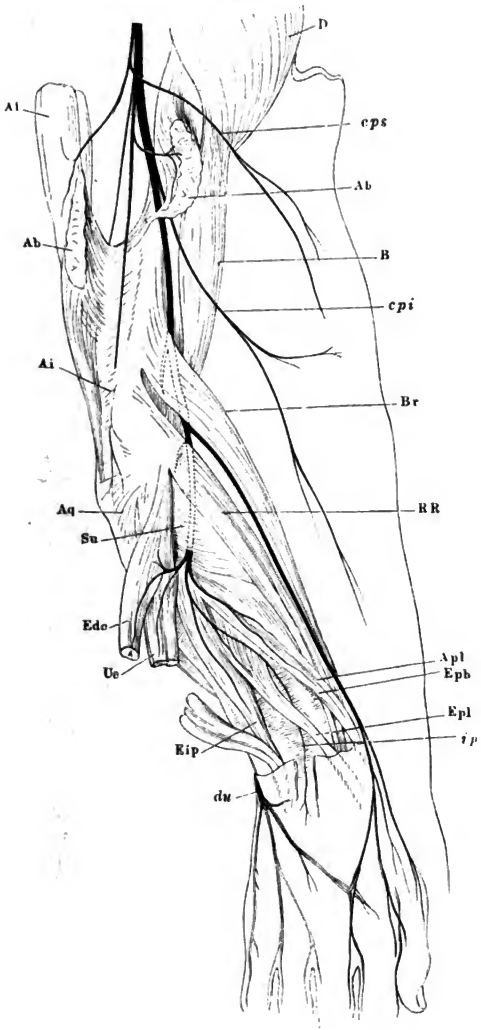

Digitized by Google

Nerven der Hohlhand. Die Aponeurosis volaris entfernt, das Lig. carpi vol. propr. (**) der Länge nach geöffnet. L^1, L^2 erster und zweiter M. lumbricalis. * A. ulnaris. *u* Oberflächl., *u'* tiefer Ast des N. ulnaris. *me* N. medianus.

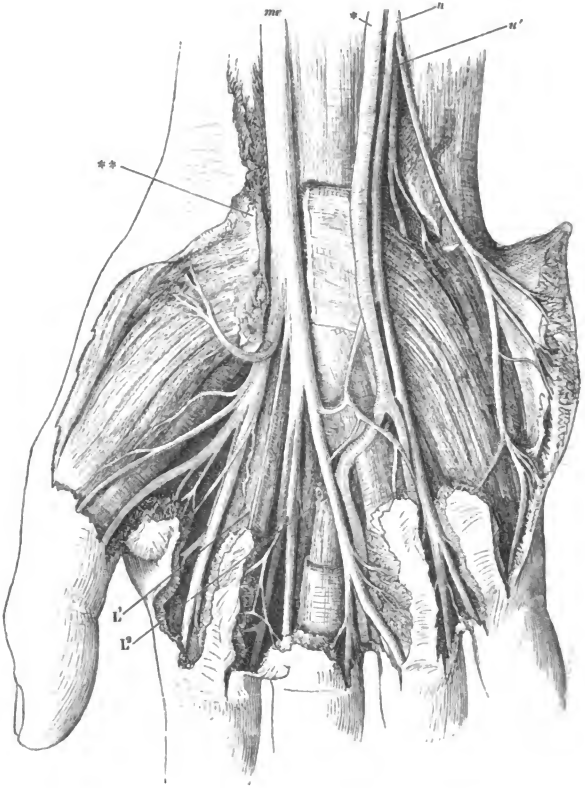

Digitized by Google

Profilansicht des Rumpfs mit den Rr. perforantes laterales und anteriores der Intercostalnerven.

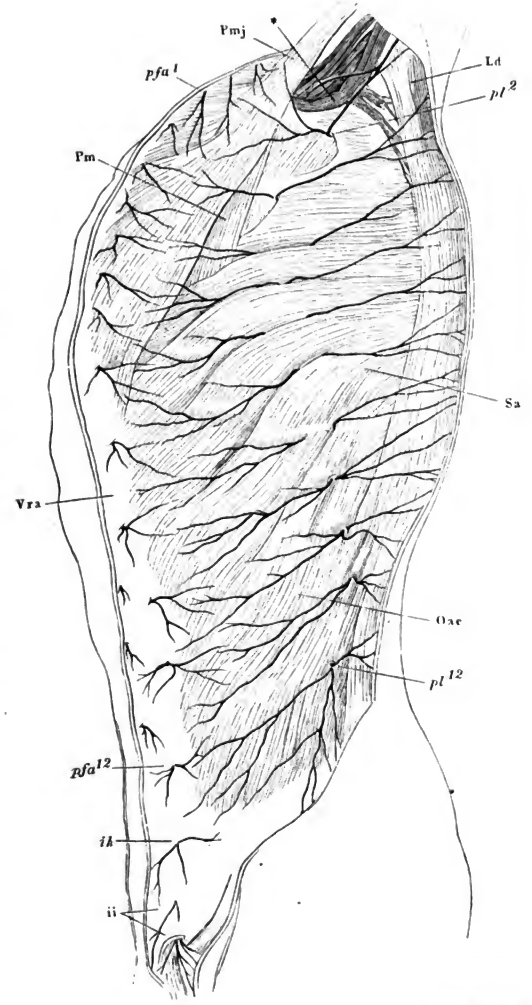

Hautäste des N. iliohypogastricus.
Hautäste des N. ilioinguinalis.
M. latissimus dorsi.
M. obliquus abdom. ext.
Rr. perforantes anteriores nerv. intercostall.
Rr. perforantes laterales nerv. intercostall.
M. pectoralis minor.
M. pectoralis major.
M. serrat. ant.
Vagina M. recti abdom.
V. axillaris.

Digitized by Google

Fig. 1. Nn. intercostales, an der hintern Wand der linken Thoraxhälfte durch Entfernung der Pleura freigelegt.

Fig. 2. Hautzweige der hintern Aeste der Rückenmarksnerven.

C^7 C^8	7ter und 8ter Cervicalnerve.
D	M. deltoideus.
D^1	Erster Dorsalnerve.
Gm	M. gluteus max.
Icl	M. iliocostalis lumborum.
Isp	M. infraspinat.
Lc	M. longus colli.
Ld	M. latissimus dorsi.
Lgd	M. longissimus dorsi.
Mf	M. multifidus.
Oae	M. obliquus abdom. ext.
pl	R. perforans lateralis (n. intercost.).
Rmj	M. rhomboid. maj.
S	Grenzstrang des Sympathicus mit den Rr. cummunicantes.
Sca	M. scalenus ant.
Scmd	M. scalenus medius.
Spcp	M. splenius cap.
Sscp	M. semispinalis cap. (*biventer* und *complex.*)
Tmj	M. teres major.
Tr	M. trapezius.

Fig. 1.

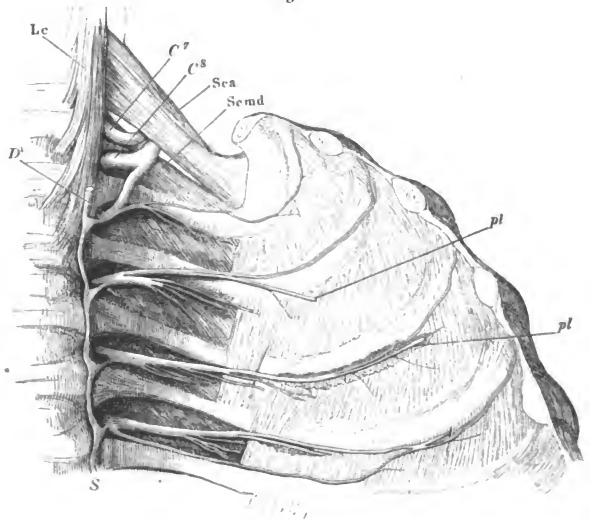

Digitized by Google

Fig. 2.

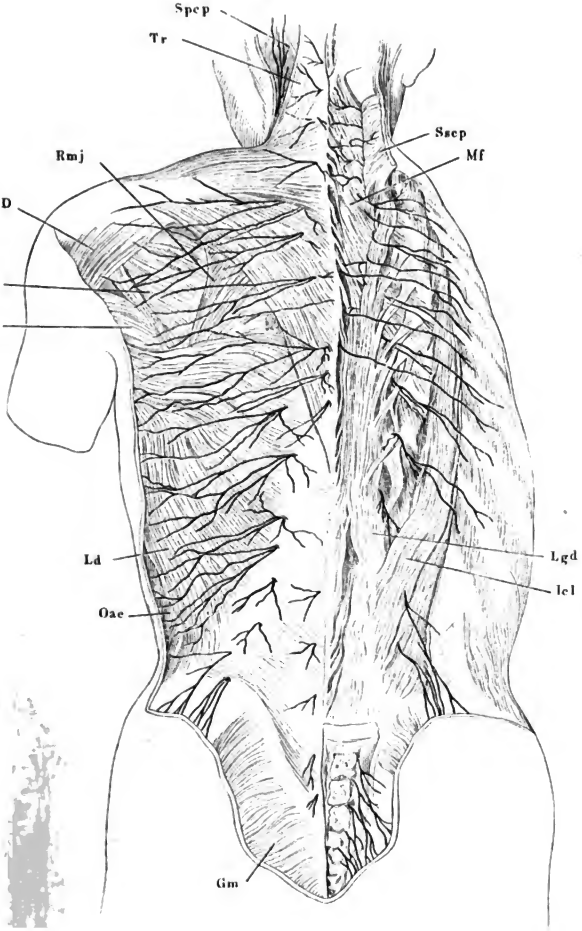

Digitized by Google

Fig. 1. Wurzeln und peripherische Aeste des Plexus cruralis.

Fig. 2. Kurze Nerven des Plexus cruralis. Die Bauchwand nach aussen umgeschlagen und dicht über der Leistenbeuge abgeschnitten. Die Haut der Vorderfläche des Oberschenkels der Länge nach gespalten und theils lateralwärts umgeschlagen, theils abgetragen.

Fig. 1.



cl N. cutaneus lateralis.
cr N. cruralis.
ih N. ilio-hypogastr.
ii N. ilio-inguinalis.
Ip^1 Ip^2 Medialer und lateraler Kopf des M. iliopsoas. Ip^* Eine abgeschnittene und zurückgeschlagene Ursprungszacke des ersteren.
L^1 — L^5 1ster bis 5ter N. lumbar.
li N. lumbo-inguinalis.
obt N. obturatorius.
Ql M. quadrat. lumbor.
se N. spermat. ext.
1 Vasa cruralia.
2 Samenstrang.
3 V. saphena magna.
4 Incisura falciformis.
* Muskelast.
** Gefässnerve der A. cruralis.

Digitized by Google

Fig. 2.

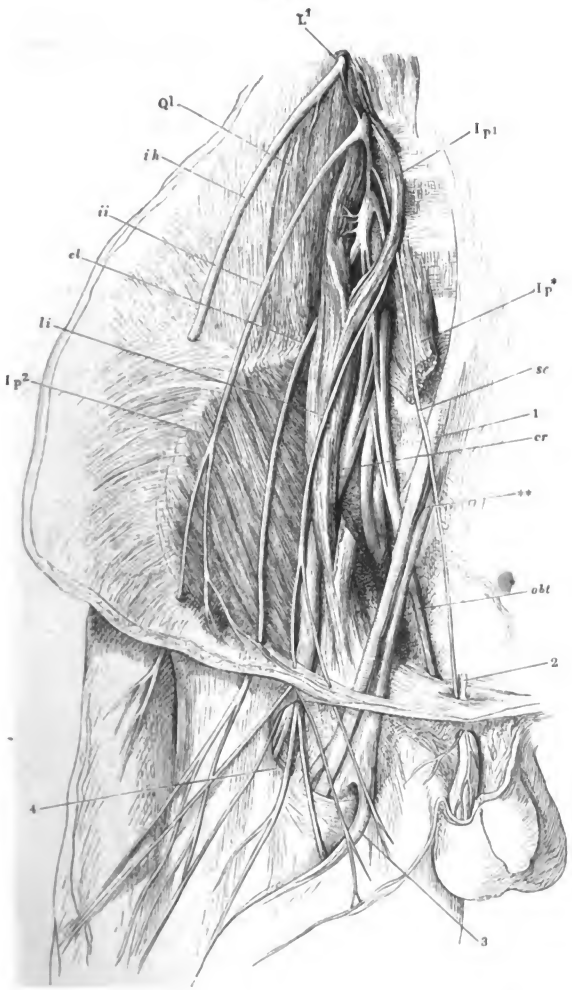

Digitized by Google

Fig. 1. Verästelung der Nn. cutaneus lateral. und cruralis. Die Haut des Oberschenkels an der Vorderfläche desselben der Länge nach gespalten und mit den Hautnerven nach beiden Seiten zurückgeschlagen. * Ein die V. saphena begleitender Hautast.

Fig. 2. Verästelung des N. obturatorius. Mediale Fläche des Oberschenkels. * Hautast des R. obturatorius.

Fig. 2.

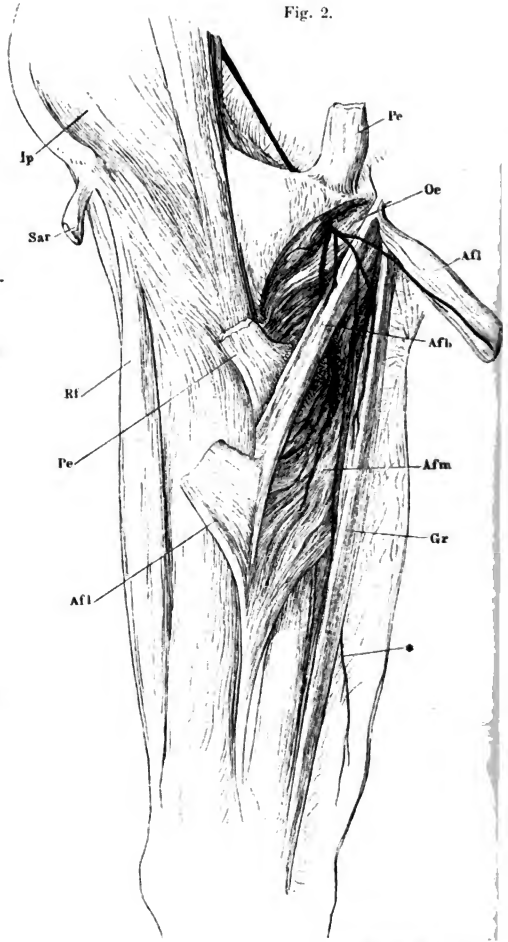

Afb M. adductor fem. brevis.
Afl M. adductor long.
Afm M. adductor magnus.
cl N. cutaneus later.
cr N. cruralis.
Gr M. gracilis.
Ip M. iliopsoas.
Oe M. obturator ext.
Pe M. pectineus.
Rf M. rectus femoris.
sa N. saphenus.
Sar M. sartorius.
Tf M. tensor fasciae.
Vl M. vastus lateral.
Vm M. vastus medial.
1 Spina iliaca ant.
2 Vasa cruralia.
3 V. saphena magna.

Digitized by Google

Fig. 1.

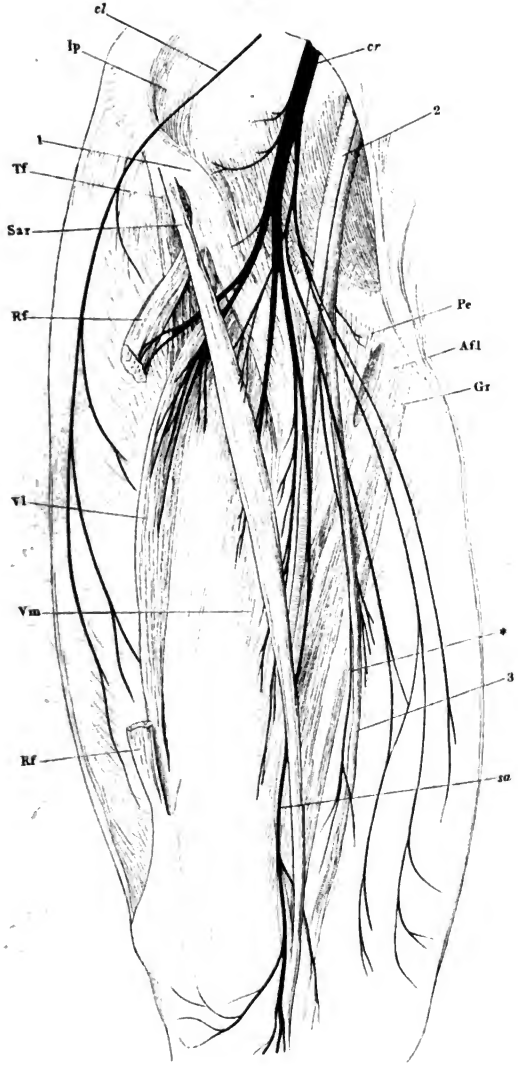

Digitized by Google

Fig. 1. Rechte Beckenhälfte von innen mit dem Plexus sacralis. 1 Schambeinsynchondrose. 2 Harnblase, 3 Rectum, beide abwärts geschlagen.

Fig. 2. Kurze Nerven des Plexus sacralis an der Aussenseite des Beckens. Mm. gluteus max. und medius zurückgeschlagen, M. pyriformis entfernt. Lig. sacrotuberos. durchschnitten und zurückgeschlagen. 1 Trochanter maj., 2 Afteröffnung, 3 Scrotum, an der rechten Seite geöffnet, der Testikel herausgenommen.

Fig. 1.

Afm	M. adductor fem. magnus.
Bc	M. bulbocavernos.
C'	M. coccygeus.
C⁰	N. coccygeus.
cp	N. cutaneus post.
dp	N. dorsalis penis.
F F'	Beugemuskeln des Unterschenkels.
Gm	M. gluteus max.
Gmd	M. gluteus medius.
Gmi	M. gluteus minimus.
gi	N. gluteus inf.
Gr	M. gracialis.
gs	N. gluteus sup.
hc	N. haemorrhoid. ext.
Ic	M. ischiocavernosus.
isc	N. ischiad.
L	M. levator ani.
L⁴ L⁵	4ter u. 5ter Lumbarnerve.
Oi	M. obturator int.
P	M. pyriformis.
pc	N. perineus.
Qf	M. quadrat. femoris.
S	M. sphincter ani.
S¹ S⁵	1ster und 5ter Sacralnerve.
spo	Nn. scrotales postt.
st	Lig. sacrotuberosum.
Tf	M. tensor fasciae.
Tp	M. transvers. perinei.

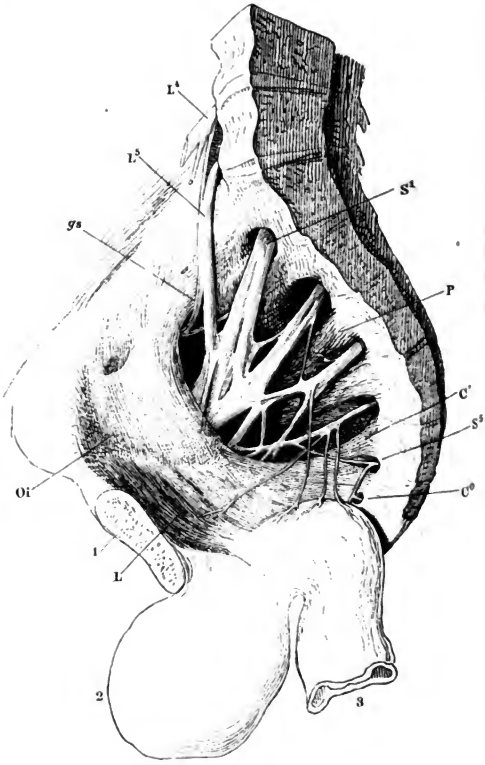

Digitized by Google

Fig. 2.

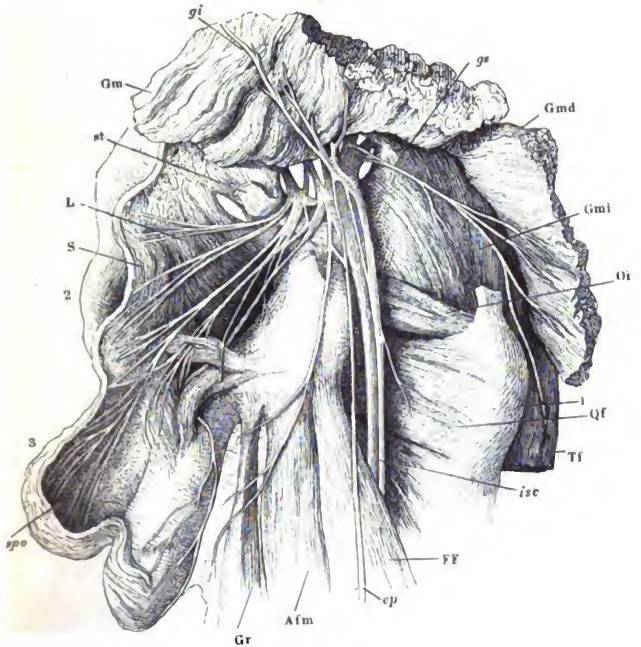

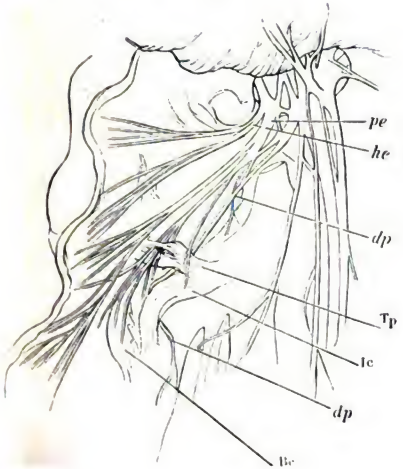

Digitized by Google

Fig. 1. Verästelung des N. ischiad. am Oberschenkel nebst den Hautnerven des Unterschenkels. Hintere Fläche der untern Extremität. M. semitendinosus in der Nähe der Insertion durchschnitten, das obere Ende umgelegt. Haut der Wadengegend in der Mitte der Länge nach gespalten und nach zwei Seiten zurückgeschlagen.

Fig. 2. Verästelung des N. peroneus. Vorderfläche des Unterschenkels und Rückenfläche des Fusses.

Afm M. abductor fem. magn.
ags N. articularis genu sup.
Bfb M. biceps fem. brev.
Bfl M. biceps fem. long.
cpe N. communicans peron.
cpm N. cutaneus cruris post. med.
cti N. communicans tibialis.
Edb M. extensor dig. brevis.
Edl M. extensor long.
Ehb M. extensor hallucis br.
Ehl M. extensor hallucis long.
Gal M. gastrocnemius lateral.
Gam M. gastrocnemius medialis.
Gr M. gracilis.
Peb M. peroneus brevis.
Pel M. peroneus longus.
per N. peroneus, *per'* oberflächlicher, *per''* tiefer Ast desselben.
Pla M. plantaris.
Po M. popliteus.
sa N. saphenus.
S M. soleus.
Sm M. semimembranosus.
St M. semitendinosus. *St'* Dessen Insertionssehne.
Ta M. tibialis ant.
ti N. tibialis.

Digitized by Google

Fig. 1.

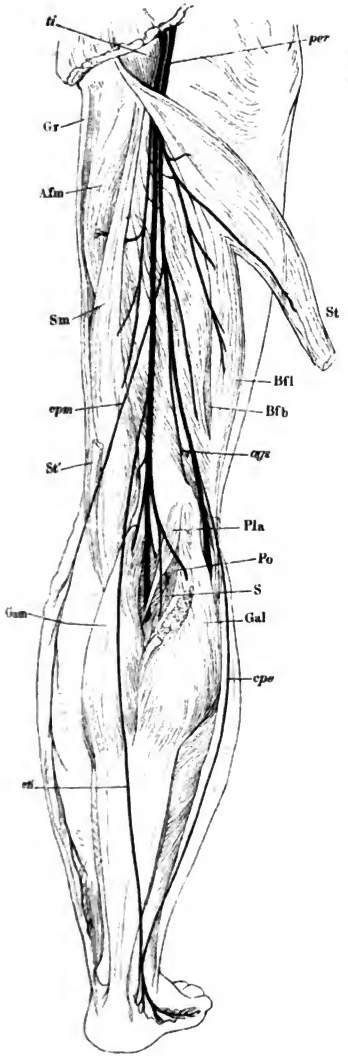

Fig. 2.

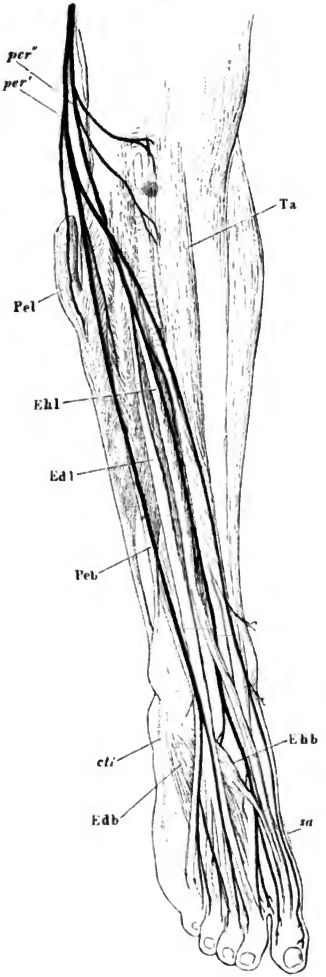

Digitized by Google

Fig. 1. Verästelung des N. tibialis. Der Unterschenkel mit der hintern Fläche etwas medianwärts gedreht. M. gastrocnemius medial. am Ursprung durchschnitten und nebst dem von der Tibia abgelösten M. soleus zurückgeschlagen. M. abductor hallucis durchschnitten und nach zwei Seiten zurückgelegt.

Fig. 2. Nerven der Fusssohle. Aus dem M. flexor dig. br. ist ein Stück ausgeschnitten, der Ursprung rückwärts gebogen. Mm. abductores hallucis und dig. quinti am Ursprung durchschnitten und zur Seite gelegt.

Abh M. abductor hallucis.
Abq M. abductor dig. quinti.
cpp N. cutaneus plantaris propr.
Fdb M. flexor digit. brevis.
Fdl M. flexor digit. long.
Fdpl Plantarer Kopf des M. flexor dig. long.
Fhb M. flexor hallucis br.
Fhl M. flexor hallucis long.
Fq M. flexor dig. quinti.
Gam M. gastrocnemius medial.
Ip^3 M. interosseus plantaris 3us.
L' M. lumbricalis 1us.
lgi N. ligamenti interossei.
Pla M. plantaris.
pll N. plantaris lateralis.
plm N. plantaris medialis.
Po M. popliteus.
S M. soleus.
TA Tendo Achillis.
ti N. tibialis.
Tp M. tibialis post.
* Motorischer Ast für den M. flexor dig. br., am Ursprung abgeschnitten.

Digitized by Google

Fig. 2.

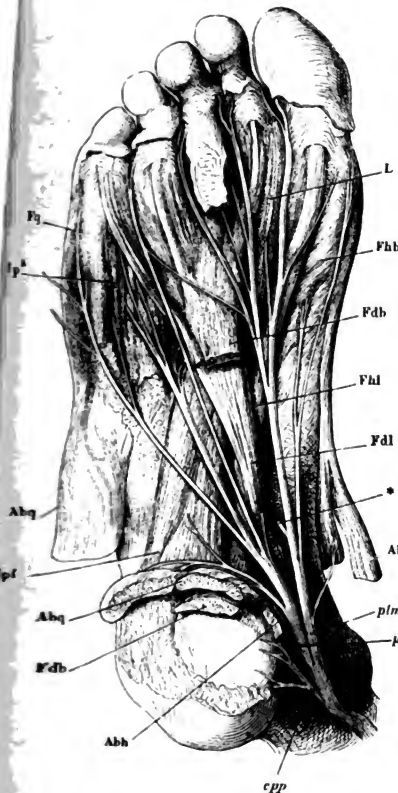

Fig. 1.

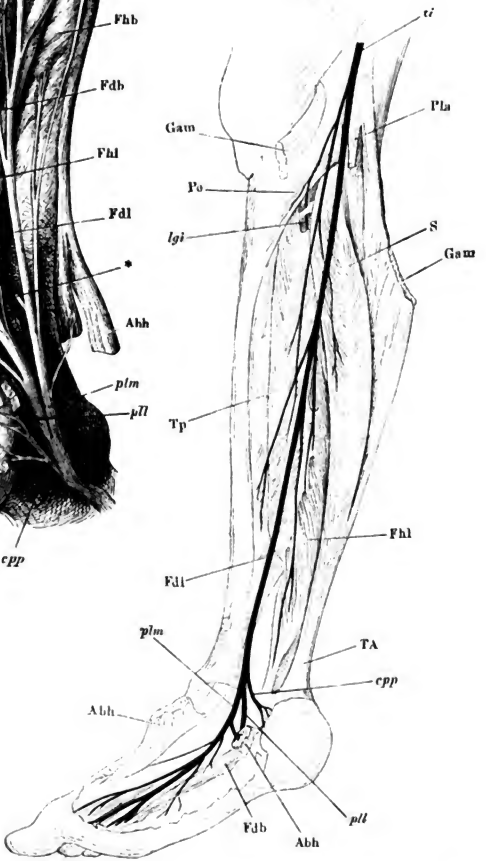

Digitized by Google

Fig. 1. Wirbelsäule von vorn mit dem rechten Grenzstrange des N. sympathicus. 1 A. vertebralis, 2 A. subclavia dextra, nach links gezogen.

Fig. 2. Medianschnitt des Kopfs und Halses, rechte Hälfte, von der medialen Fläche. Carotis, Vagus und Grenzstrang des Sympathicus rückwärts gezogen. Canalis carot. geöffnet. 1 Pr. styloideus, 2 Uvula, 3 Spitze des grossen Zungenbeinhorns, 4 Oesophagus, 5 Glandula thyreoidea, 6 Wespenbeinhöhle.

$c^1 - c^8$ N. cervicalis 1us bis 8us.
Cc Carotis comm.
cds N. cardiacus sup.
Ce Carotis ext.
Ci Carotis int.
ci N. carot. int.
d^1 N. dorsalis primus.
dh R. descendens hypoglossi.
Gcs Ggl. cervic. supr.
j N. jugularis.
l A. lingualis.
l^1 N. lumbaris 1us.
lrs N. laryngeus sup.
mc A. maxillaris ext.
ph R. pharyngeus vagi.
s^1 N. sacralis 1us.
Sp M. stylopharyngeus.
tsu A. thyreoidea sup.
IX, *X*, *XII* Stämme der Nn. glossophar., vagus und hypogloss.

Digitized by Google

Fig. 1.

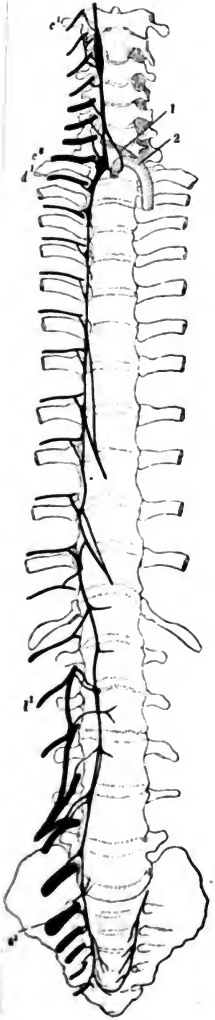

Fig. 2.

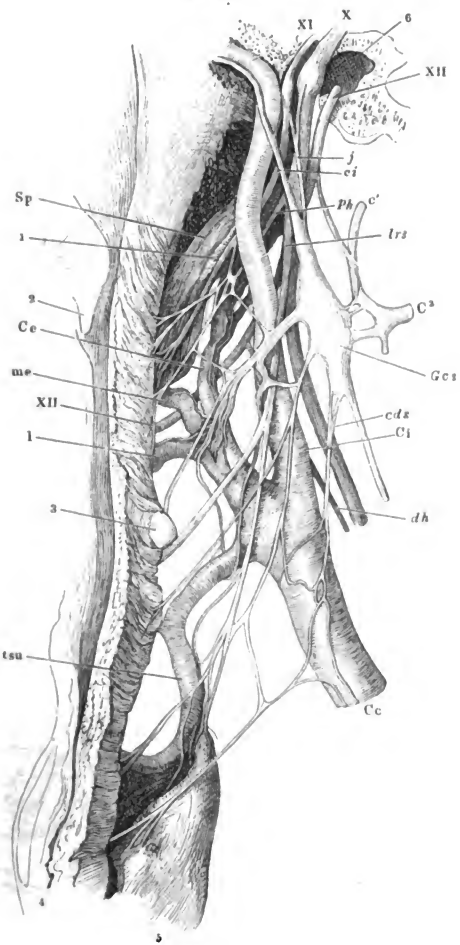

Digitized by Google

Fig. 1. Carotischer Canal, Pauken- und Augenhöhle, von aussen geöffnet. Plexus carot. und dessen Verbindungen mit dem N. abducens und dem zweiten Aste des Trigeminus. 1 Vorhofsfenster. 2 Schneckenfenster. 3 Wespenbeinhöhle.

Fig. 2. Sympathische Wurzel des Ggl. ciliare. Die linke Orbita von der lateralen Seite geöffnet. 1 A. carotis int. 2 A. ophthalm.

Fig. 3. Schädelbasis, lateralwärts neben dem carotischen Canal sagittal durchschnitten. Mediale Schnittfläche. Der carotische Canal aufgebrochen, um die Plexus carot. und cavernos. zu zeigen. Stamm des N. trigeminus seitwärts umgeschlagen. Die hintere Spitze des Temporalflügels bis zum For. ovale entfernt. 1 Proc. clinoid. post., abgebrochen. 2 Proc. clinoid. ant., desgleichen. 3 Hypophyse. 4 Carot. int. 5 V. jugul.

Fig. 4. Vordere Aeste des Ggl. cervic. supr. von der äusseren Seite. 1 Proc. mastoid. 2 Parotis. 3 Proc. styloid. 4 Unterkieferast. 5 Lig. stylomyloid. 6 Masseter. 7 Gland. carotica.

---

ap	A. auricul. post.
Cc	Carotis comm.
Ce	Carotis ext.
Ci	Carotis int.
ci	N. carot. int.
ct	N. carotico-tympan.
Ccs	Ggl. cervicale supr.
gn	Ggl. nasale.
gt	Ggl. temporale.
j	N. jugularis.
l	A. lingualis.
mc	A. maxillaris ext.
nc	N. nasociliaris.
p	Nn. palatini.
Pc	Plexus cavernosus.
ppm	N. petrosus prof. minor.
ppmj	N. petrosus prof. major.
psmj	N. petrosus superficialis major.
Rl	M. rectus oculi lateralis, vom Auge gelöst und abwärts gezogen.
Rs	M. rectus oculi sup.
so	N. supraorbitalis.
Ss	M. sphenostaphylinus.
tps	A. temporalis superfic.
tsu	A. thyreoidea sup.
II	Rechter, *II'* linker N. opt.
III, *VI*, *VII*	3ter, 6ter, 7ter Hirnnerve.
V^1, V^2, V^3	1ster bis 3ter Ast des N. trigeminus.
*	Plexus ganglioformis N. vagi.

Fig. 1.

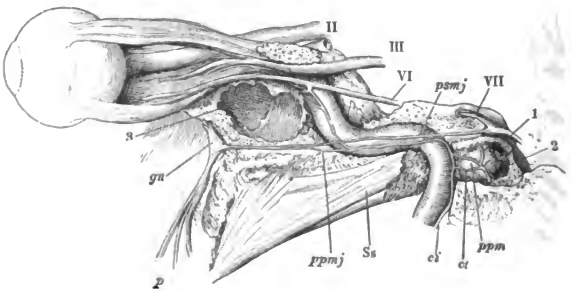

Digitized by Google

Fig. 2.

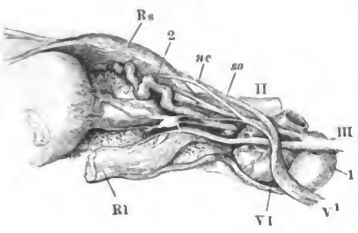

Fig. 4.

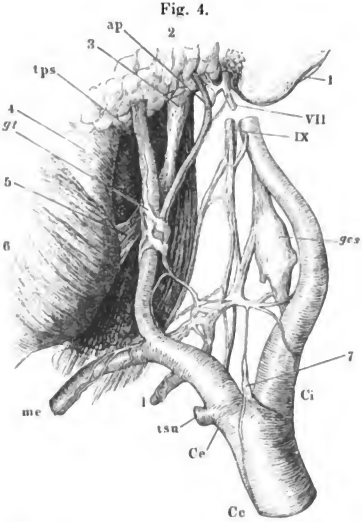

Fig. 3.

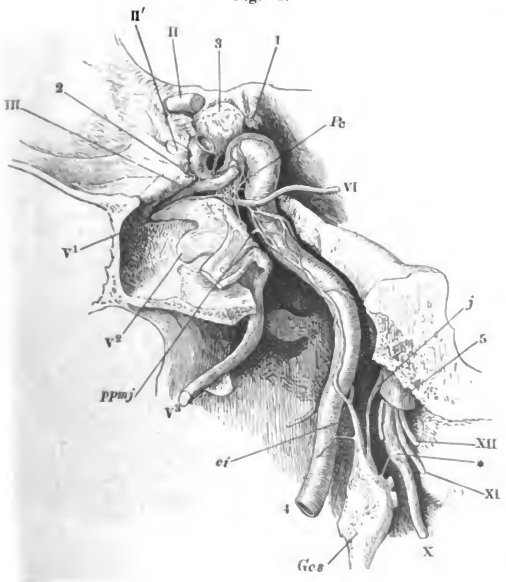

Digitized by Google

Fig. 1. Hals- und obere Brustwirbel mit dem Zungenbein (1), Kehlkopf (2), Oesophagus (3) und der Trachea (4), dem Grenzstrang des Sympathicus und dem Plexus cardiacus. 5 V. cava sup. am Eintritt in das rechte Atrium abgeschnitten. 6, 6† Aorta, aus welcher der Bogen ausgeschnitten. 7 Auricula dextra, abwärts umgelegt. 8 A. pulmonalis.

Fig. 2. Brust- und Bauchtheil des rechten Grenzstrangs vom Neugeborenen. Nn. splanchnici. 1 Aorta. 2 Vertebralzacke des Zwerchfells.

Fig. 2.

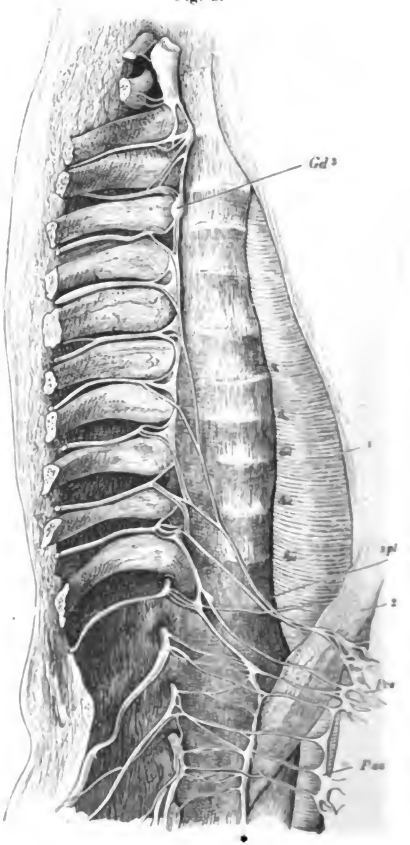

C^5	Stamm des 5ten Cervicalnerven.
cdi	N. cardiacus inf.
cds	N. cardiacus sup.
D^1	Stamm des 1sten Dorsalnerven.
Gci	Ggl. cervicale inf.
Gcm	Ggl. cervicale medium.
Gcs	Ggl. cervicale sup.
Gd^1 Gd^3	Ggl. dorsale 1um und 3um.
lri	N. laryng. inf.
lrs	N. laryng. sup. *lrs'* äusserer Ast desselben.
Paa	Plexus aorticus abdominalis.
Pcd	Plexus coronarius dexter.
Pco	Plexus coeliacus.
Pcs	Plexus coronarius sin.
spl	N. splanchnicus.
X	Stamm des N. vagus.
*	Lumbaltheil des Grenzstranges.

Digitized by Google

Fig. 1.

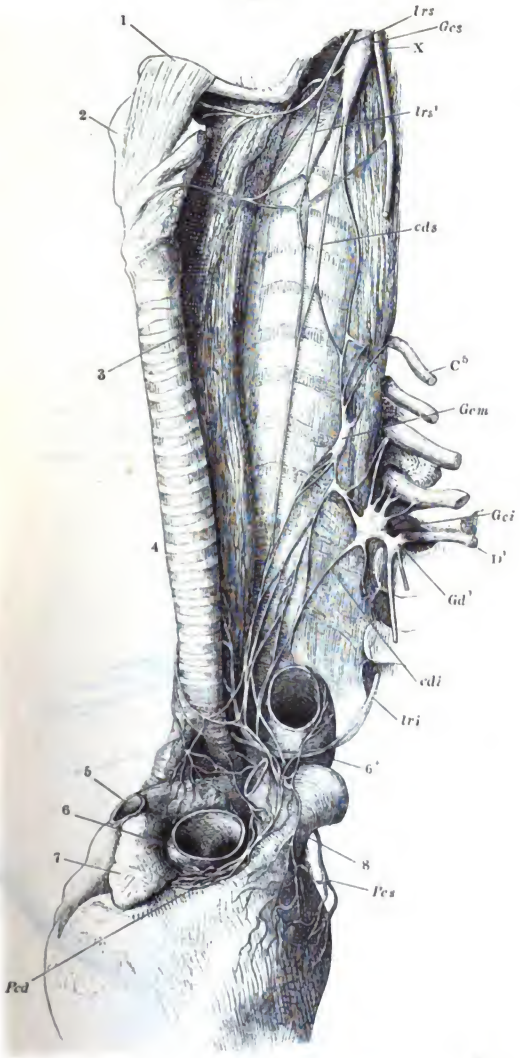

Digitized by Google

Fig. 1. Bauchwirbelsäule mit den Ursprüngen des Zwerchfells, mit der Aorta abdom. und dem Plexus coeliacus und aorticus abdom. 1 Nebenniere. 2 Stumpf der A. hepat., 3 der A. mesent. sup. 4, 4′ Linke und rechte A. renalis. 5 A. mesent. inf., am Ursprung abgeschnitten. 6 Synchondrose zwischen dem fünften Bauch- und ersten Kreuzwirbel. 7, 8 V. und A. anonyma iliaca.

Fig. 2. Ein Stück Dünndarm mit der Verästelung der A. mesenterica und des Plexus mesentericus.

---

c	R. communicans.
Gmi	Ggl. mesentericum inf.
Gms	Ggl. mesentericum sup.
Gph	Ggl. phrenicum.
Gr	Ggl. renali-aorticum.
Gsp	Ggl. splanchnicum.
spl, *spl′*	N. splanchnicus maj. u. minor.
*	Grenzstrang des Sympathicus.
**	Verbindungsast des Grenzstrangs mit dem Plexus aorticus abdominalis.

Fig. 2.

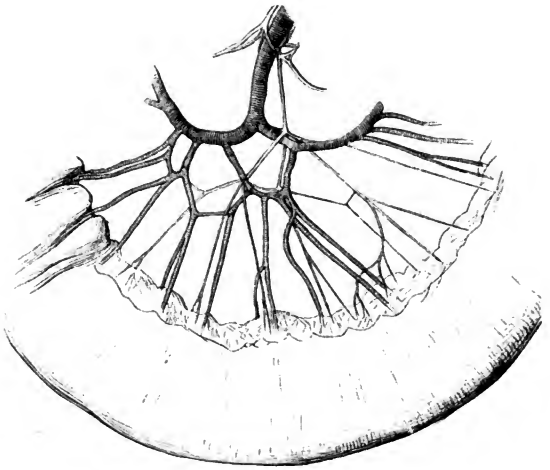

Digitized by Google

Fig. 1.

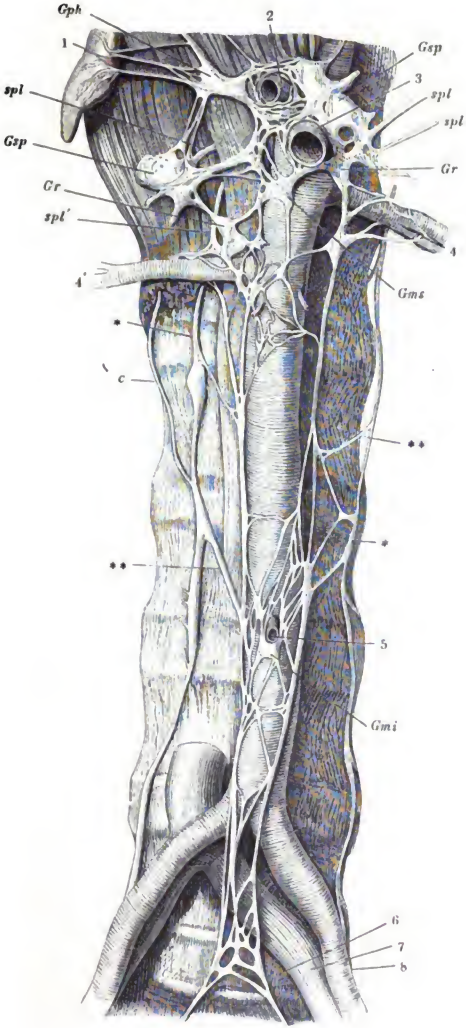

Digitized by Google

Hintere Rumpfwand mit dem Plexus coeliacus und den von demselben ausgehenden Geflechten. Der Vertebraltheil des Zwerchfells ist aufwärts geschlagen, die Leber (1) zur Seite gelegt, der Magen (2) dicht unter der Cardia durchschnitten und mit dem obern queren Theil des Duodenum entfernt. Pankreas und Milz sind mit den entsprechenden Gefässstämmen ebenfalls beseitigt. 3 Duodenum, 4 linke Nebenniere, 5 Hilus der linken Niere mit dem peripherischen Stück der V. renalis und der vom Plexus renalis umsponnenen A. renalis. 6 Hiatus oesophageus. 7 Hiatus aorticus des Zwerchfells. 8 Ductus choledochus. 9 V. cava inf. 10 V. renalis, aus welcher, links von der Einmündung der V. suprarenalis, ein Stück ausgeschnitten ist, um den Plexus renalis zu zeigen. 11 V. portarum. 12 V. mesenterica sup., mit welcher sich der Stumpf der V. lienalis zur V. portarum vereinigt.

---

cos A. coronaria ventriculi sin. mit dem gleichnamigen sympath. Geflecht.
h A. hepatica, ebenso.
li Stumpf der A. lienalis, ebenso.
mes A. mesenterica sup., ebenso.
Paa Plexus aort. abdomin.
spl N. splanchnicus.
X Stamm des rechten N. vagus.

Digitized by Google

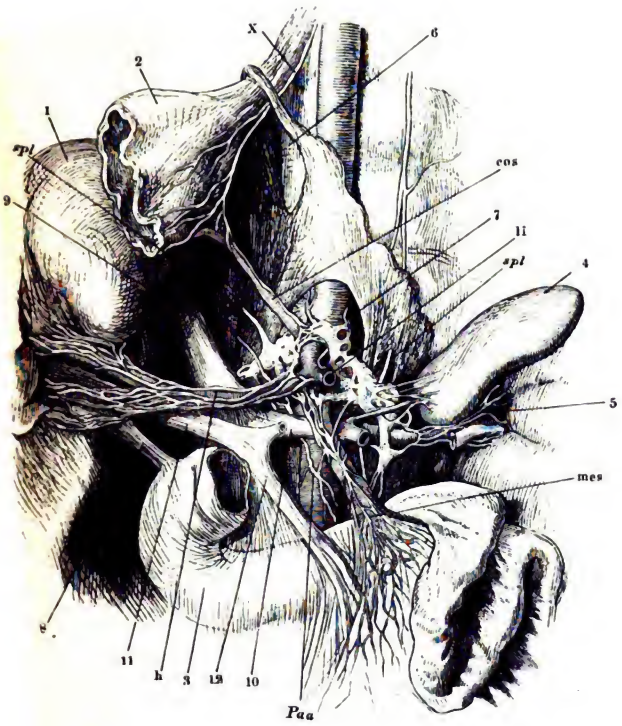

Digitized by Google

Becken einer Neuentbundenen, von der Seite geöffnet. Plexus uterovaginalis. 1 Schambeinsynchondrose. 2 Harnblase mit dem kurz abgeschnittenen Ureter. 3 Uterus, der Grund vom Peritoneum bekleidet. 4 Rectum. 5 Aorta. 6 rechte, 7 linke A. anonyma iliaca. 8 M. psoas maj. 9 Sehne des M. psoas minor.

L^5 Stamm des 5ten Lumbarnerven.
Paa Unteres Ende des Plexus aorticus abdomin.
Ph Plexus hypogastricus.
S^1 Stamm des ersten Sacralnerven.
* Grenzstrang.

ANATOMISCHER

HAND-ATLAS

ZUM

GEBRAUCH IM SECIRSAAL

VON

Dr. J. HENLE,
PROFESSOR IN GÖTTINGEN.

DRITTES HEFT:

MUSKELN.

ZWEITE AUFLAGE

BRAUNSCHWEIG,
DRUCK UND VERLAG VON FRIEDRICH VIEWEG UND SOHN.
1874.

Digitized by Google

Die Herausgabe einer Uebersetzung in französischer und englischer Sprache, sowie in anderen modernen Sprachen wird vorbehalten.

Digitized by Google

III.

MYOLOGISCHER THEIL.

Digitized by Google

Fig. 1. Oberflächliche Rückenmuskeln. Erste Schichte. Der hintere Theil des M. deltoideus ist abgeschnitten.

Fig. 1.

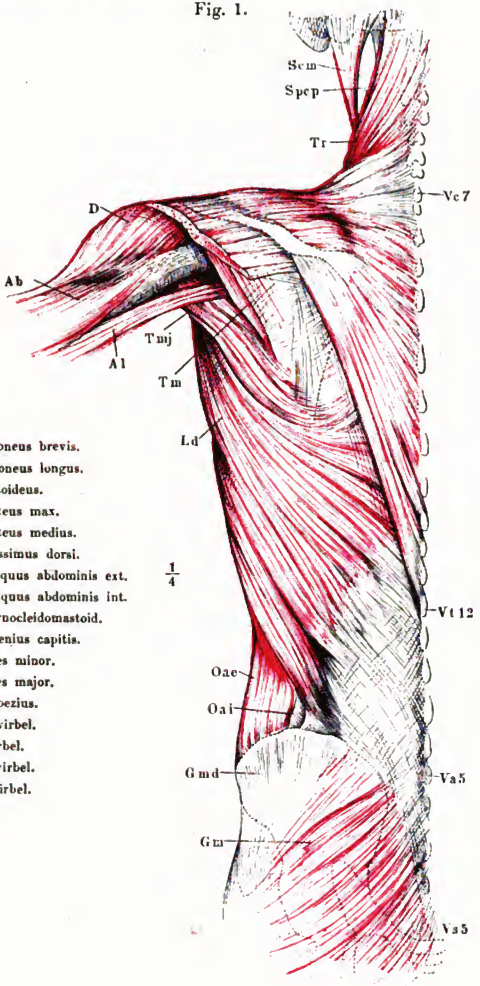

Ab M. anconeus brevis.
Al M. anconeus longus.
D M. deltoideus.
Gm M. gluteus max.
Gmd M. gluteus medius.
Ld M. latissimus dorsi.
Oae M. obliquus abdominis ext.
Oai M. obliquus abdominis int.
Scm M. sternocleidomastoid.
Spcp M. splenius capitis.
Tm M. teres minor.
Tmj M. teres major.
Tr M. trapezius.
Va Bauchwirbel.
Vc Halswirbel.
Vs Sacralwirbel.
Vt Brustwirbel.

Digitized by Google

Fig. 1. Zweite Schichte der oberflächlichen Rückenmuskeln. M. trapezius bis auf die Insertion am Schultergürtel abgeschnitten. Vom M. deltoideus ein Stück ausgeschnitten. M. latissimus dorsi hinter der Spitze des Schulterblatts eine kurze Strecke vertical gespalten und die Ränder der Spalte nach unten umgeschlagen. Der Arm gehoben und stark medianwärts rotirt. Vom M. anconeus long. ist ein Stück, welches den M. teres major von hinten her deckt, entfernt.

Fig. 2. Dritte Schichte der oberflächlichen Rückenmuskeln. Mm. trapezius und rhomboidei am Ursprunge abgeschnitten und zurückgeschlagen. Die Rücken- und Rippenursprünge des M. latiss. dorsi ebenfalls am Ursprunge, M. teres maj. und minor an der Insertion abgeschnitten.

Ab M. anconeus brevis.
Ai M. anconeus internus.
Al M. anconeus longus. *Al'* Ursprung desselben.
Cb M. coracobrachialis.
D M. deltoideus.
Isp M. infraspinatus.
Ld M. latissimus dorsi, Ursprung v. d. Fascia lumbodorsalis; *Ld'*, *Ld''*, *Ld'''* Rippenursprünge.
Ls M. levator scapulae.
Oae M. obliquus abdominis ext.
Oai M. obliquus abdominis int.
Rm M. rhomboideus min.
Rmj M. rhomboideus maj.
Sa M. serratus ant.
Scm M. sternocleidomastoid.
Scp M. scalenus post.
Spcp M. splenius capitis.
Spcr M. splenius cervicis.
Spi M. serrat. post. inf.
Sps M. serrat. post. sup.
Ss M. subscapularis.
Ssp M. supraspinat.
Tm M. teres minor.
Tmj M. teres major.
Tr M. trapezius.
Vc Halswirbel.
Vt Brustwirbel.

Digitized by Google

Fig. 1.

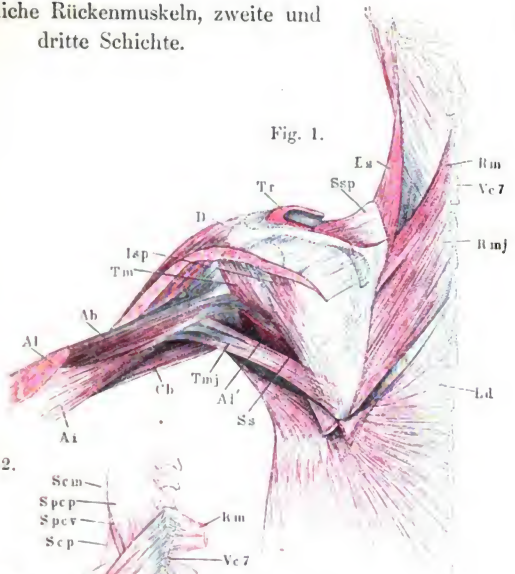

Fig. 2.

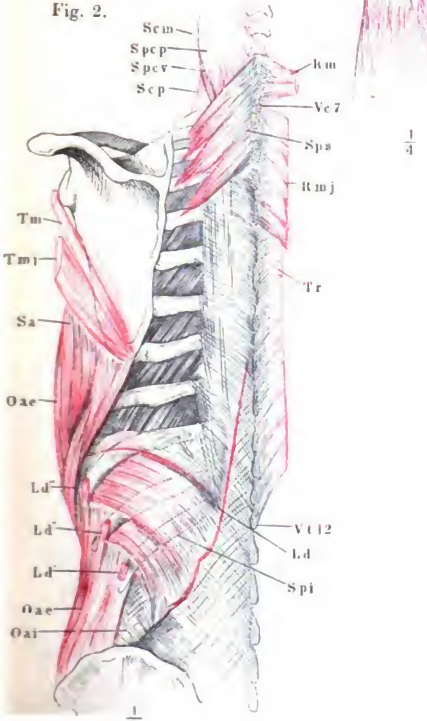

$\frac{1}{4}$

$\frac{1}{4}$

Digitized by Google

Fig. 1. Vierte Schichte der Rückenmuskeln. Mm. trapezius, latiss. dorsi und rhomboidei wie in Tafel LVII, Fig. 2. M. serrat. post. sup. durchschnitten und nach beiden Seiten zurückgeschlagen.

Fig. 2. Dieselben Muskeln. Profilansicht.

Fig. 3. Tiefe Rückenmuskeln, unterer Theil. M. iliocostalis lumborum quer durchschnitten, das obere Ende lateralwärts umgelegt.

Fig. 4. Tiefe Rückenmuskeln; oberer Theil. M. iliocostalis cervicis, lateralwärts umgelegt.

Fig. 5. Doppelte Insertionsfascikel des M. longissimus an den Bauchwirbeln, durch Entfernung des M. iliocostalis lumborum und der oberflächlichern Muskelmasse des Longissimus freigelegt.

Fld Fascia lumbodorsalis, zurückgeschlagen.
Icc M. iliocostalis cervicis.
Icd M. iliocostalis dorsi.
Icl M. iliocostalis lumborum.
Ld M. latissimus dorsi.
Lgcp M. longiss. capitis *(trahelomastoideus).*
Lgcv M. longiss. cervicis *(transversal. cerv.).*
Lgd M. longiss. dorsi.
Ls M. levator scapulae.
Mf M. multifidus.
Oae M. obliquus abdom. ext.
Rm M. rhomboid. min.
Rmj M. rhomboid. maj.
Scm M. sternocleidomastoideus.
Scmd M. scalenus medius.
Scp M. scalenus post.
Scs M. sacrospinalis. *Scs** medialer, *Scs*** lateraler Theil desselben.
Spcp M. splenius capitis.
Spcv M. splenius cervicis.
Sps M. serratus post. sup.
Sscp M. semispinalis capitis *(biventer* u. *complexus).*
Tr M. trapezius.
Va Bauchwirbel.
Vc Halswirbel.
Vt Brustwirbel.

Digitized by Google

Fig. 1.

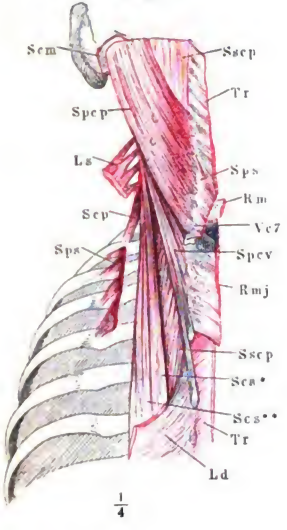

Fig. 2.

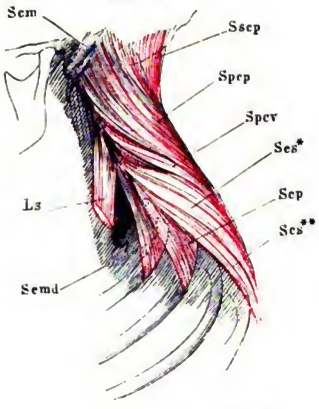

Fig. 3.

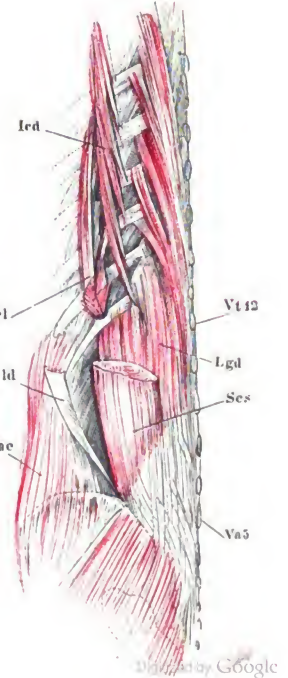

Fig. 4.

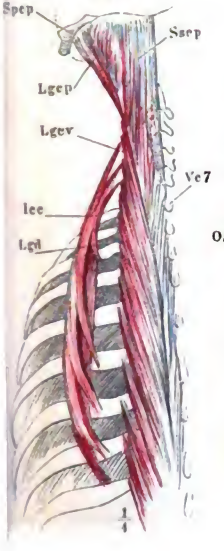

Fig. 5.

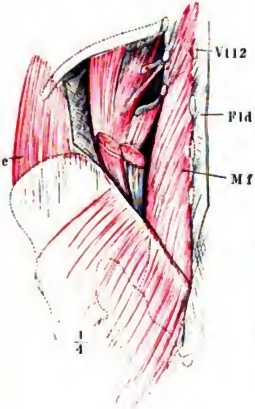

Digitized by Google

Fig. 1 Tiefe Rückenmuskeln; der untere Theil der Fascia lumbodorsalis vertical gespalten und nach beiden Seiten zurückgeschlagen. — Fig. 2. Dieselben. Fascia lumbodorsalis, wie in Fig. 1. M. longissimus dorsi seitwärts abgebogen, um die Zacken des M. spinalis dorsi sichtbar zu machen.

Fig. 1.

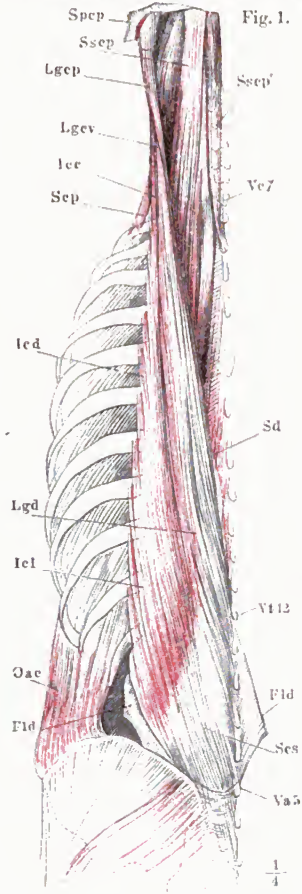

Fig. 2.

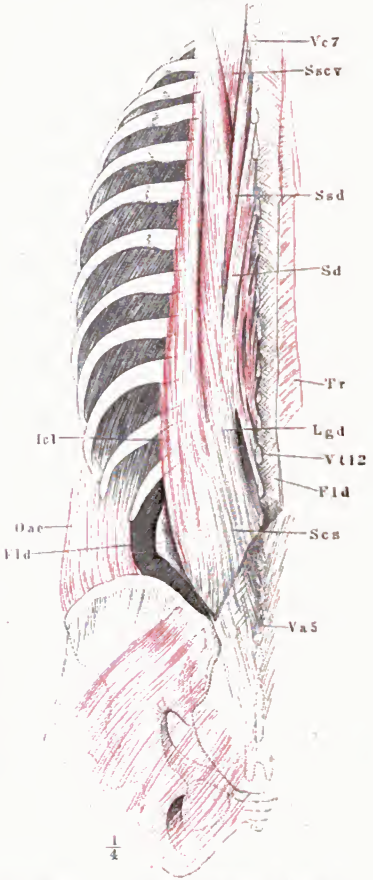

Fld Fascia lumbodorsalis.
Icc M. iliocostalis cervicis.
Icd M. iliocostalis dorsi.
Icl M. iliocostalis lumborum.
Lgcp M. longiss. capitis.
Lgcv M. longiss. cervicis.
Lgd M. longiss. dorsi.
Oae M. obliquus abdom. ext.
Scp M. scalenus post.
Scs M. sacrospinalis.
Sd M. spinalis dorsi.
Spcp M. splenius capitis.
Sscp M. semispinalis capitis.
Sscv M. semispinalis cervicis.
Ssd M. semispinalis dorsi.
Tr M. trapezius.
Va Bauchwirbel.
Vc Halswirbel.
Vt Brustwirbel.

Fig. 1. Tiefe Rückenmuskeln. M. longissimus lateralwärts umgelegt. M. spinalis dorsi am Ursprung auf der Sehne des M. longissimus dorsi abgeschnitten.

Fig. 2. Tiefe Rückenmuskeln. M. iliocostalis medianwärts umgelegt, um dessen Rippen und Halswirbel-Insertionen zu zeigen.

Fig. 1.

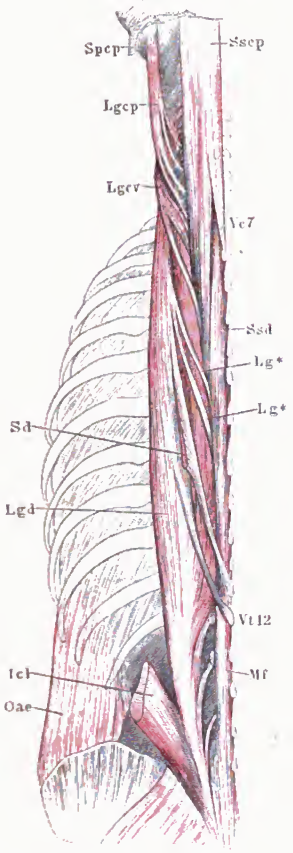

Fig. 2.

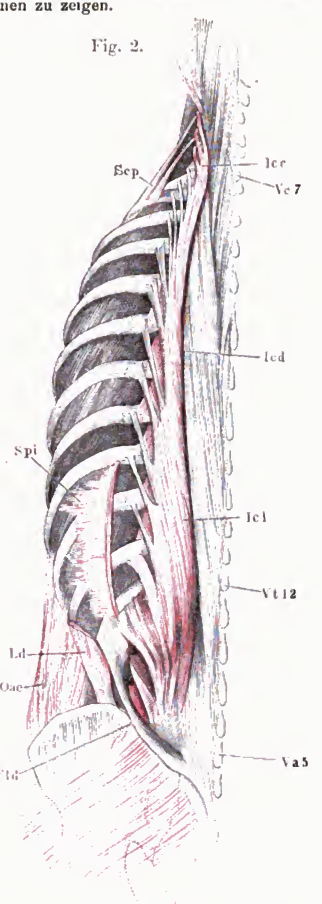

Fld Fascia lumbodorsalis.
Icc M. iliocostalis cervicis.
Icd M. iliocostalis dorsi.
Icl M. iliocostalis lumborum.
Ld M. latiss. dorsi.
*Lg** Accessorische Ursprünge des M. longissimus.
Lgcp M. longiss. capitis.
Lgcv M. longiss. cervicis.
Lgd M. longiss. dorsi.
Mf M. multifidus.
Oae M. obliquus abdom. ext.
Scp M. scalenus posticus.
Sd M. spinalis dorsi.
Spcp M. splenius capitis, Insertion.
Spi M. serratus post. inf.
Sscp M. semispinalis capitis.
Ssd M. semispinalis dorsi.
Va Bauchwirbel.
Vc Halswirbel.
Vt Brustwirbel.

Fig. 1. Tiefe Rückenmuskeln nach Wegnahme des M. sacrospinalis. M. semispinalis capitis in der Nähe der Insertion quer durchschnitten und lateralwärts umgelegt.

Fig. 1.

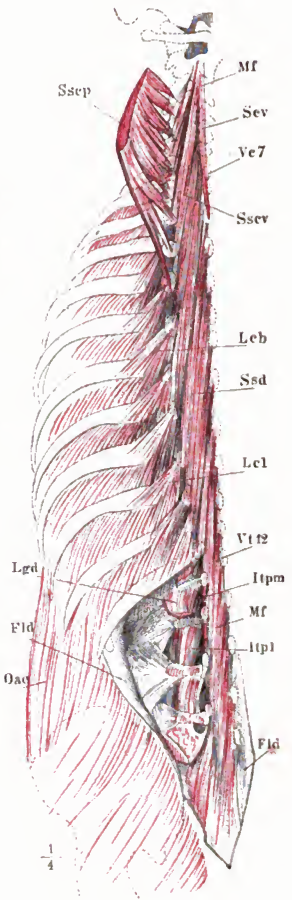

Fld Fascia lumbodorsalis.
Itpl M. intertransversarius post. lateralis (d. Bauchwirbel).
Itpm M. intertransversarius post. medialis (d. Bauchwirbel).
Lcb M. levator costae brevis.
Lcl M. levator costae long.
Lgd M. longissimus dorsi.
Mf M. multifidus.
Oae M. obliquus abd. ext.
Scv M. spinalis cervicis.
Sscp M. semispinalis capitis *(biventer* u. *complexus)*.
Sscv M. semispinalis cervicis.
Ssd M. semispinalis dorsi.
Vc Halswirbel.
Vt Brustwirbel.

Digitized by Google

Fig. 1. Tiefste Schichte des M. transversospinalis.

Fig. 2. Tiefe Rücken- und Nackenmuskeln, nach Entfernung der Mm. sacrospinalis und semispinalis.

Fig. 1.

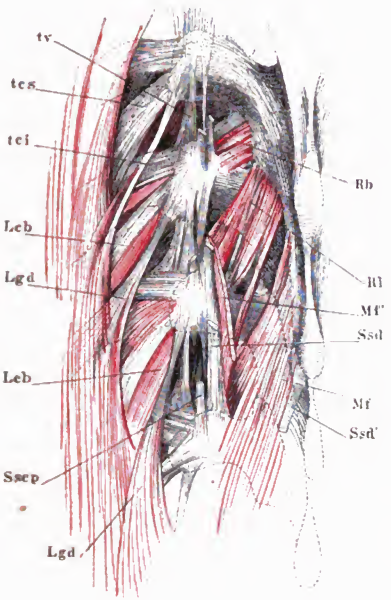

Fig. 2.

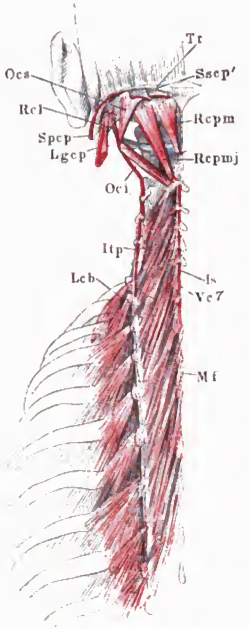

$\frac{1}{4}$

Is M. interspinalis.
Itp M. intertransversarius post. (der Halswirbel).
Lcb M. levator costae brevis.
Lgcp M. longissimus capitis (*trahelomastoideus*).
Lgd M. longissimus dorsi.
Mf M. multifidus. *Mf'* Abgeschnittener Ursprung desselben.
Oci M. obliquus capitis inf.
Ocs M. obliquus capitis sup.
Rb M. rotator dorsi brevis.
Rcl M. rectus capitis lateralis.
Rcpm M. rectus capitis posterior minor.
Rcpmj M. rectus capitis posterior maj.
Rl M. rotator dorsi long.
Scv M. spinalis cervicis.
Spcp M. splenius capitis.
Ssep M. semispinalis capitis, Ursprung. *Ssep'* derselbe, Insertion.
Ssd M. semispinalis dorsi. *Ssd'* Insertionssehne desselben.
tci Lig. tuberculi costae inf.
tcs Lig. tuberculi costae sup.
Tr Ursprung des M. trapezius.
tv Lig. tuberositatum vertebr.
Vc Halswirbel.

Digitized by Google

Fig. 1. Vordere Bauchwand von vorn, M. obliquus abd. externus. Samenstrang am Austritt aus der Bauchwand, Penis an der Wurzel abgeschnitten.

Fig. 2. Bauchwand von vorn, das vordere Blatt der Scheide des M. rectus abd. durch einen Verticalschnitt geöffnet und nach beiden Seiten zurückgeschlagen.

Fig. 3. Vordere Bauchwand, hintere Fläche, nach Entfernung des Peritoneum. Der Samenstrang beim Eintritt in die Bauchwand abgeschnitten, die Harnblase über dem untern Ende abgeschnitten und zurückgeschlagen.

A	Adminiculum lineae albae.
Ci	Unterer Schenkel des Leistenrings.
Cs	Oberer Schenkel des Leistenrings.
Ffi	Fibrae intercolumnares.
iil	Lig. inguinale int. laterale.
iim	Lig. inguinale int. mediale.
Ld	M. latissimus dorsi.
Lsp	Lig. suspensorium penis mediale.
Oae	M. obliquus abdominis ext.
*Pmj**	Fascikel des M. pectoralis maj., welches in die Sehne des M. obliquus abd. ext. übergeht.
Ps	Plica semilunaris fasciae transversalis.
Py	M. pyramidalis.
Ra	M. rectus abdominis. Ra^1 Laterale, Ra^2 Mediale Sehne desselben.
Sa	M. serrat. ant.
Vra	Vorderes Blatt der Scheide des M. rectus.
1	Samenstrang.
2	Ursprung des Arcus tendineus der Beckenfascie (*Lig. puboprostaticum*).
3	Blase.
*	Den Hintergrund des Leistenrings umkleidende Portion des Lig. Gimbernati (*Lig. Gimbernati reflexum m.*)
†	Schnittrand, an welchem der obere Schenkel des Leistenrings abgetrennt ist.

Digitized by Google

Fig. 1.

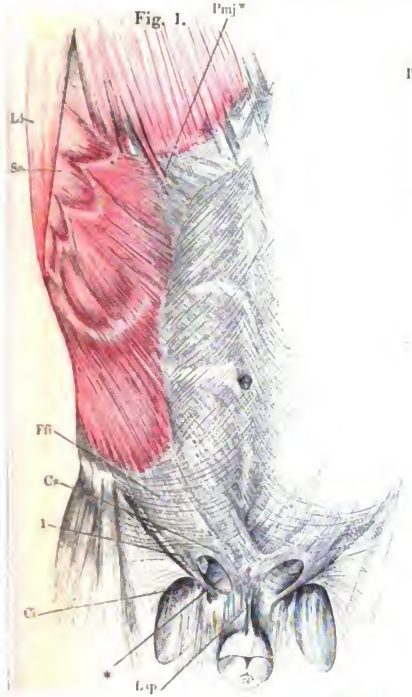

Fig. 2.

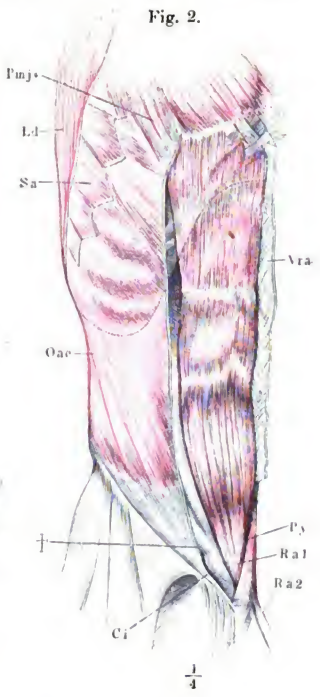

Fig. 3.

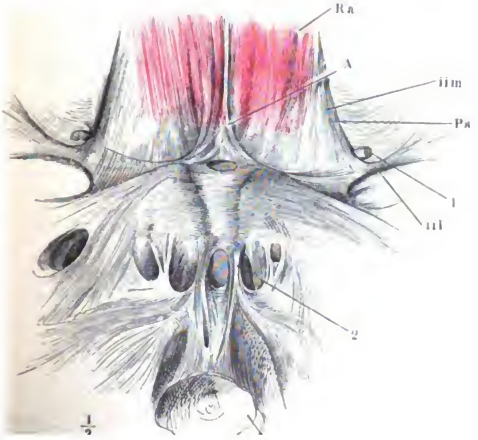

Digitized by Google

Fig. 1. Bauchwand im Profil. M. obliquus abdominis ext.

Fig. 2. Bauchwand im Profil. Der M. obliq. abd. ext. dicht unter den Rippenursprüngen, über dem Beckenursprunge und am Schenkelbogen abgeschnitten; der Beckenursprung nach unten umgeschlagen. M. obliquus abdominis int.

Fig. 3. Unterer Theil der vordern Bauchwand mit dem obern Theile des sanft gebeugten und auswärts gerollten Schenkels. Die oberflächliche Schenkelfascie über dem M. sartorius der Länge nach eingeschnitten und nach beiden Seiten zurückgeschlagen. Die Fascie des M. iliopsoas schräg eingeschnitten, um die Faserung dieses Muskels und den N. cruralis sichtbar zu machen. Die tiefe Schenkelfascie vom Ursprung des M. pectineus an abgeschnitten.

Ac	Arcus cruralis *(Lig. Pouparti).*
Afl	M. adductor fem. long.
Afm	M. adductor fem. magnus.
Ci	Unterer Schenkel des Leistenrings.
Cs	Oberer Schenkel des Leistenrings.
Fld	Fascia lumbodorsalis.
G	Lig. Gimbernati.
Ie	M. intercostalis ext.
ie	Lig. inguinale ext.
Ii	M. intercostalis int.
Ip	M. iliopsoas.
Ld	M. latissimus dorsi.
Nc	N. cruralis.
Ncl	N. cutaneus lateralis *(N. cut. ext.).*
Oae	M. obliquus abdom. ext. *Oae** Zacke desselben vom Lig. lumbodorsale. *Oae†* Schnittrand des M. obliq. abdom. ext. längs der Verbindung mit dem M. obliq. abd. int.
Pe	M. pectineus.
Pmj	M. pectoralis major.
Sa	M. serratus ant.
Sar	M. sartorius.
1	Samenstrang.
*	Lateraler Rand der Scheide des M. rectus.
**	Knorpelstreif und Inscriptio tendinea des M. obliq. abd. int. in der Flucht der elften Rippe.

Digitized by Google

Fig. 1.

Fig. 2.

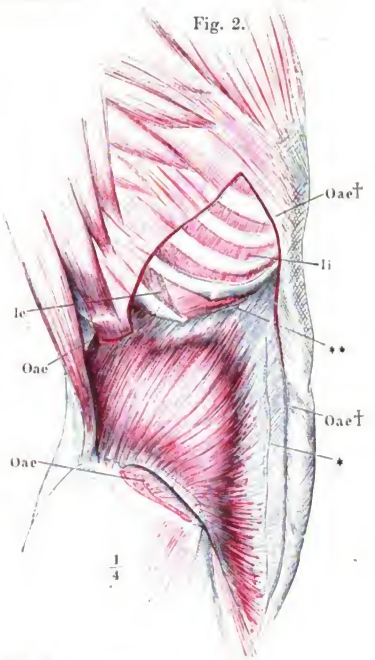

Fig. 3.

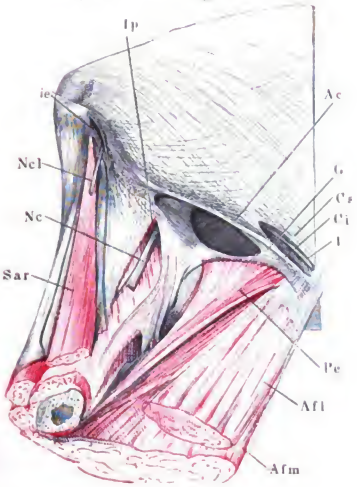

Digitized by Google

Fig. 1. Bauchwand von vorn. M. obliquus abdom. ext. durchschnitten und dicht an den Rippenursprüngen weggenommen. M. obliq. abdom. int.

Fig. 2. Bauchwand von vorn. M. obliquus abdom. ext. und int. bis auf die herabgeschlagenen Beckenursprünge entfernt. Die Scheide des M. rectus abd. durch einen Verticalschnitt geöffnet. Der mediale Theil des vordern Blattes, mit den Spuren der Verwachsungsstellen des M. rectus abd. an den Inscriptiones tendineae, zurückgeschlagen. M. rectus abd. bis auf Ursprung und Insertion ausgeschnitten. M. transversus abd.

Fig. 3. Horizontalschnitt der Bauchwand durch den Körper des dritten Bauchwirbels.

Fig. 4. Sagittalschnitt der Bauchwände und des Oberschenkels durch das Hüftgelenk. Laterale Schnittfläche.

Cp Schenkelkopf.
Crm M. cremaster.
Ffs Oberflächl. Blatt der Schenkelfascie.
Fil Fascia iliaca.
Fld Fascia lumbodorsalis.
Fs Fascia superficialis. *Fs'* Befestigung derselben längs der Leistenfurche.
Ft Fascia transversalis.
Ic M. intercostalis ext.
ie Lig. inguinale ext.
Ii M. intercostal. int.
Ip M. iliopsoas. *Ip'* Sehne desselben.
lc Lig. lumbocostale.
Ld M. latiss. dorsi.
Oae M. obliquus abdom. ext. *Oae'* Tiefe Zacke, *Oae''* Sehne, *Oae†* Schnittrand des M. obliq. abd. ext.
Oai M. obliq. abdom. int.
Ql M. quadrat. lumborum.
Ra M. rectus abdom.
Rf M. rectus femoris.
Sar M. sartorius.
Ta M. transv. abd.
Tta M. transv. thoracis ant. *(triangularis sterni)*.
Va Bauchwirbel.
Vra Vorderes Blatt d. Scheide d. M. rectus abd.
Vrp Hinteres Blatt d. Scheide d. M. rectus abd.
1 Samenstrang.
2 A. epigastrica.
* Lateraler Rand d. Scheide des M. rectus.
** Knorpelstreif u. Inscriptio tendinea d. M. obliq. abd. int. in d. Flucht d. elften Rippe.

Digitized by Google

Fig. 1.

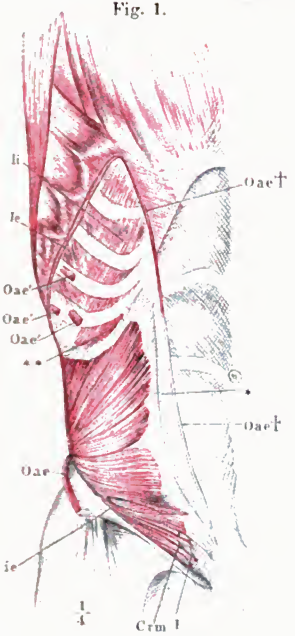

Fig. 2.

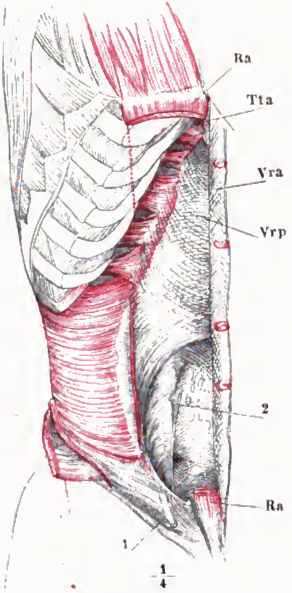

Fig. 3.

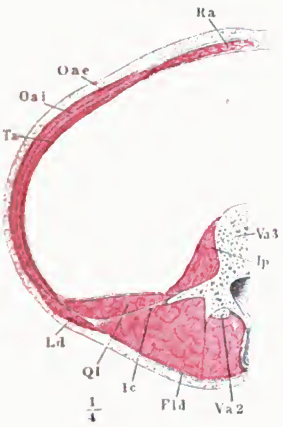

Fig. 4.

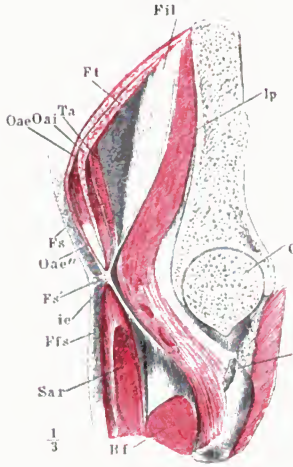

Fig. 1. Vordere Brustwand, von der hintern Fläche, das Zwerchfell transversal durchschnitten und aufwärts geschlagen.

Fig. 2. Sagittalschnitt der Brust- und Bauchhöhle und des Zwerchfells durch den Rand der zweiten Rippe rechterseits. 1 Lunge. 2 Leber. 3 Niere.

Fig. 3. Zwerchfell von unten. 1 Hiatus caroticus. 2 Hiatus oesophageus. 3 For. venae cavae.

C Rippe.
Ta M. transv. abdominis.
Tta M. transv. thorac. ant. *(triangularis sterni)*.
Ip M. iliopsoas.
Ql M. quadrat. lumborum.

Digitized by Google

Fig. 1.

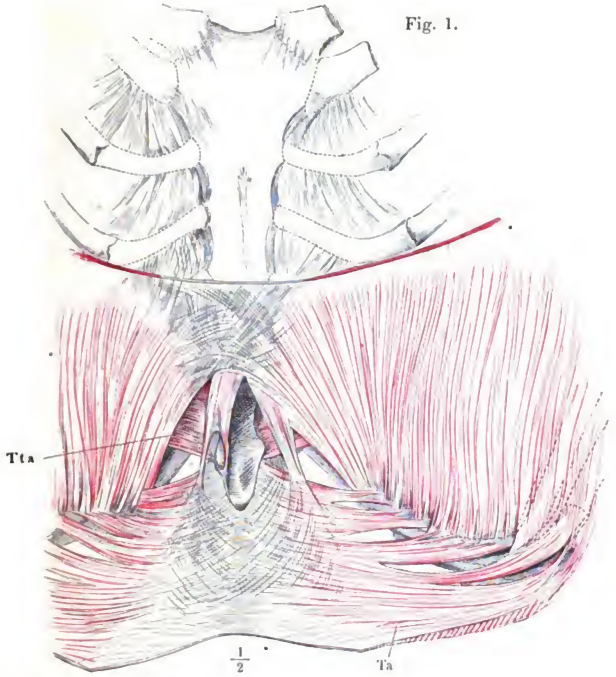

Fig. 2.

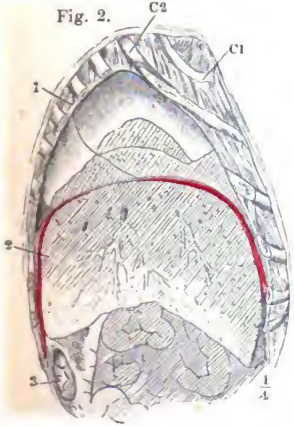

Fig. 3.

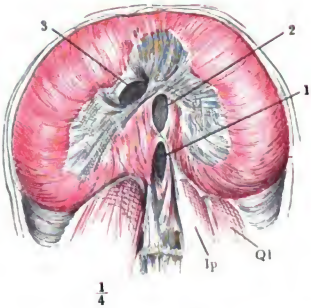

Digitized by Google

Fig. 1. Frontalschnitt der Brust- und Bauchhöhle und des Zwerchfells an der Spitze der zwölften Rippe. 1 Trachea, an der Theilungsstelle geöffnet. 2, 3 rechte und linke Lunge. 4 Hintere Wand des Pericardium mit den einmündenden Lungenvenen. 5 V. cava inf. 6 Oesophagus. 7 Magen, geöffnet. 8 Leber. 9 Milz im Durchschnitt. 10 Duodenum. 11, 11 Durchschnitte des Colon transvers. 12, 12 Durchschnitte einer Windung des Colon sinistr.

Fig. 2. Vertebraltheil des Zwerchfells; *a*, *b* linke und rechte mediale Zacke; *c*, *d* rechte laterale Zacke; *e*, *f* Costaltheil, durch dessen Zacken die Pleura (*) sichtbar wird. 1 Hiatus caroticus. 2 Hiatus oesophageus. 3 For. venae cavae.

C Rippe.

Ip, *Ip* Ursprungszacken des medialen Kopfs des M. iliopsoas.

Psm M. psoas minor.

Ql M. quadrat. lumb.

Ta M. transversus abdominis.

Va Bauchwirbel.

Digitized by Google

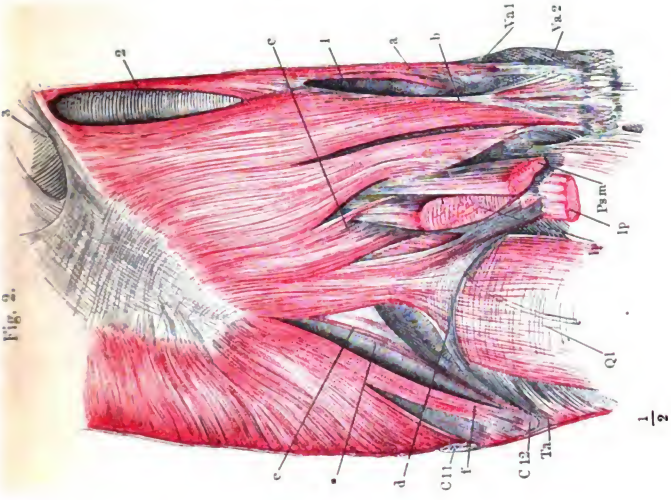

Fig. 2.

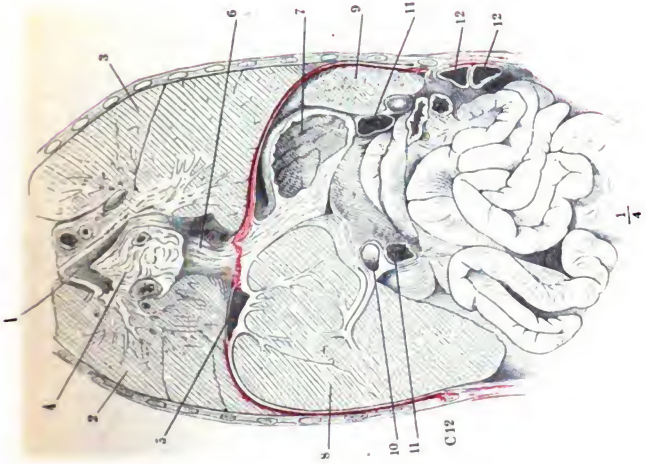

Fig. 1.

Digitized by Google

Fig. 1. Oberflächliche Brustmuskeln, Profilansicht.
Fig. 2. M. pectoralis major, von vorn.
Fig. 3. Vordere Brustwand, nach Entfernung der vordern Hälfte des M. deltoideus und des M. pectoralis maj.
Fig. 4. Schulterblatt mit den an demselben haftenden Muskeln, von vorn.

Aac	Articulatio acromio-clavicularis.
ac	Lig. acromio-claviculare.
Bl	Sehne des langen Kopfs des M. biceps brachii.
D	M. deltoideus.
Ld	M. latissimus dorsi.
Ls	M. levator scapulae, Insertion.
Oae	M. obliquus abdominis ext.
Oh	M. omohyoideus, Ursprung.
Pc	Processus coracoideus des Schulterblatts.
Pm	M. pectoralis minor.
Pmj	M. pectoralis major. Pmj^1 Clavicularportion. Pmj^2 oberflächliche, Pmj^3 tiefe Schichte der Sternocostalportion. Pmj^* Zacke desselben, welche sich mit dem M. obliquus abdominis ext. verbindet.
Rm	M. rhomboideus minor, Insertion.
Rmj	M. rhomboideus major, Insertion.
Sa	M. serratus anticus, Sa^1 obere, Sa^2 mittlere, Sa^3 untere Abtheilung.
Sc	M. subclavius.
Scm	M. sternocleidomastoideus.
Ss	M. subscapularis.
Tmj	M. teres major, Ursprung.
Tr	M. trapezius.
ts	Ligamentum transversum scapulae proprium superius.
1	Bündel der Armgefässe und Nerven.
*	Gemeinsamer Ursprung des kurzen Kopfs des M. biceps brachii und des M. coracobrachialis.

Digitized by Google

Fig. 2.

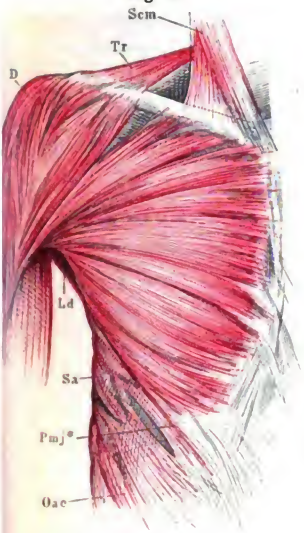

Fig. 1.

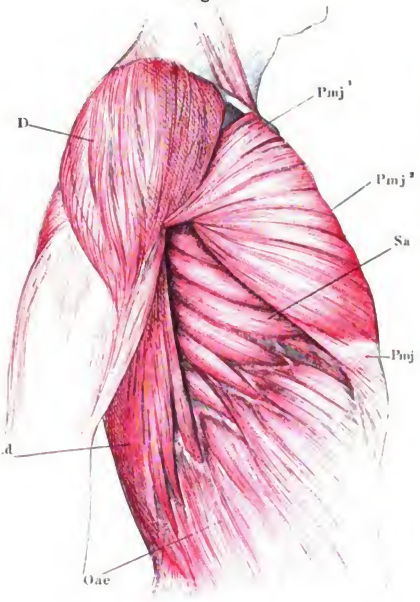

Fig. 3.

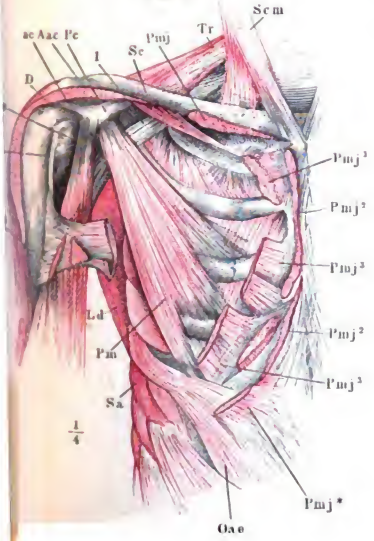

Fig. 4.

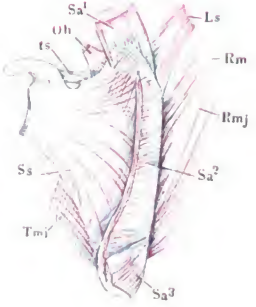

Digitized by Google

Fig. 1. Vordere Brustwand, fast Profil. M. serratus anticus. Der M. pectoralis major ist völlig u. M. pectoralis minor bis auf die Ursprünge entfernt. Das Schlüsselbein ist durchsägt und das laterale Schnittende ($C\dagger$) mit dem Schulterblatt seitwärts umgestülpt; die Rippenzacken des M. latissimus dorsi dicht am Ursprunge abgeschnitten.

Fig. 2. Hintere Brustwand, von innen, nach Entfernung der Pleura. M. transversus thoracis posterior.

Fig. 3. Vordere Brustwand, von innen. M. transversus thoracis ant.

Fig. 4. (Nach Piragoff, Fasc. II. Taf. VI., Fig. 1) Horizontalschnitt des Brustkorbs in der Nähe des untern Randes des vierten Brustwirbelkörpers.

C Schlüsselbein.
*C*³, *C*⁴, *C*⁵ Dritte bis fünfte Rippe, Querschnitt.
Dp Zwerchfell, an den Ursprüngen von den Rippen und von der Sehne des M. transversus abdominis abgeschnitten.
I Intercostalmuskeln, im Querschnitt.
Ie M. intercostalis externus.
Ii M. intercostalis internus.
Isp M. infraspinatus.
Ld M. latissimus dorsi.
Ls M. levator scapulae.
Oae M. obliquus abdominis ext.
Oh M. omohyoideus.
Pm M. pectoralis minor. *Pm** Tiefe Zacke desselben.
Pmj M. pectoralis major.
Ql M. quadratus lumborum.
S Brustbein, Querschnitt.
S' Schulterblatt, Querschnitt.
Sa M. serratus anticus.
Scm M. sternocleidomastoideus.
Ss M. subscapularis.
Ssp M. supraspinatus.
Ta M. transversus abdominis.
Tmj M. teres major.
ts Ligament. transversum scapulae propr. superius.
Vt Brustwirbel.

Digitized by Google

Oberflächl. u. tiefe Brustmuskeln.

Fig. 2.

Fig. 1.

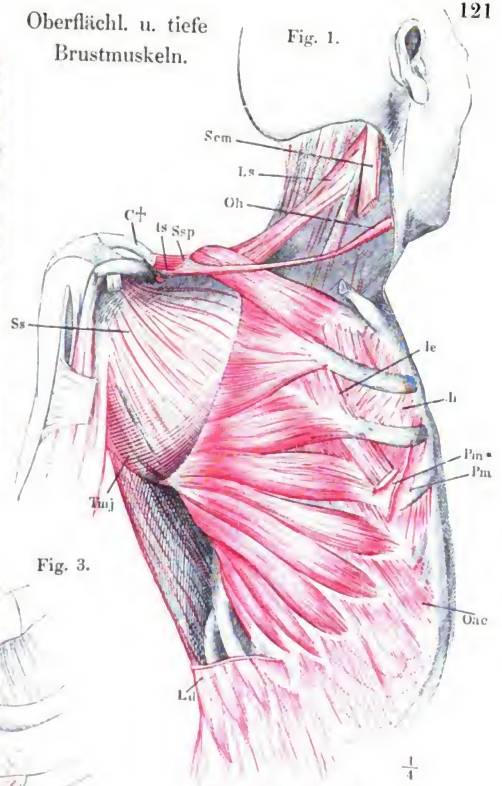

Fig. 3.

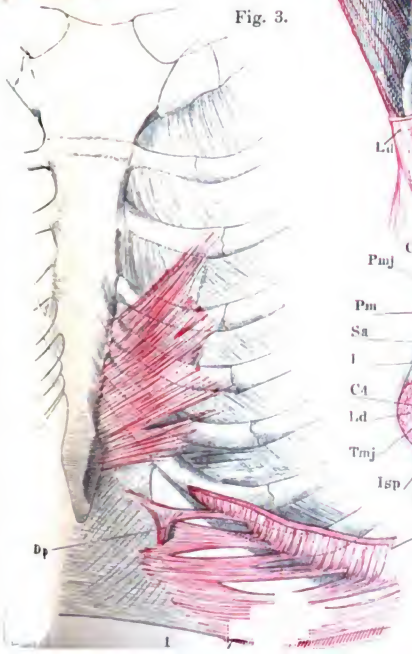

Fig. 4.

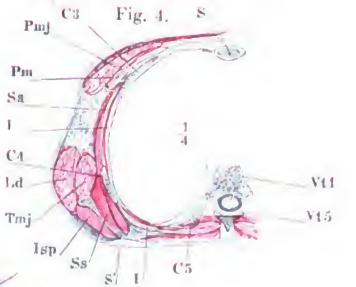

Digitized by Google

Fig. 1. M. subcutaneus colli, von vorn. — Fig. 2. Medianschnitt d. Unterkiefergegend.

Bm²	Vorderer Bauch des M. biventer mandib. *(digastricus maxillae inferioris).*
Gg	M. genioglossus.
Gh	M. geniohyoideus.
h	Zungenbein.
Mh	M. mylohyoideus.
R	M. risorius.
Scc	M. subcutaneus colli.
Scm	M. sternocleidomastoideus.
Stnh	M. sternohyoideus.
Trm	M. triangularis *(menti). Trm'* Vereinigung desselben mit d. gleichnamigen Muskel d. andern Seite unter d. Kinn.
Z	M. zygomaticus *(z. major).*
1	Kehlkopf.
*	Bursa mucosa subhyoidea.

Fig. 1.

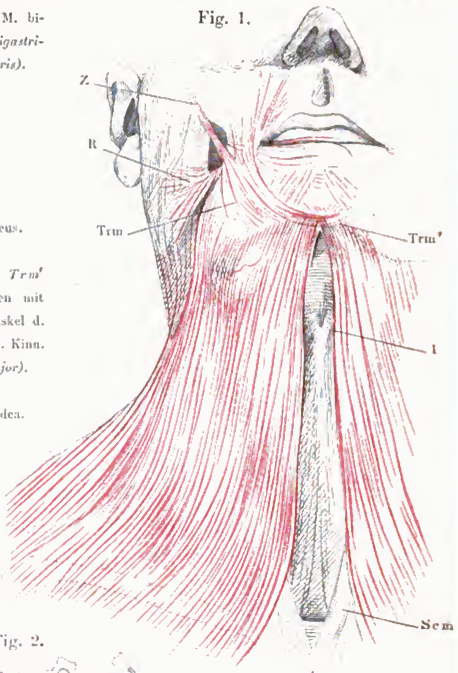

1/2

Fig. 2.

1/2

Fig. 1. Hals im Profil, nach Entfernung des M. subcutaneus colli.
Fig. 2. (Nach F. E. Schulze, Musculus transversus nuchae, Rostock 1865. Fig. 2.) Verbindung des M. transversus nuchae mit der Sehne des M. sternocleidomastoideus.

Fig. 1.

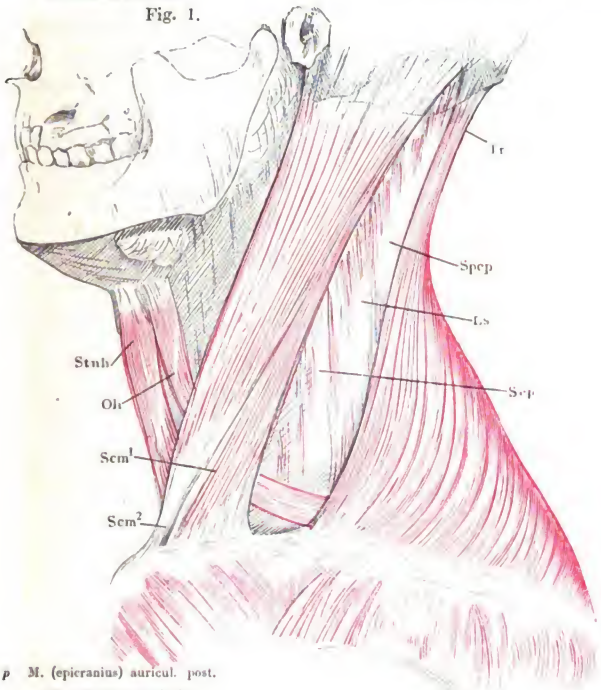

Eap M. (epicranius) auricul. post. (*M. retrahens auriculae*).
Eo M. (epicranius) occipitalis.
Ls M. levator scapulae.
Oh M. omohyoideus.
Poc Protuberantia occipitalis externa.
Scm M. sternocleidomastoideus. *Scm*¹ Schlüsselbein-, *Scm*² Brustbeinursprung desselb.
Scp M. scalenus post.
Spcp M. splenius capitis.
Stnh M. sternohyoideus.
Tn M. transversus nuchae.
Tr M. trapezius.

Fig. 2.

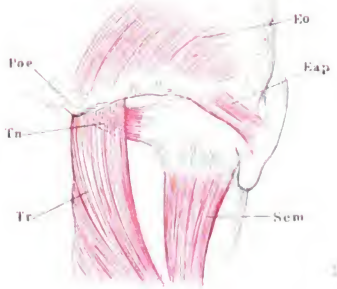

Digitized by Google

Fig. 1. Hals- und Unterkiefergegend, von vorn. Der rechte M. subcutaneus colli an der Insertion, der M. sternocleidomastoideus derselben Seite am Ursprung abgeschnitten und entfernt.

Fig. 2. Dieselbe Ansicht. Nächst den Mm. subcutaneus colli und sternocleidomastoideus ist rechterseits noch der vordere Bauch des M. biventer, der M. sternohyoideus und der grösste Theil des M. omohyoideus entfernt. Aus dem M. trapezius ist ein Stück ausgeschnitten. Die Halsgefässe ebenfalls weggenommen.

Bm^1	Hinterer, Bm^2 vorderer Bauch des M. biventer mandibulae.
h	Zungenbein.
Mh	M. mylohyoideus.
Oh	M. omohyoideus.
Sc	M. subcutaneus colli.
Sm	M. sternocleidomastoideus.
Sth	M. stylohyoideus.
Sth.	M. sternohyoideus.
St	M. sternothyreoideus.
Th	M. thyreohyoideus.
Tr	M. trapezius.
1	Kehlkopf.
2	Glandula thyreoidea.
3	Halsgefässstämme.
4	Cart. cricoidea.
5	M. cricothyreoideus.
6	Schlundkopfmuskeln.
*	Tiefe laterale Halsmuskeln.
**	Tiefe mediale Halsmuskeln.

Digitized by Google

Fig. 1.

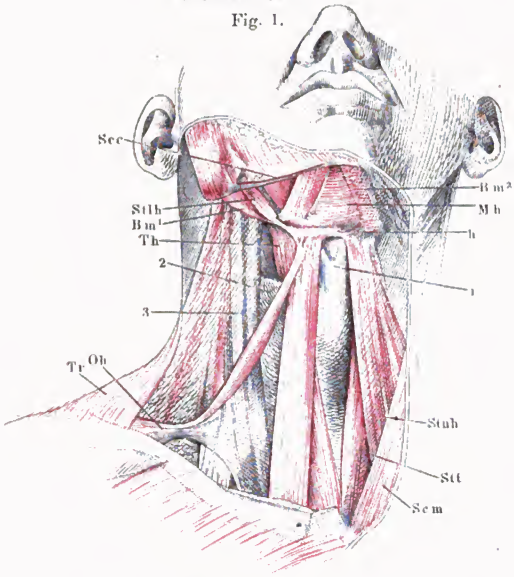
Scc
Bm²
Stlh
Mh
Bm¹
h
Th
1
2
3
Tr
Oh
Stuh
Stt
Scm

Fig. 2.

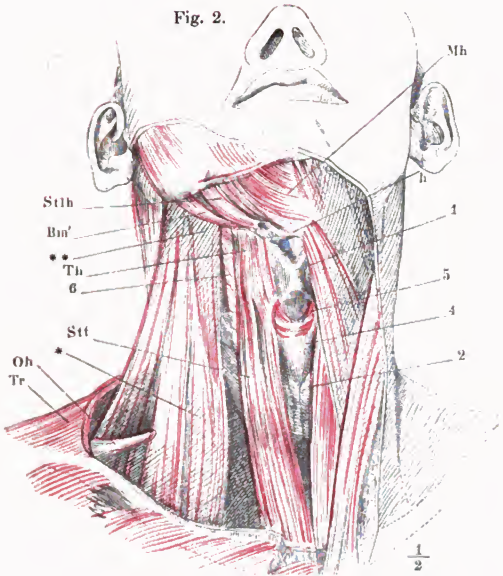
Mh
h
Stlh
1
Bm'
Th
5
6
4
Stt
2
Oh
Tr
1/2

Fig. 1. Profilansicht des Halses nach Entfernung der Mm. subcutan. colli u. sternocleidomast. Der vordere Bauch des M. biventer mandib. vor d. Zwischensehne abgeschnitten.

Fig. 2. Submaxillargegend. M. mylohyoideus durchschnitten u. nach beiden Seiten zurückgeschlagen.

Fig. 3. Submaxillargegend. M. geniohyoideus am Ursprunge u. an der Insertion abgeschnitten. M. hyoglossus durchschnitten.

Fig. 4. Frontalschnitt d. untern Kopfhälfte hinter d. letzten Backzahn.

Fig. 1.

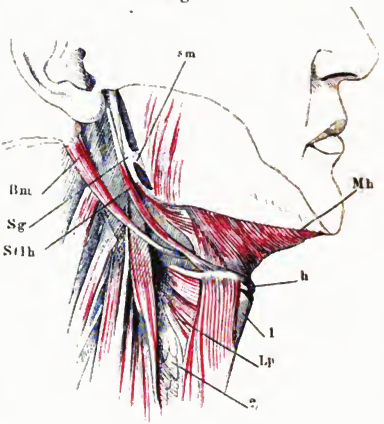

Fig. 4.

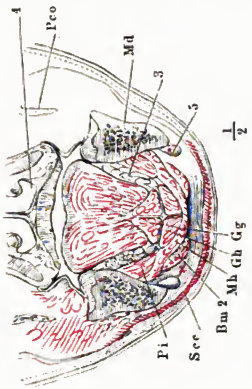

Fig. 2.

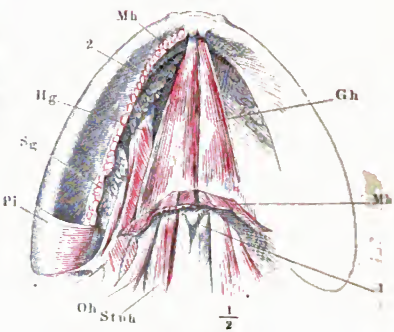

Fig. 3.

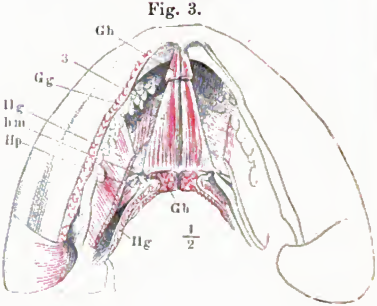

Bm	M. biventer mandibulae. *Bm*^{2} Vorderer Bauch desselben.
Gg	M. genioglossus.
Gh	M. geniohyoideus.
h	Zungenbein.
hm	Kleines Horn des Zungenbeins.
Hg	M. hyoglossus.
Hp	M. hyopharyngeus.
Lp	M. laryngopharyngeus.
Md	Unterkiefer.
Mh	M. mylohyoideus.
Oh	M. omohyoideus.
Pco	Proc. coron. des Unterkiefers.
Pi	M. pterygoideus int.
Scc	M. subcutaneus colli.
Sg	M. styloglossus.
sm	Lig. stylomyloideum.
Stlh	M. stylohyoideus.
Stnh	M. sternohyoideus.
1	Kehlkopf.
2	Glandula thyreoidea.
3	Glandula sublingualis.
4	Nasenhöhle.
5	Glandula lymphat. submaxillaris.

Hals, fast Profil. M. sternocleidomastoideus und splenius capitis sind an der Insertion abgeschnitten, das Schlüsselbein theilweise ausgesägt; die Stümpfe desselben (††) weit auseinandergezogen u. d. Schulterblatt lateralwärts umgelegt.

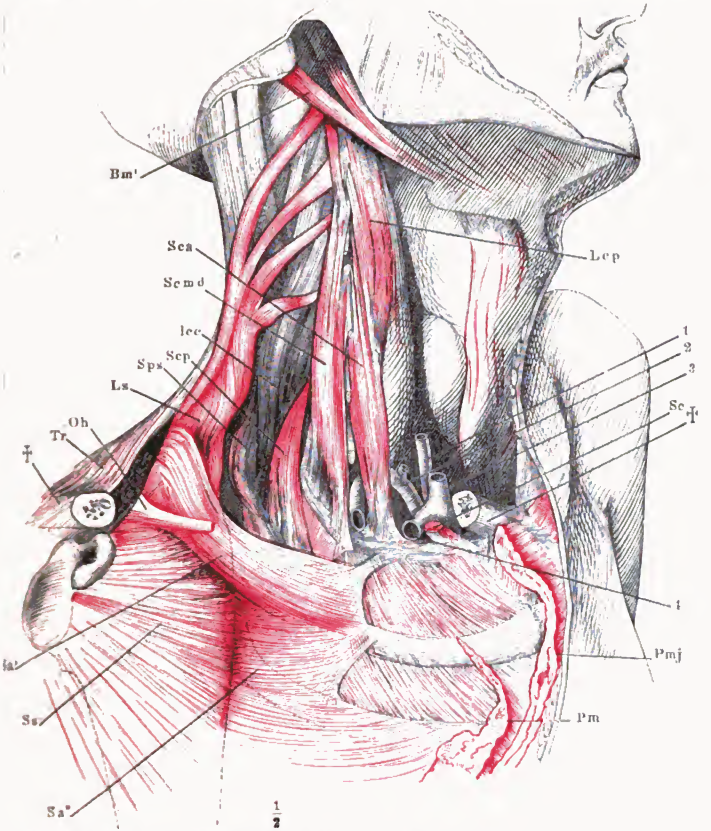

Bm' M. biventer mandibulae, hinterer Bauch.
Icc M. iliocostalis cervicis (*cervicalis adscendens*).
Lcp M. longus capitis (*rect. cap. ant. maj.*).
Ls M. levator scapulae.
Oh M. omohyoideus, am Ursprung abgeschnitten.
Pm M. pectoralis minor, am Urspr. abgeschn.
Pmj M. pectoralis major, am Urspr. abgeschn.
Sa' Obere, *Sa''* mittlere Portion des M. serratus anticus.
Sc M. subclavius, am Ursprung abgeschnitten.
Sca M. scalenus anticus.
Scmd M. scalenus medius.
Scp M. scalenus posticus.
Sps M. serratus post. sup.
Ss M. subscapularis.
Tr M. trapezius.
1 A. carotis.
2 A. subclavia.
3 V. jugularis int.
4 V. subclavia.

Fig. 1. Lange hintere mediale Halsmuskeln.

Fig. 2. Kurze hintere mediale Halsmuskeln.

Fig. 3. (Nach Nuhn, chir. Anat. Tafel IV., Fig. 2.) Horizontalschnitt des Halses durch den vierten Halswirbel, untere Schnittfläche.

Icc	M. iliocostalis cervicis *(cervicalis adscendens).*
Is	M. interspinalis.
Ita	M. intertransversarius ant.
Itp	M. intertransversarius post.
L	Mediale tiefe Halsmuskeln.
La	M. longus atlantis (Theil des *M. longus colli).*
Lc	M. longus colli.
Lgcp	M. longissimus capitis *(trahelomastoideus).*
Lgcv	M. longissimus cervicis *(transversalis cervicis).*
Ls	M. levator scapulae.
Mf	M. multifidus.
N	Cervicalnervenstamm.
n	Lig. nuchae.
Oh	M. omohyoideus.
Rca	M. rect. capitis anterior *(r. c. a. minor).*
Rcl	M. rect. capitis lateralis.
Scc	M. subcutaneus colli.
Scm	M. sternocleidomastoideus.
Scp	M. scalenus post.
Scv	M. spinalis cervicis.
Spcp	M. splenius capitis.
Spcv	M. splenius cervicis.
Sscp	M. semispinalis capitis *(biventer* u. *complexus).*
Sscv	M. semispinalis cervicis.
Stnh	M. sternohyoideus.
Stt	M. sternothyreoideus.
Tr	M. trapezius.
Vc	Halswirbel.
1	Cart. thyreoidea. 1′ Cart. arytaenoidea.
2	Oesophagus.
3	Vasa vertebralia.
4	N. cervicalis IV.
5	Venae vertebrales.
6	Rückenmark.
7	V. mediana colli.
8	Schlundmuskeln.
9	Gland. thyreoidea.
10	Vena thyreoidea sup.
11	Art. thyreoidea sup.
12	R. descendens N. hypoglossi.
13	A. carotis communis.
14	V. jugularis int.
15	N. vagus.
16	Ganglion cervicale sup.
17	V. jugularis ext.
18	Vasa cervicalia prof.

Digitized by Google

Fig. 1.

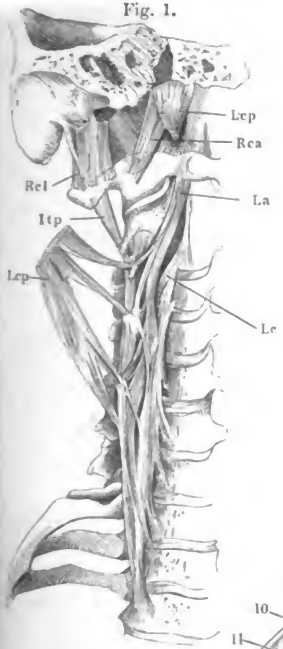

Fig. 2.

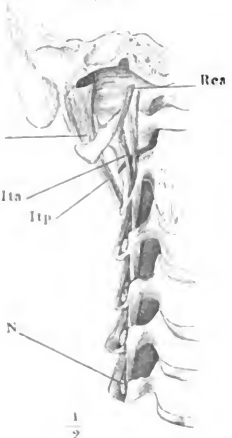

1/2

Fig. 3.

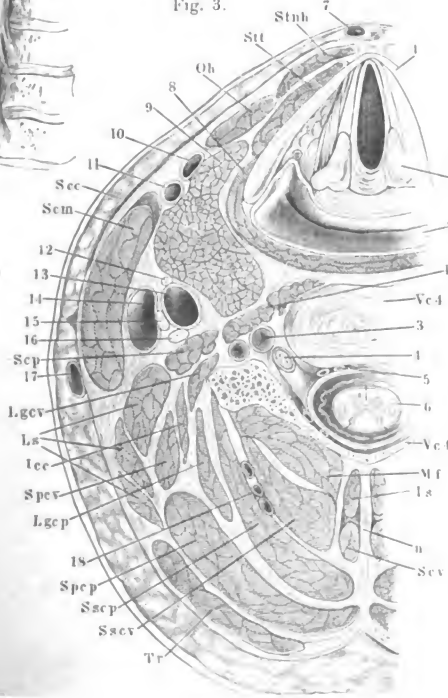

Digitized by Google

Fig. 1. Muskeln der Schädeldecke, Profil.

Fig. 2. Muskeln der Stirn- und Augengegend, von vorn.

Eap M. (epicranius) auricularis posterior *(retrahens auriculae).*

Eas M. (epicranius) auricularis superior *(attolens auriculae).*

Ef M. (epicranius) frontalis. *Ef'* Caput nasale. *Ef''* Caput angulare. *Ef'''* Caput superciliare.

Eo M. (epicranius) occipitalis.

Et M. (epicranius) temporalis *(attrahens auriculae).*

Om M. (orbicularis oculi) malaris. *Om'* Lateraler Ursprung desselben von der Galea.

Os M. (orbicularis oculi) orbitalis sup. *Os'* Glabellarursprünge desselben *(corrugator supercilii). Os''* Insertionen in der Haut der Augenbraue.

pl Lig. palpebrale laterale.

pm Lig. palpebrale mediale.

Qls M. quadratus labii superioris. *Qls'* Caput angulare *(levator labii superioris alaeque nasi). Qls''* Caput infraorbitale *(levator labii superioris proprius). Qls'''* Caput zygomaticum *(zygomaticus minor).*

Z M. zygomaticus *(zygomaticus major).*

Digitized by Google

Fig. 1.

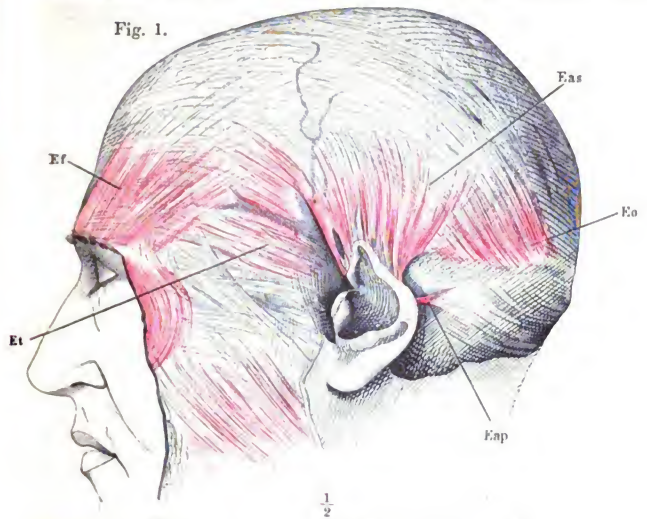

$\frac{1}{2}$

Fig. 2.

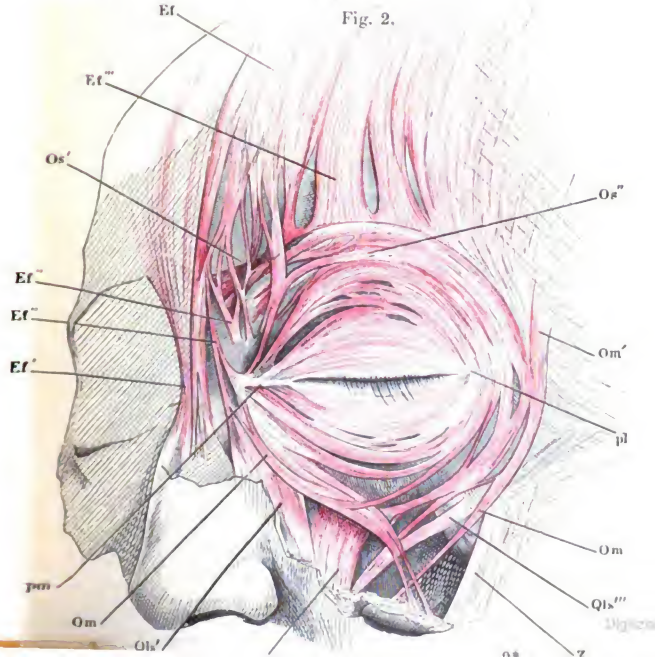

Digitized by Google

Fig. 1. Profilansicht des Schädels; die Orbita entleert, die Augenlider in der Nähe des medialen Augenwinkels vertical durchschnitten, das mediale Ende nach vorn umgeschlagen und von der Orbitalfläche präparirt.

Fig. 2. Gesichtsmuskeln, erste und zweite Schichte. M. malaris am medialen und lateralen Ursprung abgeschnitten und zurückgeschlagen.

C M. caninus *(levator anguli oris)*.

Ef M. (epicranius) frontalis. *Ef'* Nasen-, *Ef''* Augenwinkelzacke desselben.

Oi M. (orbicularis oculi) orbitalis inf.

Om M. (orbicularis oculi) malaris. *Om'* Zacke desselben zum M. quadratus labii superioris.

Opi M. (orbicularis oculi) palpebralis inf.

Ops M. (orbicularis oculi) palpebralis sup.

Os M. (orbicularis oculi) orbitalis sup. *Os'* Glabellarursprung desselben.

Qls M. quadratus labii sup. *Qls'* Caput angulare *(levator labii superioris alaeque nasi)*. *Qls''* Caput infraorbitale *(levator labii superioris proprius)*. *Qls'''* Caput zygomaticum *(zygomaticus minor)*.

R M. risorius.

Scc M. subcutaneus colli.

Trm M. triangularis (menti) *(depressor anguli oris)*. *Trm'* Schleifenförmig unter dem Kinn vereinigte Bündel beider Seiten. *Trm''* Ausstrahlung in die Haut des Kinns.

Z M. zygomaticus *(zygomaticus major)*.

1 M. obliquus bulbi inf., am Ursprung abgeschnitten.

2 Thränensack.

3 Ansatzstelle der Trochlea.

4 Ligament, welches die Incisura supraorbitalis schliesst.

Digitized by Google

Fig. 1.

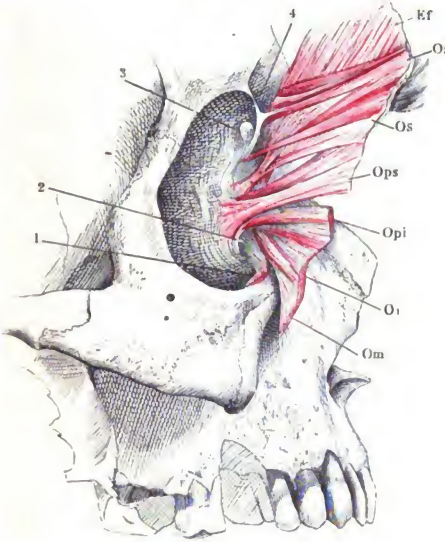

Fig. 2.

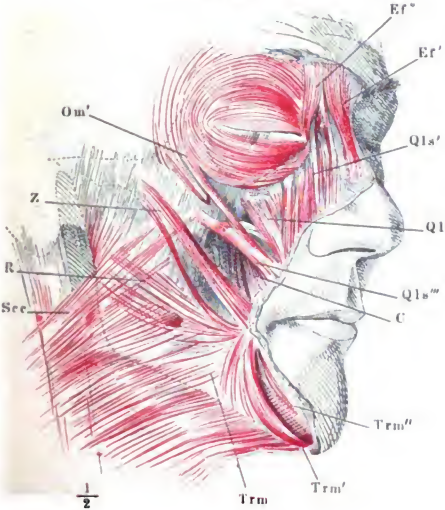

Digitized by Google

Fig. 1. Gesichtsmuskeln, zweite und dritte Schichte. Die Augenhöhle entleert, der M. orbicularis oculi nebst dem M. frontalis zurückgeschlagen.

Fig. 2. Gesichtsmuskeln, dritte Schichte. Augenhöhle entleert, M. orbicularis oculi entfernt, die oberflächliche Portion des M. masseter an dem Ursprunge und der Insertion abgeschnitten.

Fig. 3. Ansicht des Schlundes von der hintern, des Unterkiefers von der innern Fläche. Die hintere Wand und der Boden der Mundhöhle seit- und aufwärts vom Unterkiefer abgezogen.

B M. buccinatorius.
Bm M. biventer mandibulae.
C M. caninus *(levator anguli oris)*. *C'* Zacke desselben vom Proc. frontalis des Oberkiefers.
Cp M. cephalopharyngeus *(constrictor faucium supremus)*.
Ef M. (epicranius) frontalis. *Ef'* Nasen-, *Ef''* Augenwinkelzacke desselben.
h Spitze des grossen Zungenbeinhorns.
Hp M. hyopharyngeus *(constrictor faucium medius)*.
Ili M. incisivus labii inferioris.
Ils M. incisivus lab i superioris.
M M. masseter. *M'* Tiefe Portion desselben.
Me M. mentalis *(levator menti)* der rechten, *Me'* der linken Seite.
Mh M. mylohyoideus.
N M. nasalis der rechten, *N'* der linken Seite. *N''* laterale Portion des rechten M. nasalis *(depressor alae nasi)*. *N'''* mediale Portion *(compressor nasi)*.
O M. orbicularis oculi.
Pe M. pterygoideus ext.
Pi Ursprung, *Pi'* Insertion des M. pterygoideus int.
pm Lig. pterygomandibulare.
Qls', *Qls''*, *Qls'''* Caput angulare, infraorbitale und zygomat. des M. quadrat. labii sup.
Qm M. quadratus menti *(depressor labii infer.)*.
R M. risorius.
Scc M. subcutaneus colli.
Sg M. styloglossus.
Sph M. sphincter oris. *Sph†* Derselbe, nahe der Mittellinie dur. hschnitten.
Stnh M. sternohyoideus.
Stph M. stylopharyngeus.
T M. temporalis.
Trm M. triangularis (menti).
Z M. zygomaticus.
* Am Oberkiefer entspringende und endende Bündel des M. nasalis.
** Am Unterkiefer entspringende und endende Bündel des M. mentalis.
1 Ductus parotideus, Durchschnitt.
2 Hintere Schlundwand.
3 Boden der Mundhöhle, von ausseu.
4 Epiglottis, dicht über dem Kehlkopf abgeschnitten.

Digitized by Google

Fig. 1.

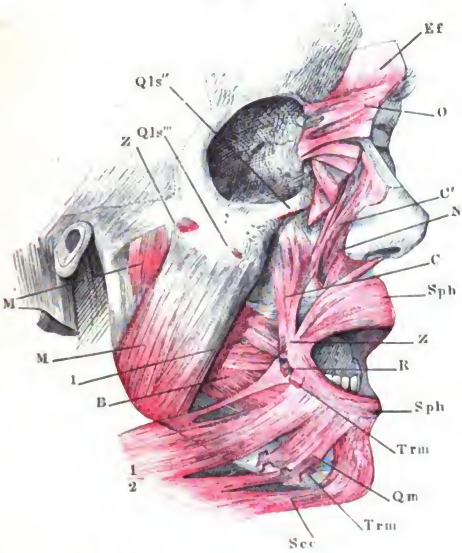

Fig. 2.

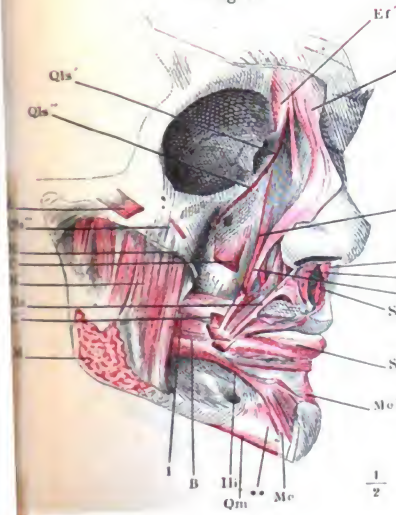

Fig. 3.

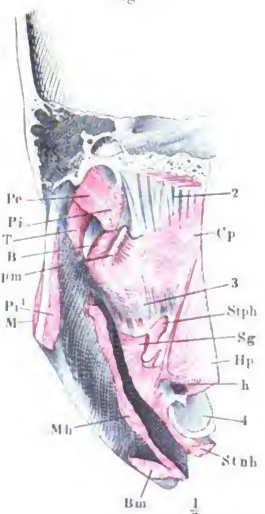

Digitized by Google

Fig. 1. Wange und Lippe nebst dem Nasenflügel von innen nach Entfernung der Schleimhaut; die Muskeln sämmtlich von ihren Knochenursprüngen abgetrennt.

Fig. 2. Frontalschnitt der Nasenhöhle und des Oberkiefers hinter dem harten Gaumen. Die Unterlippe rechts vor dem Eckzahn durchschnitten und abwärts umgelegt, die Schleimhaut der Wange und Unterlippe entfernt.

Fig. 3. Gesicht von vorn, die Unterlippe vor dem rechten Eckzahn vertical gespalten und nach Entfernung der Schleimhaut gegen die linke Seite zurückgeschlagen. M. quadratus menti und M. mentalis der rechten Seite am Ursprung durchschnitten.

Fig. 4. Frontalschnitt des Kopfs durch die Fossa infratemporalis hinter den Gaumenflügeln, hintere Schnittfläche.

B	M. buccinator.
C	M. caninus *(lerator anguli oris).*
Eas	M. (epicranius) auricularis sup. *(attollens auriculae).*
Ftp	Fascia temporalis.
Ili	M. incisivus labii inferioris.
Ils	M. incisivus labii superioris.
M	M. masseter. *M'* Tiefe Portion desselben.
Me	M. mentalis *(lerator menti).* *Me†* Durchschnittsfläche desselben.
Pe	M. pterygoid. ext., unterer Kopf. *Pe'* Desselben oberer Kopf.
Pi	M. pterygoid. int.
pm	Lig. pterygomandibulare.
Qls'	M. quadrat. labii sup. caput angulare. *Qls''* Desselben caput infraorbitale. *Qls'''* Desselben caput zygomaticum.
Qm	M. quadratus menti *(depressor labii inferioris).*
R	M. risorius.
Scc	M. subcutaneus colli der linken, *Scc'* der rechten Seite.
Sph	M. sphincter oris.
T	M. temporalis.
Trm	M. triangularis (menti).
Z	M. zygomaticus.
†	Durchschnitt des Jochbogens.
*	Durchschnitt der Parotis.

Digitized by Google

Fig. 1.

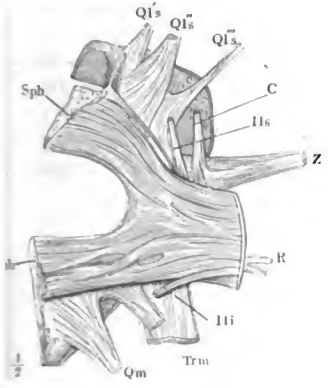

Fig. 3.

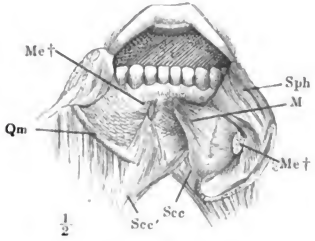

Fig. 2.

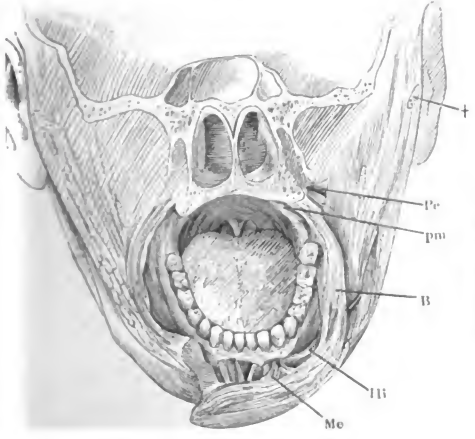

Fig. 4.

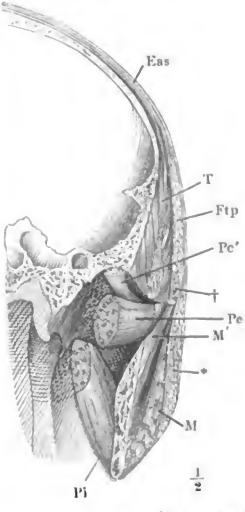

Digitized by Google

Fig. 1. Schultergegend von hinten, mit ausgelöstem und zurückgelegtem Schlüsselbein bei etwas erhobenem Arm.

Fig. 2. Schulter und Arm von hinten, nach Entfernung des M. trapezius und des M. deltoideus bis auf die Insertion. † Schulterkamm, das Acromion abgesägt.

Fig. 3. Musculatur der Schulter- und Brustgegend bei erhobenem Arm.

Fig. 4. Sagittalschnitt der Schulter und des Rumpfs durch die höchste Wölbung der zweiten Rippe. Mediale Schnittfläche.

Ab M. anconeus brevis *(ancon. ext.)*.
Ai M. anconeus internus.
Al M. anconeus longus.
B M. biceps brachii.
Bi M. brachialis int.
C Rippe.
Cb M. coracobrachialis.
D M. deltoideus.
Isp M. infraspinatus. *Isp'* Obere, *Isp''* untere Portion.
Ld M. latissimus dorsi.
Ls M. levator scapulae.
Oae M. obliquus abdominis ext.
Pmj M. pectoralis major.
Sa M. serratus anticus.
Scm M. sternocleidomastoideus.
Ss M. subscapularis.
Ssp M. supraspinatus.
Tm M. teres minor.
Tmj M. teres major.
Tr M. trapezius.

Digitized by Google

Fig. 1.

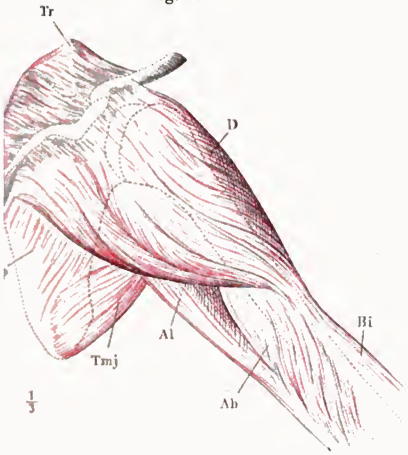

Fig. 2.

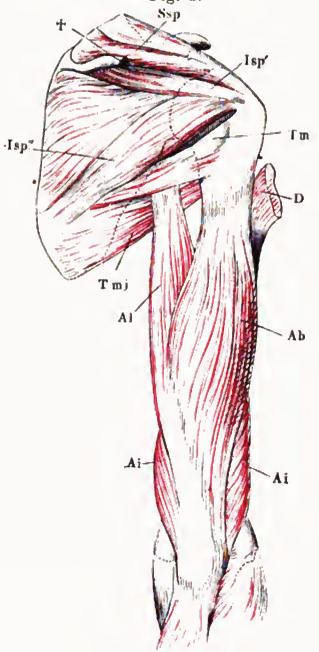

Fig. 4.

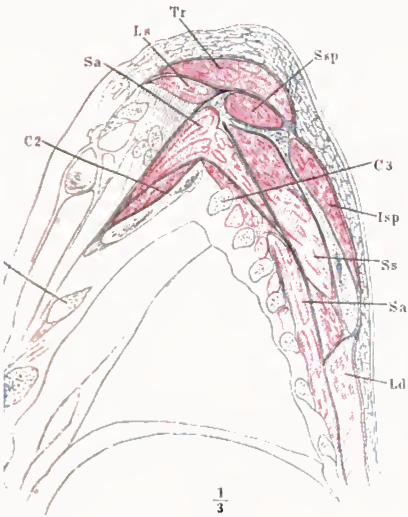

Fig. 3.

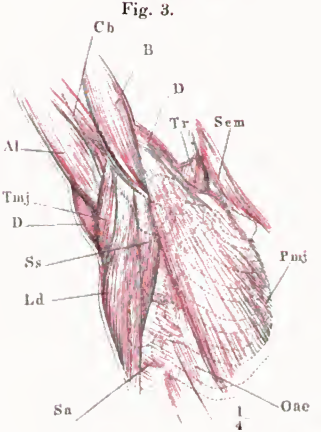

Fig. 1. Schulterblatt, vom Rumpf gelöst, von vorn, nach Entfernung der Fascia subscapularis.

Fig. 2. Schulterblatt und Oberarm von vorn, mit dem exarticulirten Schlüsselbein Mm. pectoralis major und minor und latissimus dorsi an der Insertion, M. deltoid. am Ursprung abgeschnitten. * N. cutaneus lateralis, an der Austrittsstelle aus dem M. coracobrachialis abgeschnitten. † Oberflächliche Muskelmasse der Beugeseite des Unterarms, abgeschnitten.

Fig. 3. Schulterblatt und Oberarm von vorn; die Sehne des langen Kopfs des M. biceps brachii aus dem Sulcus intertubercularis hervorgezogen und abgeschnitten; der kurze Kopf des M. biceps abgeschnitten und medianwärts umgelegt. * Sehnenbogen, der dem M. coracobrachialis zur Insertion dient.

Fig. 4. Oberarm, exarticulirt, laterale Fläche.

Ab M. anconeus brevis *(ancon. ext.)*.
ac Lig. acromio-coracoideum.
Ai M. anconeus int.
Al M. anconeus long.
Aq M. anconeus quartus.
B' Tiefe, *B''* oberflächliche Sehne des M. biceps brachii.
Bb Kurzer Kopf des M. biceps.
Bi M. brachialis int.
Bl Langer Kopf des M. biceps.
Br M. brachioradialis *(supinator long.)*.
Bss Bursa synovialis subscapularis.
Cb M. coracobrachialis.
D M. deltoideus.
imm Lig. intermusculare mediale.
Ld M. latissimus dorsi.
Nr N. radialis. *Nr'* Hautast desselben.
Pm M. pectoralis minor.
Pmj M. pectoralis major.
Rel M. radialis ext. long. *(extensor carpi rad. long.)*.
Ss M. subscapularis.
Ssp M. supraspinatus.
Su M. supinator *(supin. brevis)*.
Tmj M. teres major.
ts Lig. transversum scapulae propr. sup.

Digitized by Google

Fig. 1.

Fig. 2.

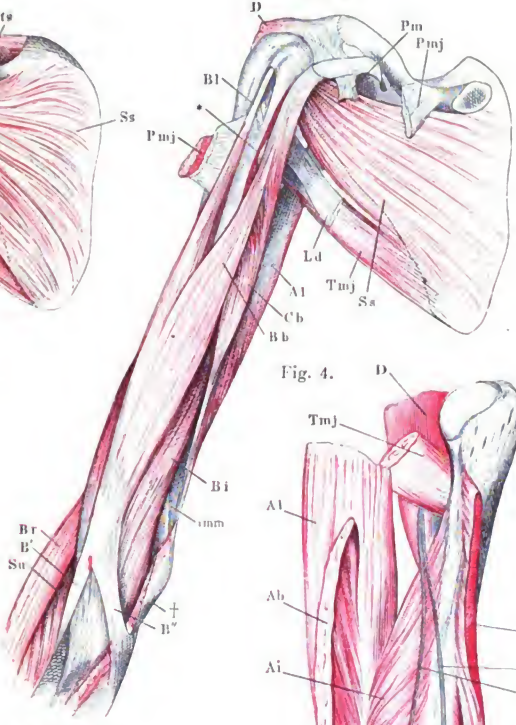

Fig. 4.

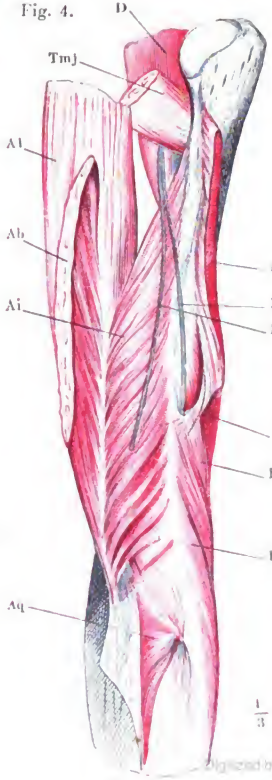

Fig. 3.

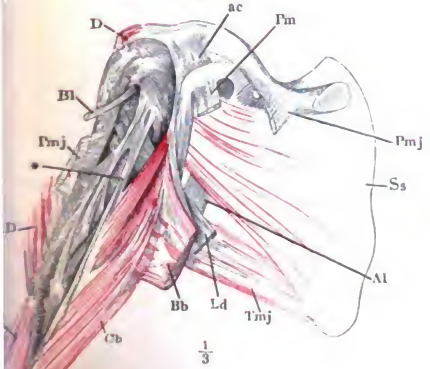

Digitized by Google

Fig. 1. Profilansicht der Brust und des vorwärts erhobenen Arms.

Fig. 2. Sagittalschnitt der linken Schulter durch den Armbeinkopf, mediale Schnittfläche. Schlüsselbein und Acromion in der Nähe ihrer Articulation durchschnitten. * Durchschnitt der Armgefässe und Nerven.

Fig. 3. Ober- und Unterarm von vorn, der Oberarm oberhalb der Insertion der Mm. deltoideus und pectoralis major vom Rumpf getrennt. M. biceps entfernt. * Sehnenbogen, unter welchem der N. radialis auf die Vorderfläche gelangt.

A Acromion.
Ab M. anconeus brevis.
Ai M. anconeus internus.
Al M. anconeus longus. *Al'* Ursprung desselben von der Sehne des M. latissimus dorsi.
B Tiefe Insertionssehne des M. biceps.
Bb Kurzer Kopf des M. biceps.
BC Gemeinschaftlicher Ursprung des M. coracobrachialis und des kurzen Kopfs des M. biceps.
Bi M. brachialis internus.
Bl Langer Kopf des M. biceps.
Br M. brachioradialis *(supinator longus)*.
Cb M. coracobrachialis.
Cl Schlüsselbein.
D M. deltoideus.
Edc M. extensor digit. comm.
F Oberflächlicher, *F'* tiefer Kopf der oberflächlichen Beugemuskelmasse.
Fpl M. flexor pollicis long. *Fpl'* Accessorischer Kopf desselb. aus der oberflächlichen Beugemuskelmasse. *Fpl''* Desgleichen von der Sehne des M. brachialis int.
Isp M. infraspinatus.
Ld M. latissimus dorsi.
Pmj M. pectoralis major.
Pt M. pronator teres.
Reb M. radialis externus *(extensor carpi rad.)* brevis.
Rel M. radialis ext. *(extensor carpi rad.)* longus.
Ss M. subscapularis.
Ssp M. supraspinatus.
Su M. supinator *(supin. brevis)*.
Tm M. teres minor.
Tmj M. teres major.
Tr M. trapezius.

Digitized by Google

Fig. 1.

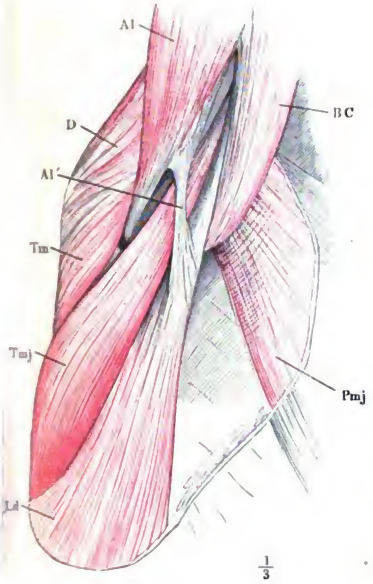

Fig. 2.

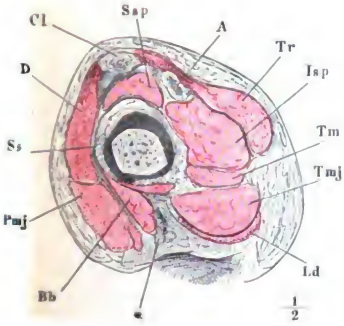

Fig. 3.

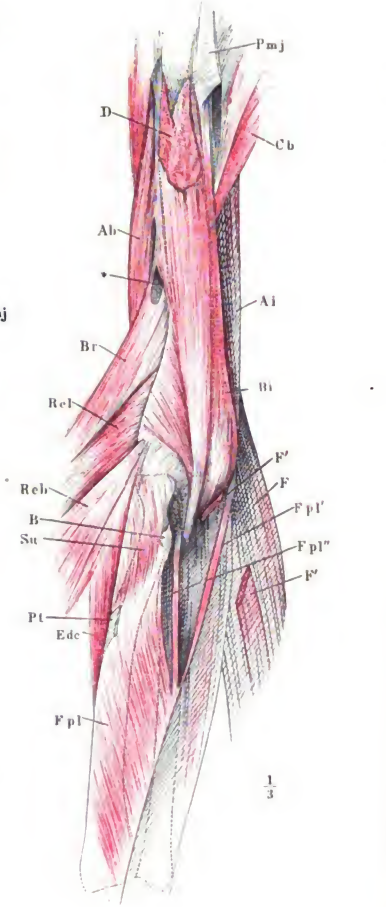

Digitized by Google

Fig 1. Oberflächliche Muskeln der Vorderseite des Unterarms, erste Schichte.

Fig. 2. Oberflächliche Muskeln der Vorderseite des Unterarms, zweite und dritte Schichte. Mm. pronator teres, radialis int. und palmaris long. zum Theil ausgeschnitten. * Ursprungsmasse der oberflächl. Beugemuskeln.

Fig. 3. Tiefe Muskeln der Vorderseite des Unterarms, erste Schichte, die oberflächlichen Muskeln am Handgelenk abgeschnitten und umgelegt. Der Armbeinkopf des M. ulnaris int. durchschnitten.

Fig. 4. Unteres Ende des Unterarms von vorn. Die Beugemuskeln entfernt. M. flexor poll. long. abgeschnitten und zur Seite gelegt. M. pronator quadratus am Ursprung und an der Insertion abgeschnitten.

B M. biceps.

Bi M. brachialis int.

Br M. brachioradialis.

F' Oberflächlicher, *F''* tiefer Ursprung der oberflächlichen Beugemuskelmasse.

Fds^2 — *Fds*^{5} M. flexor digit. comm. sublimis.

Fdp^2 — *Fdp*^{5} M. flexor digit. comm. profundus.

Fpl M. flexor pollicis long. *Fpl'* Accessorischer Kopf desselben aus der oberflächlichen Beugemuskelmasse.

L M. lumbricalis.

Pb M. palmaris brevis.

Pl M. palmaris longus.

Pq M. pronator quadratus.

Pt M. pronator teres. *Pt'* Insertionssehne desselben.

Ri M. radialis int. (*flexor carpi radialis*).

RR Radialmuskeln.

Ui M. ulnaris int. (*flexor carpi ulnaris*).

Digitized by Google

Fig. 1.



Fig. 3.

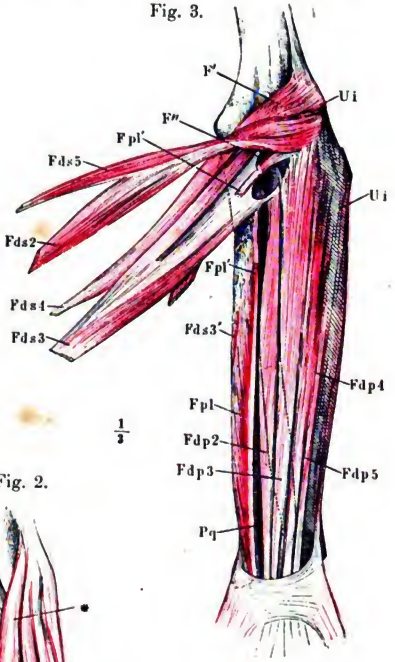

Fig. 2.

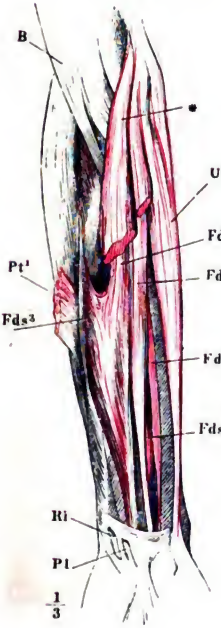

Fig. 4.

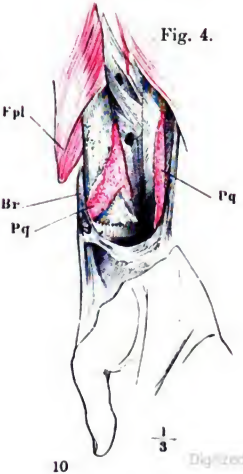

Digitized by Google

Fig. 1. Muskeln der Radial- und Rückseite des Unterarms, oberflächliche Schichte.
Fig. 2. Arm von vorn, der Unterarm in Pronation, die Mm. brachioradialis und rad. ext. long. am Ursprung abgeschnitten. M. rad. ext. brev. von der Insertionssehne getrennt und zurückgeschlagen.

Apl M. abductor pollicis longus.
Aq M. anconeus quartus.
B Insertionssehne des M. biceps.
Bi M. brachialis int., zurückgeschlagen.
Br M. brachioradialis.
Edc^2—*Edc*^{4} M. extensor digitorum communis.
**Eip* M. extensor indicis proprius.
Epb M. extensor pollicis brevis.
Epl M. extensor pollicis longus.
Eqp M. extensor digiti quinti proprius. *Eqp'* Sehne desselben.
Fpl M. flexor pollicis longus.
Pt M. pronator teres.
RR Ursprung der Radialmuskeln. *RR'* Sehnen derselben.
Reb M. radialis ext. brevis. *Reb'* Sehne desselben.
Rel M. radialis ext. longus. *Rel'* Sehne desselben.
Su M. supinator. *Su'* Tiefe Schichte desselben.
Ue M. ulnaris externus *(extensor carpi ulnaris)*.
* Sehnenbogen über dem R. prof. N. radialis und den Vasa recurrentia rad.

Digitized by Google

Fig. 1.

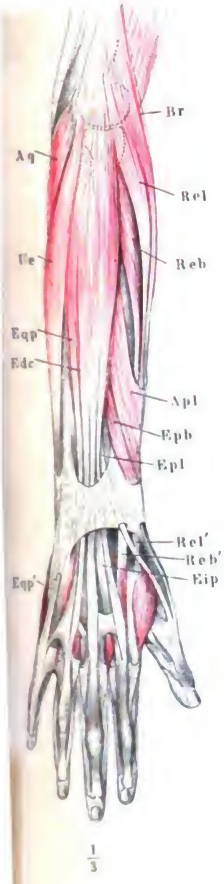

Fig. 2.

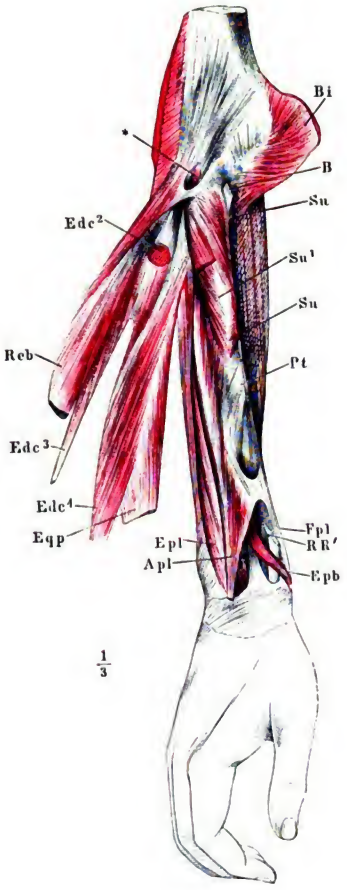

Digitized by Google

Fig. 1. Muskeln der Rückseite des Unterarms, tiefe Schichte.

Fig. 2. Ellenbogengelenk und M. supinator nach Entfernung der Muskeln der Vorderfläche, von vorn, in Supination. Ulna durchsägt, um das obere Ende vom Radius abzuziehen.

Fig. 3. Ellenbogengelenk und M. supinator in Pronation.

Fig. 4. Horizontalschnitt der Unterarmknochen und des M. supinator durch die Tuberosität des Radius. Pronation.

Fig. 5. Horizontalschnitt des Unterarms unter dem Ellenbogengelenk.

A	Insertionssehne des M. anconeus.
Apl	M. abductor pollicis longus.
Aq	M. anconeus quartus.
B	Insertionssehne des M. biceps.
Bi	M. brachialis int.
Br	M. brachioradialis.
Edc	M. extensor digit. comm.
Eip	M. extensor indicis propr.
Epb	M. extensor pollicis brevis.
Epl	M. extensor pollicis longus.
Fdp	M. flexor digitorum profundus.
Fds	M. flexor digitorum sublimis.
Pl	M. palmaris longus.
Pt	M. pronator teres.
R	Radius.
RR	Ursprung der Radialmuskeln.
Reb	M. radialis ext. brevis.
Rel	M. radialis ext. longus.
Ri	M. radialis int.
Su	M. supinator.
U	Ulna.
Ue	M. ulnaris ext.
Ui	M. ulnaris int.
*	Ursprünge der Beugemuskeln.
**	Schleimbeutel unter der Insertionssehne des M. biceps, geöffnet.
1	N. radialis superfic.
2	N. medianus.
3	N. u. Vasa interossea.
4	N. ulnaris.
5	N. radialis profund.

Digitized by Google

Fig. 1.

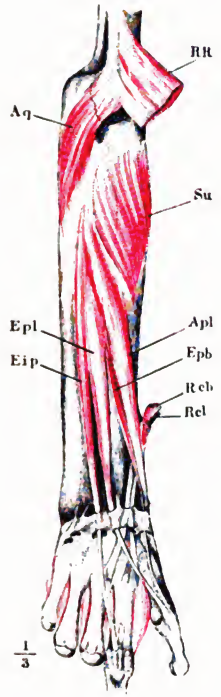

Fig. 2.

Fig. 3.

Fig. 4.

Fig. 5.

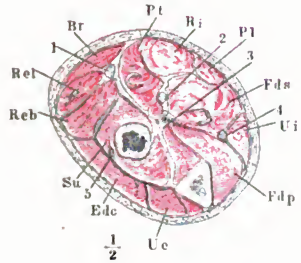

Digitized by Google

Fig. 1. Vorderfläche eines Fingers mit den Sehnen der Mm. flexores digit. subl. und prof. in natürlicher Lage, das Lig. vaginale der Grundphalange geschlossen, der Mittel- und Endphalange durch einen Verticalschnitt geöffnet und nach beiden Seiten zurückgeschlagen.

Fig. 2. Das Lig. vaginale in der ganzen Länge geöffnet und zurückgeschlagen: aus der Sehne des Flex. dig. prof. ist ein Stück ausgeschnitten und das untere Ende umgeschlagen. * Bändchen zwischen den convergirenden Schenkeln der Sehne des M. flexor digit. subl.

Fig. 3. Sagittalschnitt eines Fingers. * Tiefe Fascie des Handrückens.

Fig. 4. Strecksehne des Fingers von vorn. * Anheftung an das Fingercarpalgelenk. ** Sehnenausbreitung der Mm. lumbricales und interossei nebst den Ligg. dorsalia. † Strecksehne der Mittelphalange, †† Strecksehne der Endphalange, an der Insertion abgeschnitten.

Fig. 1.

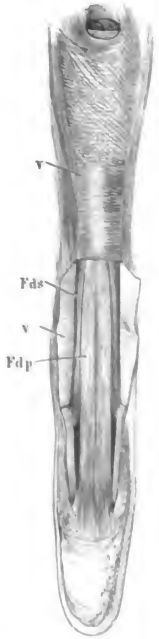

Fig. 2.

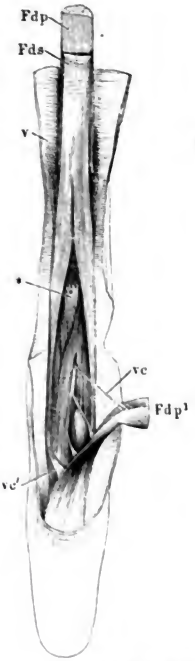

Fig. 3.

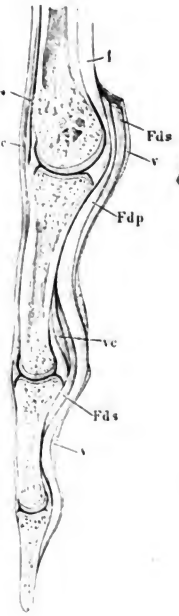

Fig. 4.

Edc Sehne des M. extensor dig. comm.

Fds Sehne des M. flexor dig. sublimis.

Fdp Sehne des M. flexor dig. profund. *Fdp'* Zurückgeschlagenes unteres Ende derselben.

l M. interosseus.

c Ligam. vaginale.

vc Vinculum der Beugesehne der Mittelphalange. *vc'* Vinculum der Endphalange.

Fig. 1. Tiefe Muskeln der Hohlhand. Lig. carpi volare proprium durchschnitten und auseinandergelegt.

Fig. 2. Tiefe Muskeln der Hohlhand. Die Mm. abductor pollicis brevis, flexor poll. brevis, abductor pollicis, abductor und flexor brevis digiti quinti und die oberflächliche Portion des M. opponens pollicis bis auf Ursprung und Ende abgeschnitten.

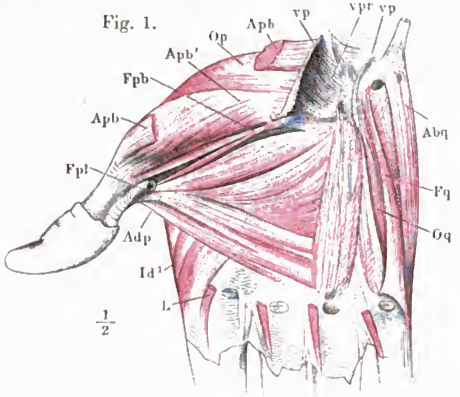

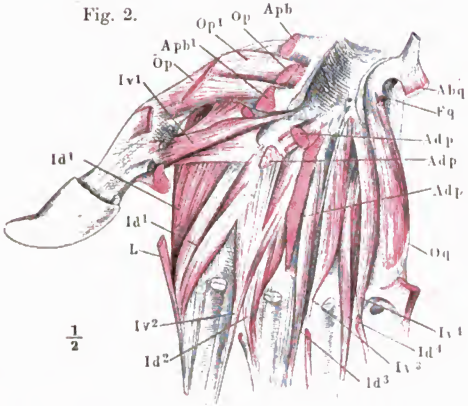

Abq	M. abductor digiti quinti.	*Ic*	M. interosseus volaris.
Adp	M. adductor pollicis.	*L*	M. lumbricalis.
Apb	M. abductor pollicis brevis, oberflächlicher, *Apb'* tiefer Bauch.	*Op*	M. opponens pollicis, oberflächliche, *Op'* tiefe Schichte.
Fpb	M. flexor pollicis brevis.	*Oq*	M. opponens digiti quinti.
Fpl	Sehne des M. flexor pollicis longus.	*vp*	Lig. volare proprium.
Fq	M. flexor digiti quinti.	*vpr*	Lig. volare profundum.
Id	M. interosseus dorsalis.		

Digitized by Google

Fig. 1. Fascie der obern Extremität, von vorn.
Fig. 2. Fascie der obern Extremität, von hinten.

A	Art. brachialis.
A'	Art. radialis.
Apl	M. abductor pollicis longus.
B''	Oberflächliche Sehne des M. biceps.
Br	M. brachioradialis.
cc	Lig. carpi commune.
Epb	M. extensor pollicis brevis.
im	Lig. intermusculare mediale.
Nm	N. medianus.
Nu	N. ulnaris.
Pl	M. palmaris longus.
Pt	M. pronator teres.
R	Radialmuskeln.
Ri	M. radialis int.
Ue	M. ulnaris ext.
Ui	M. ulnaris int.
*	Fossa infraclavicularis.
**	Eintrittsstelle der V. basilica.
***	Austrittsstelle des N. cutaneus lateralis.
†	Austrittsstelle des Hautastes des N. radialis.
††	Bursa subcutanea olecrani.

Digitized by Google

Fig. 2.

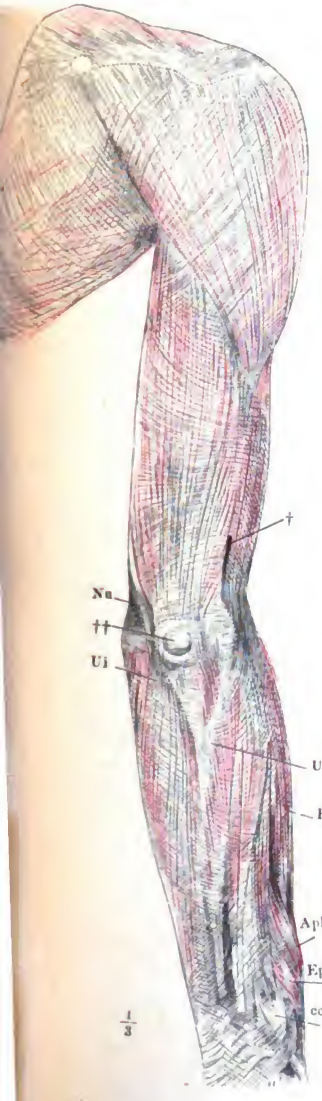

Fig. 1.

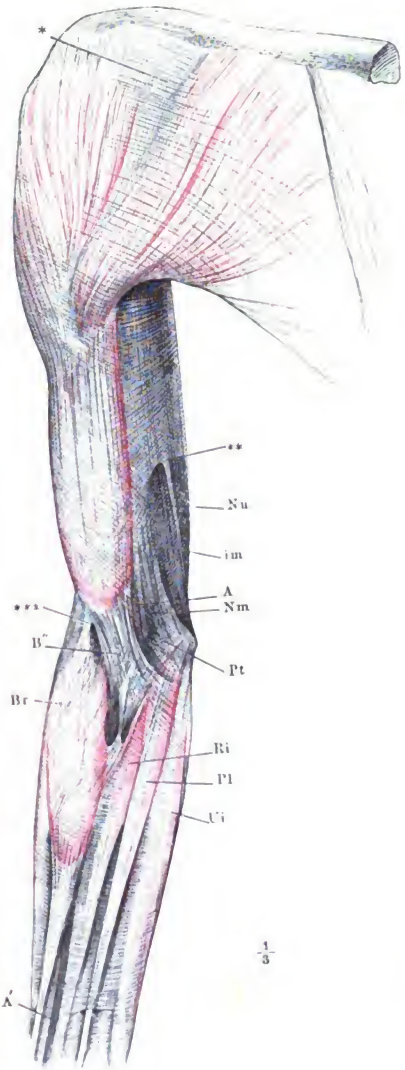

Digitized by Google

Fig. 1. Innere Hüft- und oberflächliche Schenkelmuskeln, von vorn.
Fig. 2. Innere Hüftmuskeln, von vorn. Der mediale Bauch des M. iliopsoas ausgeschnitten, die lateralen Ursprünge desselben lateralwärts umgelegt.
Fig. 3. M. rectus femoris, von vorn, mit auseinander gezogenen Fasern.

Afl M. adductor femoris longus.
Afm M. adductor femoris magnus.
C Rippe.
Dp Vertebralzacke des Zwerchfells.
Gr M. gracilis.
Ip^1 Medialer Kopf des M. iliopsoas (*M. psoas major*). *Ip*^{2} Lateraler Kopf des M. iliopsoas (*M. iliacus internus*). *Ip*^{3} Ursprünge desselben am Iliosacralgelenk.
Pe M. pectineus.
Ql M. quadratus lumborum.
Rf M. rectus femoris.
Sar M. sartorius.
Tf M. tensor fasciae.
Va Bauchwirbel.
Vl M. vastus lateralis, *Vl'* dessen oberflächlichste Lage.
Vm M. vastus medialis.

Digitized by Google

Fig. 1.

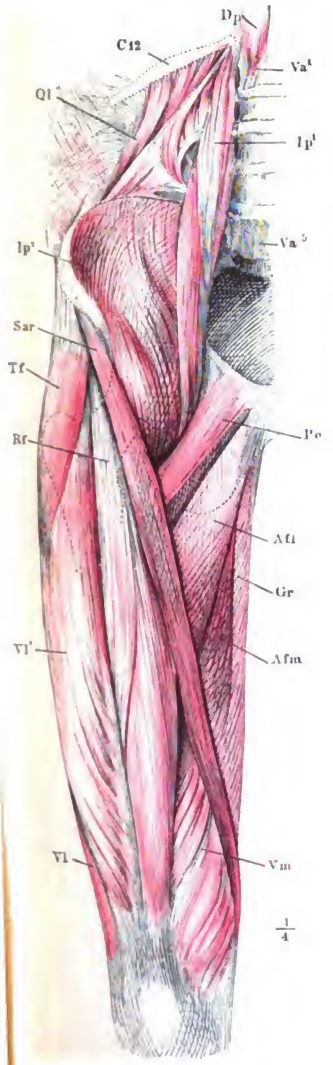

Fig. 2.

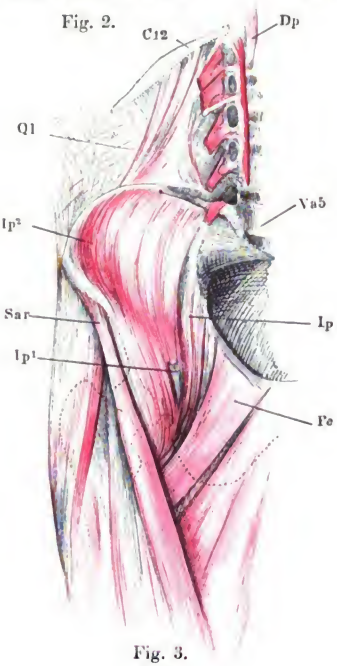

Fig. 3.

Digitized by Google

Fig. 1. M. gluteus maximus, von hinten. * Fascie des M. gluteus medius. — Fig. 2. Aeussere Hüftmuskeln, nach Entfernung des M. gluteus maximus, welcher dicht am Ursprung abgeschnitten und mit dem untern Ende lateralwärts umgelegt ist. — Fig. 3. Aeussere Hüftmuskeln. M. glut. max. bis auf die Insertionssehne am Knochen entfernt. M. glut. med. bis auf Ursprung und Insertion ausgeschnitten. Mm. pyriformis, quadrat. femoris und obturator int. am Austritt aus dem Becken durchschnitten.

Fig. 1.

$\frac{1}{4}$

Fig. 2.

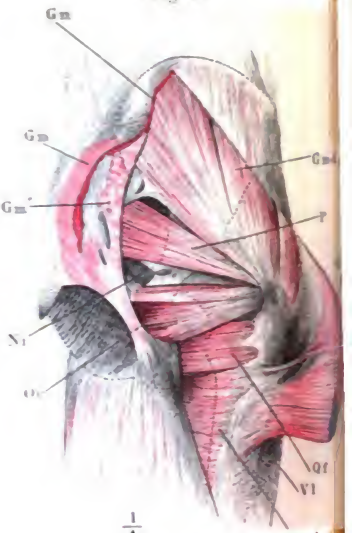

$\frac{1}{4}$

Fig. 3.

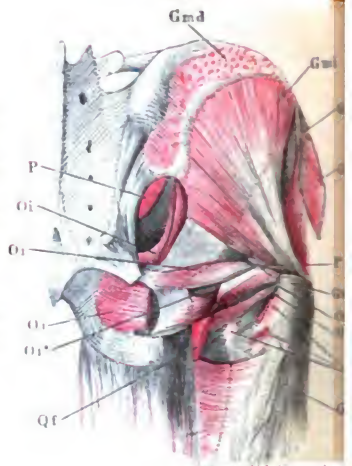

Afmi M. adductor femoris minimus.

Gm M. gluteus maximus, *Gm'* oberflächliche, *Gm''* tiefe Ursprünge.

Gmd M. gluteus medius, *Gmd'* Insertionssehne desselben.

Gmi M. gluteus minimus, *Gmi'* Ursprung desselben von der Spina iliaca ant. sup.

Ni N. ischiadicus.

Oe M. obturator ext.

Oi M. obturator int. innerer Kopf, *Oi** Sehne des innern Kopfes, *Oi'*, *Oi''* desselben äusserer Kopf *(Mm. gemelli)*.

P M. pyriformis.

Qf M. quadrat. femoris.

Vl [illegible] lateralis.

Digitized by Google

Fig. 1. Mediale Fläche des Oberschenkels. M. vastus medialis am Ursprung abgeschnitten und seitwärts zurückgeschlagen.

Fig. 2. Laterale Fläche des Oberschenkels. M. vastus lateralis durch- und theilweise ausgeschnitten, das Insertionsende nach vorn, die oberflächliche Portion nach hinten umgeschlagen, die tiefern Schichten am Ursprung abgetrennt.

Fig. 1.

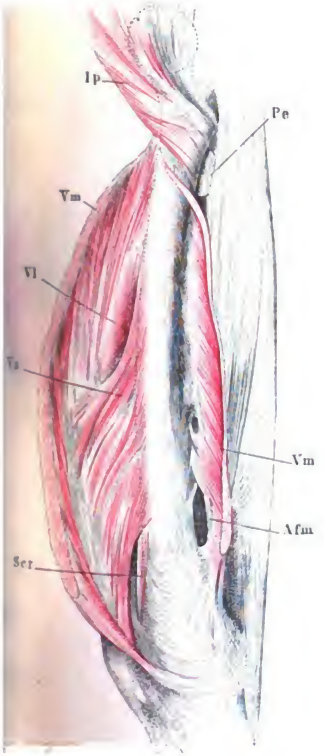

Fig. 2.

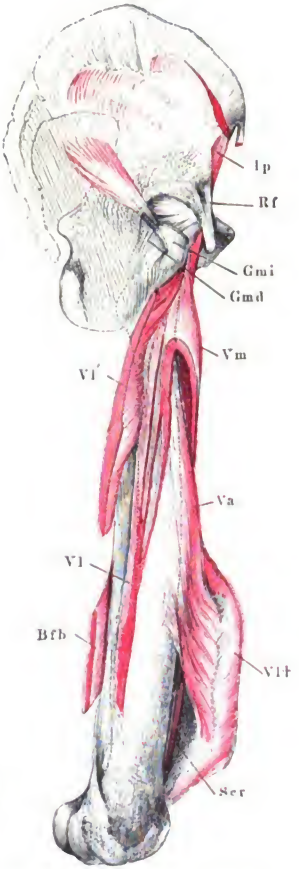

Afm M. adductor femoris magnus.
Bfb M. biceps femoris, kurzer Kopf.
Gmd Insertionssehne des M. gluteus medius.
Gmi Insertionssehne des M. gluteus minimus.
Ip M. iliopsoas.
Pe Insertionssehne des M. pectineus.
Rf Ursprungssehne des M. rectus femoris.
Ser M. subcruralis.
Va M. vastus anterior (*M. cruralis*).
Vl M. vastus lateralis, *Vl'* Oberflächliche Portion, *Vl†* Sehne derselben.
Vm M. vastus medialis.

Digitized by Google

Fig. 1. Muskeln der hintern Fläche des Oberschenkels.

Fig. 2. Hintere Fläche des Oberschenkels. Mm. semitendinosus, semimembranosus und der lange Kopf des M. biceps femoris am Ursprung abgeschnitten. Insertionen der Mm. adductores femoris.

Afm M. adductor femoris magnus.

Afm i M. adductor femoris minimus.

Bfb M. biceps femoris, kurzer Kopf.

Bfl M. biceps femoris, langer Kopf, *Bfl'* unteres Ende desselben.

Gr M. gracilis.

Gm Insertion des M. gluteus magnus.

Oi' M. obturator int., äusserer Kopf *(Mm. gemelli)*.

Qf M. quadratus femoris.

Sar M. sartorius.

Sm M. semimembranosus.

St M. semitendinosus.

Vl' M. vastus lateralis, oberflächlicher Kopf.

* Sehnenbogen, unter welchem die Vasa cruralia auf die Rückseite treten.

Digitized by Google

Fig. 1.

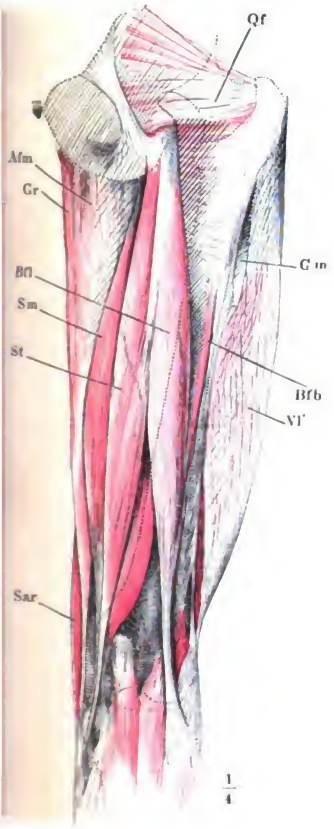

Fig. 2.

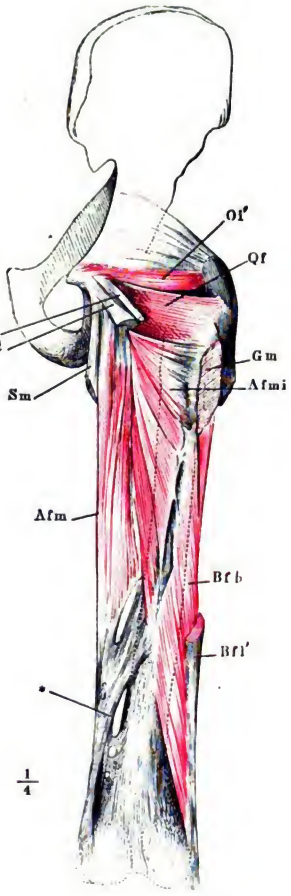

Digitized by Google

Fig. 1. Adductoren des Oberschenkels, von vorn.
Fig. 2. Mediale Fläche des Knies. Insertion der Mm. sartorius, gracilis, semitendinosus und semimembranosus.
Fig. 3. Horizontalschnitt des Oberschenkels über der Mitte.

Afb M. adductor femoris brevis, Ursprung. *Afb*† Insertion.
Afl M. adductor femoris longus. *Afl'* Ursprung. *Afl*† Insertion.
Afm M. adductor femoris magnus.
Afmi M. adductor femoris minimus, Ursprung. *Afmi*† Insertion.
Bfb M. biceps femoris brevis.
Bfl M. biceps femoris longus.
Gmd M. gluteus medius.
Gmi M. gluteus minimus.
Gr M. gracilis, *Gr'* Ursprung desselben.
Ip M. iliopsoas in der Fossa iliaca durchschnitten, *Ip*† Insertionssehne desselben.
Oe M. obturator externus.
Pe M. pectineus, oberflächlicher, *Pe'* tiefer Ursprung, *Pe*† Insertion.
Qf M. quadratus femoris.
Rf M. rectus femoris, *Rf'* Ursprungssehne desselben.
Sar M. sartorius, *Sar'* Ursprungssehne desselben.
Sm M. semimembranosus.
St M. semitendinosus.
Tf M. tensor fasciae, Ursprung.
Va M. vastus anterior (*M. cruralis*).
Vl M. vastus lateralis, *Vl'* dessen oberflächliche Schichte.
Vm M. vastus medialis.
1 Vasa cruralia und N. saphenus major.
2 N. ischiadicus.

Digitized by Google

Fig. 1.

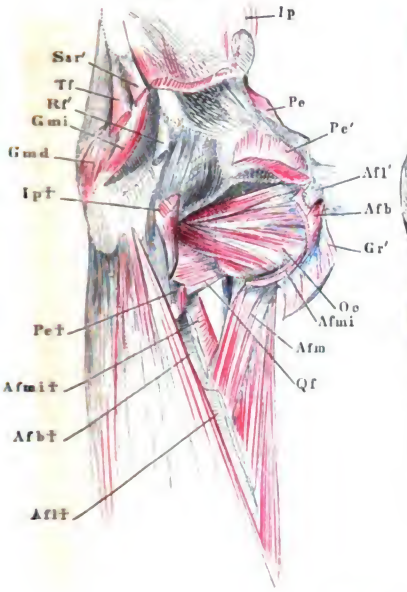

Fig. 2.

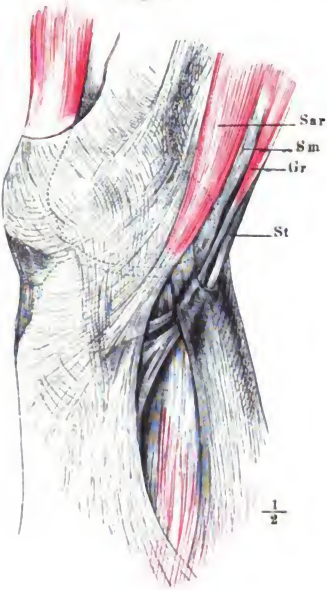

Fig. 3.

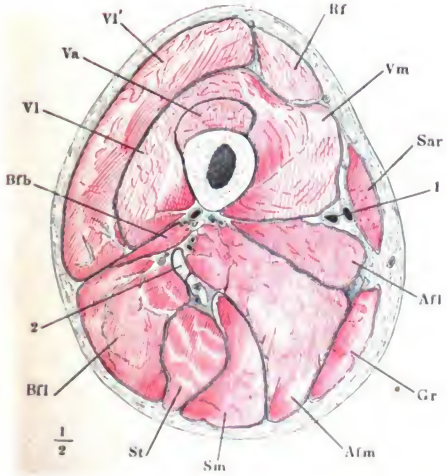

Digitized by Google

Fig. 1. Unterschenkel und Fuss in Plantarflexion von vorn. M. extensor digitor. longus mit dem M. peroneus tertius über dem Lig. cruciatum durchschnitten.

Fig. 2. Wadenmuskeln, oberflächliche Schichte.

Fig. 3. Wadenmuskeln, tiefe Schichte. Die Köpfe der Mm. gastrocnemius und plantaris am Ursprung abgeschnitten.

Bf M. biceps femoris, Insertionssehne.
Bfb M. biceps femoris, kurzer Kopf, Ursprung.
cr Lig. cruciatum.
Edb M. extensor digit. (pedis) brevis.
Edl M. extensor digit. (pedis) longus.
Ehb M. extensor hallucis brevis.
Ehl M. extensor hallucis longus.
FF Beugemuskeln des Fusses.
Gal M. gastrocnemius, lateraler Kopf.
Gam M. gastrocnemius, medialer Kopf.
Oq M. opponens digiti quinti.
PP Mm. peronei.
Peb M. peroneus brevis, *Peb'* Sehne desselben zur fünften Zehe.
Pel M. peroneus longus.
Pet M. peroneus tertius, *Pet†* Insertionssehne desselben.
Pla M. plantaris.
Po M. popliteus.
S M. soleus.
Sm M. semimembranosus, Insertionssehne.
TA Achillessehne.
Ta M. tibialis ant.

Digitized by Google

Fig. 1.

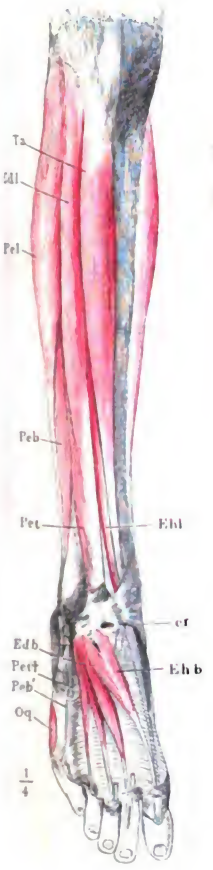

Fig. 2.

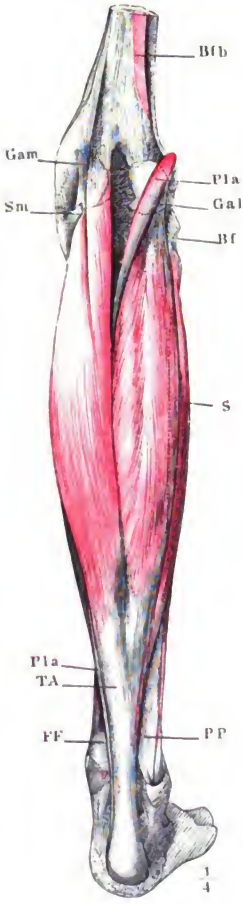

Fig. 3.

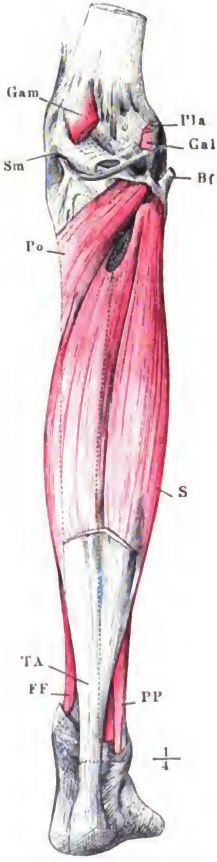

Digitized by Google

Fig. 1. Unterschenkel und Fuss, laterale Fläche. Der laterale Kopf des M. gastrocnemius und der M. plantaris am Ursprung abgeschnitten. M. peroneus longus am Ursprung des vordern Kopfes und an der Insertionssehne durchschnitten und nach hinten umgelegt. Die Muskeln der Vorderfläche in den Sehnen durchschnitten und hervorgezogen.

Fig. 2. Unterschenkel und Fuss, mediale Fläche, der Fuss mit dem medialen Rande aufwärts gebogen. M. soleus am medialen Kopf und an der Achillessehne abgeschnitten und rückwärts umgelegt.

Fig. 3. Horizontalschnitt des Unterschenkels oberhalb der Mitte.

Abh M. abductor hallucis.
Abq M. abductor digit. quinti.
Edl M. extensor digit. (pedis) longus.
Ehl M. extensor hallucis long.
Fdb M. flexor digit. (pedis) brevis.
Fdl M. flexor digit. (pedis) longus, *Fdl'* untere Anheftung des über den M. tibialis post. herabziehenden Sehnenbogens.
Fhl M. flexor hallucis longus.
G M. gastrocnemius.
Gal M. gastrocnemius, lateraler Kopf.
l Laterale Ursprungssehne des M. soleus.
m Mediale Ursprungssehne des M. soleus.
Oq M. opponens digiti quinti.
Peb M. peroneus brevis, *Peb'* Sehne desselben zur fünften Zehe.
Pel M. peroneus longus, *Pel†* Insertionssehne desselben.
Pet M. peroneus tertius, *Pet†* Insertionssehne desselben.
Pla M. plantaris.
Rpi Retinaculum peroneorum inf.
Rps Retinaculum peroneorum sup.
S M. soleus, *S'* dessen lateraler Kopf.
TA Achillessehne.
Ta M. tibialis anticus.
Tp M. tibialis posticus.
* Vorderer Sehnenstreif des M. soleus.
** Sehnenbogen desselben zwischen dem lateralen und medialen Ursprung.
1 Vasa tibialia ant.
2 Vasa tibialia post.
3 Ligam. intermusculare fibulare.

Digitized by Google

Fig. 1.

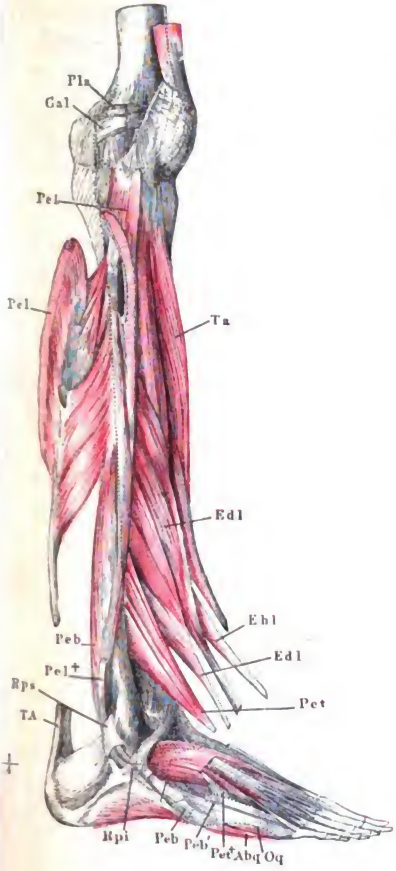

Fig. 3.

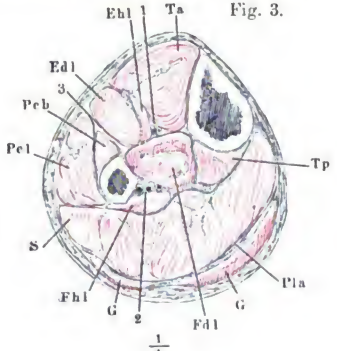

Fig. 2.

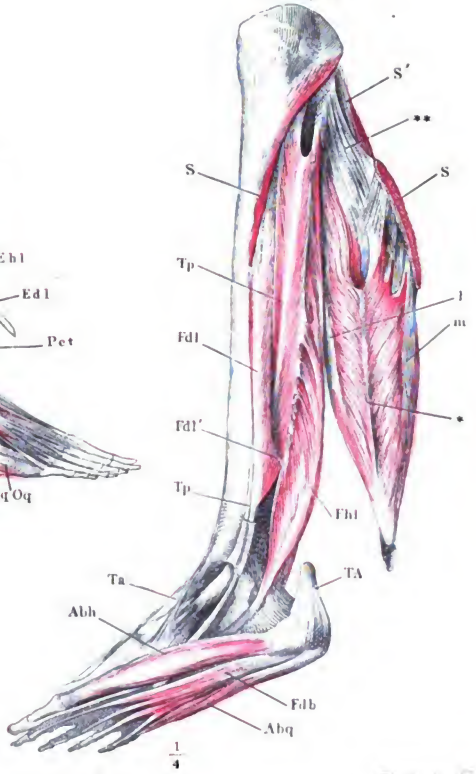

Digitized by Google

Fig. 1. Muskeln der Fusssohle, oberflächliche Schichte. Die Plantarfascie längs dem Ursprung des M. flexor digit. brevis abgeschnitten. Sehne des M. abductor hallucis durchschnitten, der Muskelbauch gegen den Fussrand umgelegt.

Fig. 2. Muskeln der Fusssohle, tiefere Schichte. M. flexor digit. br. vom Ursprung bis zu den Basen der Zehen ausgeschnitten. M. abductor hallucis bis auf die Insertionssehne entfernt. M. abductor dig. quinti am Ursprung abgetrennt und nach aussen umgelegt. Von der Sehne des M. flexor digit. long. ist ein Stück ausgeschnitten, welches die Theilungsstelle der Sehne des M. flexor hallucis long. bedeckte.

Fig. 3. Tiefste Schichte der Fusssohlenmuskeln. Mm. flexor digit. br. und abductor digiti quinti am Ursprung abgeschnitten und entfernt; die Sehne des M. flexor digit. long. und der plantare Kopf dieses Muskels am Ursprung abgeschnitten.

Abh M. abductor hallucis, *Abh'* Sehne desselben.

Abq M. abductor digiti quinti, *Abq'* Insertion seiner Fascie an die Tuberosität des fünften Mittelfussknochens, *Abq''* an die Basis der Grundphalange der fünften Zehe.

Adh M. adductor hallucis, *Adh'* dessen querer Kopf.

ccp Lig. calcaneo-cuboid. plantare.

F Plantarfascie.

Fdb M. flexor digit. brevis.

Fdl Sehne des M. flexor digit. long.

Fdpl Plantarer Kopf des M. flexor dig. long. (*Caro quadrata Sylvii*), *Fdpl'* Zipfel desselben vom Lig. laciniatum.

Fhb M. flexor hallucis brevis, medialer Bauch, *Fhb'* lateraler Bauch.

Fhl Sehne des M. flexor hallucis long.

Fq M. flexor br. digiti quinti.

Id M. interosseus dorsalis.

Ip M. interosseus plantaris.

L M. lumbricalis.

Oq M. opponens digiti quinti.

Pel Sehne des M. peroneus long.

Tp Sehne des M. tibialis posticus.

* Reste der Anheftung der Plantarfascie an die Bänder des Gross- und Kleinzehenrandes.

** Insertion der Plantarfascie an die Tuberosität des fünften Mittelfussknochens.

Digitized by Google

Fig. 1.

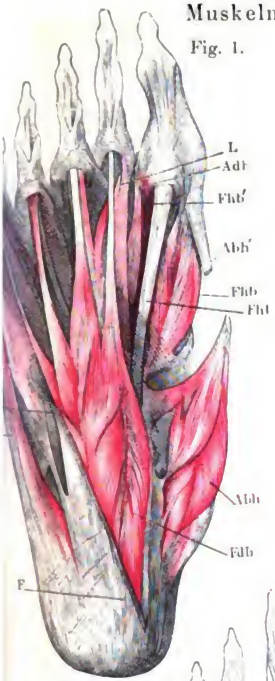

Fig. 2.

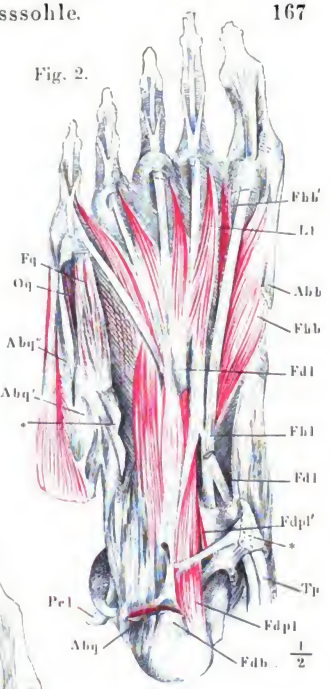

Fig. 3.

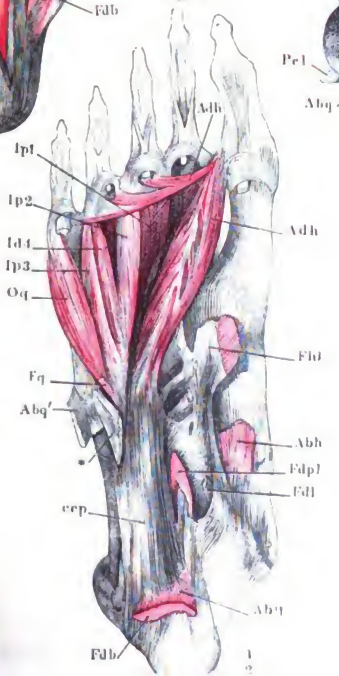

Digitized by Google

Fig. 1. Gegend des Leisten- und äussern Schenkelrings: von der vordern Wand des letztern ist die obere Hälfte abgetragen; die verschiedenen Arten der Fortsetzung der Incisura falciformis nach oben durch Hülfslinien angedeutet.

Fig. 2. Fascie der vordern Fläche des Schenkels. Leisten- und äusserer Schenkelring.

Fig. 3. Fascie der hintern Fläche des Oberschenkels.

Ac	Schenkelbogen (*Lig. Poupartii*).
Afl	M. adductor femoris long.
Ci	Unterer Schenkel des Leistenrings.
Cs	Oberer Schenkel des Leistenrings.
G	Ligam. Gimbernati.
If	Incisura falciformis. *If'* oberes Horn derselben, *If''* unteres Horn derselben.
ili	Ligam. inguinale internum laterale.
Ip	M. iliopsoas.
Pe	M. pectineus.
Sar	M. sartorius.
t	Fascia transversalis.
Tf	M. tensor fasciae.
1	A. cruralis.
2	V. cruralis.
3	Vasa epigastrica, ihr Verlauf an der Innenfläche der Bauchwand mit einer punktirten Linie bezeichnet.
4	A. circumflexa ilium.
5	Samenstrang.
6	Punktirte Linie, die Stelle andeutend, an welcher auf der innern Fläche der Bauchwand die Plica semilunaris fasciae transv. liegt.
*	Spina iliaca ant. sup.
**	Austrittsstelle des N. cutaneus ant.
***	Vordere Wand des Schenkelkanals.

Digitized by Google

Fig. 1.

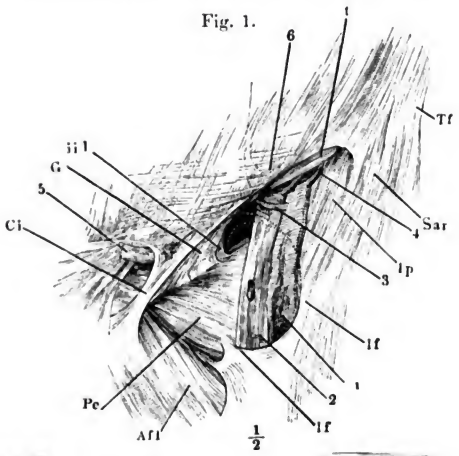

Fig. 2.

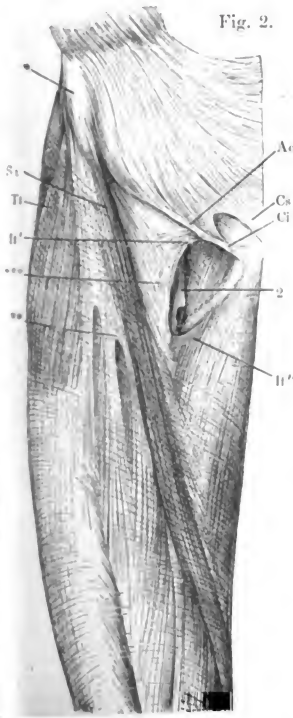

Fig. 3.

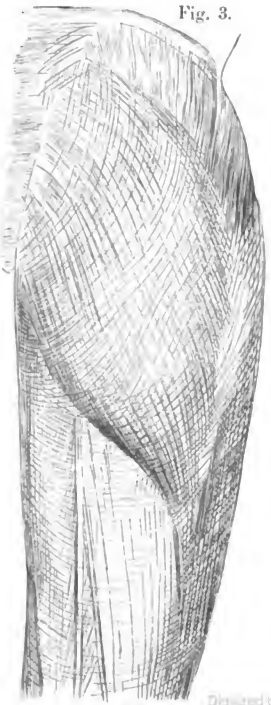

Digitized by Google

Tafel XCVIII.

Fig. 1. Fascie des Unterschenkels. Vorderseite. * Mediale Fläche der Tibia. ** Fasern der Oberschenkelfascie, welche sich an die Tuberosität der Tibia befestigen. *** Ausstrahlung der Sehnen der Mm. sartorius, gracilis und semitendinosus.

Fig. 2. Fascie des Unterschenkels. Rückseite. * Eintrittsstelle der V. saphena parva.

Fig. 3. Ursprung des Lig. cruciatum am internen Kondyl.

Digitized by Google

Fig. 1.

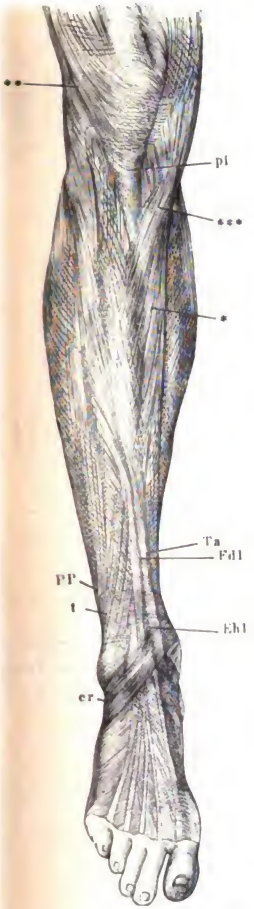

Fig. 2.

Fig. 3.

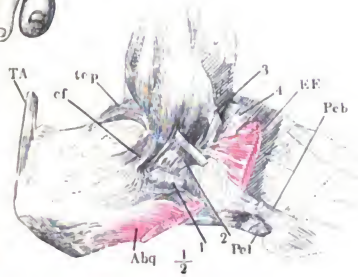

Digitized by Google

Fig. 1. Fascie des Unterschenkels, Vorderseite. * Mediale Fläche der Tibia. ** Fasern der Oberschenkelfascie, welche sich an die Tuberosität der Tibia befestigen. *** Ausstrahlung der Sehnen der Mm. sartorius, gracilis und semitendinosus.

Fig. 2. Fascie des Unterschenkels, Rückseite. * Eintrittsstelle der V. saphena parva.

Fig. 3. Ursprung des Lig. cruciatum am lateralen Knöchel.

Abq	Ursprung des M. abductor dig. quinti.
cf	Lig. calcaneo-fibulare.
cr	Lig. crucintum.
Edl	M. extensor digit. (pedis) longus.
EE	Kurze Streckmuskeln der Zehen.
Ehl	M. extensor hallucis longus.
Peb	Sehne des M. peroneus brevis.
Pel	Sehne des M. peroneus longus.
pi	Lig. patellare inf.
PP	Peronealmuskeln.
t	Lig. transversum.
TA	Achillessehne.
Ta	M. tibialis ant.
tcp	Lig. talo-calcaneum posticum.
1 u. 2	Retinaculum peroneorum inf., beide Fächer geöffnet.
3	Oberflächliche Wurzel des Lig. cruciatum.
4	Tiefe Wurzel desselben.

Digitized by Google

Fig. 1.

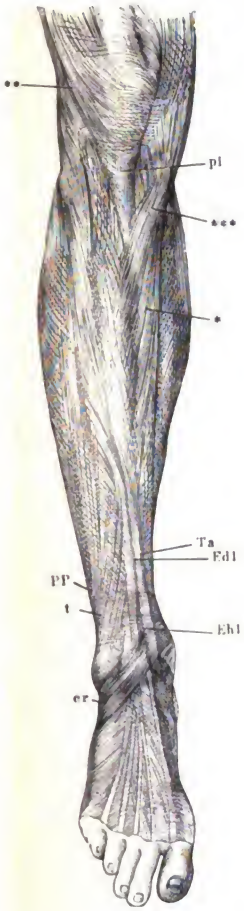

Fig. 2.



Fig. 3.

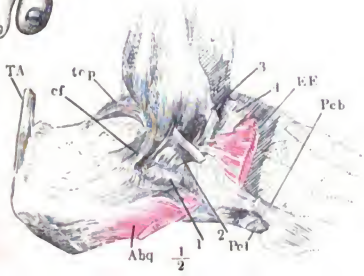

Digitized by Google

Schematische Darstellung der Mm. interossei der Hand und des Fusses.

Fig. 1. Schema der Mm. interossei der Hand, Rückenfläche.
Fig. 2. Schema der Mm. interossei des Fusses, Rückenfläche.

Fig. 1.

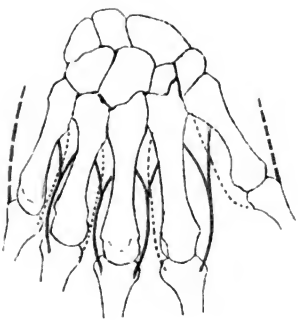

Fig. 2.

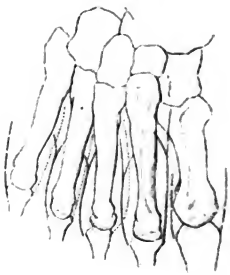

Die Mm. interossei dorsales sind mit einfachen, die Mm. interossei volares mit punktirten, die eigenthümlichen Mm. adductores und abductores des Daumens und fünften Fingers (der grossen und fünften Zehe) mit gestrichelten Linien bezeichnet.

Digitized by Google

ANATOMISCHER

HAND-ATLAS

ZUM

GEBRAUCH IM SECIRSAAL

VON

Dr. J. HENLE,
PROFESSOR IN GÖTTINGEN.

VIERTES HEFT:

GEFÄSSE.

BRAUNSCHWEIG,
DRUCK UND VERLAG VON FRIEDRICH VIEWEG UND SOHN.
1874.

Digitized by Google

Die Herausgabe einer Uebersetzung in französischer und englischer Sprache, sowie in anderen modernen Sprachen wird vorbehalten.

Digitized by Google

IV.

ANGIOLOGISCHER THEIL.

Digitized by Google

Fig. 1. Herz mit injicirten Höhlen und Gefässstämmen, die venöse Abtheilung schwarz, die arterielle roth, vordere Fläche.

Fig. 2. Dasselbe, hintere Fläche.

Aa	Aorta adscendens.
aA	Arcus Aortae.
Ab	A. anonyma brachiocephal.
Ad	Aorta descendens.
Ade	V. anonyma brachiocephal. dextra.
Adx	Auricula dextra.
As	Auricula sin.
Asi	V. anonyma brachiocephal. sin.
Atd	Atrium dextr.
Ats	Atrium sin.
az	V. azygos.
ci	V. cava inf.
crd	A. coronaria cord. dextra.
crs	A. coronaria cord. sin.
Cs	A. carotis sin.
cs	V. cava sup.
La	Lig. arterios.
P	A. pulmonalis, Stamm.
Pd	A. pulmon. dextra.
pd	V. pulmon. dextra.
Ps	A. pulmon. sin.
ps	V. pulmon. sin.
Ssi	A. subclavia sin.
Vc	V. coronaria cordis.
Vd	Ventriculus dexter.
Vs	Ventriculus sin.

Digitized by Google

Fig. 1.

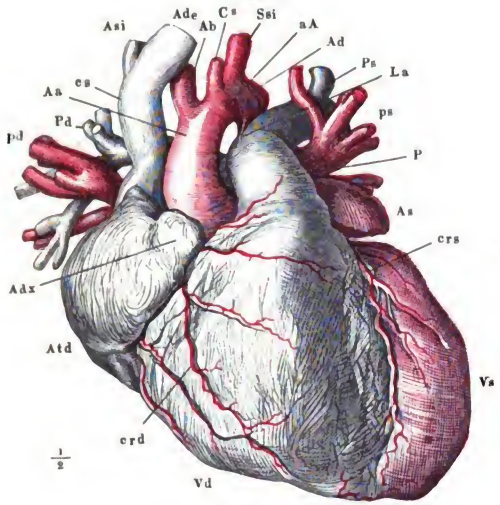

Fig. 2.

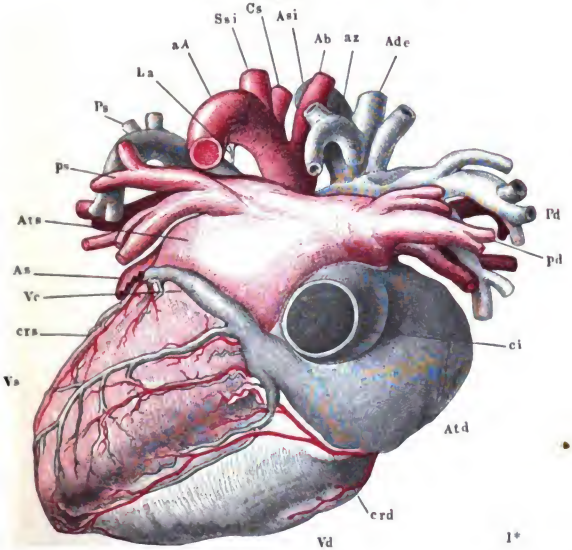

Digitized by Google

Fig. 1. Frontalschnitt des Herzens. * Durchschnitt der Vasa coronaria.

Fig. 2. Sagittalschnitt des Herzens durch die Axe des Conus arteriosus. Linke Hälfte. * Obere Wand des rechten Ventrikels zwischen der venösen und arteriellen Mündung.

A	Aorta (schräg durchschnitten).
Ats	Atrium sin.
Co	Con. arterios.
ci	V. cava inf.
Fo	Fossa ovalis.
Mp	Musc. papillaris.
Mpl	M. papillaris lateralis } des linken
Mpm	M. papillaris medial. } Ventr.
P	A. pulmonalis, Wurzel.
S'	Septum atriorum.
S''	Septum ventriculorum.
VE	Valvula Eustachii.
Vmp	Valvula mitralis, hinterer Lappen.
VT	Valvula Thebesii.
Vsp	Valvula semilun. pulmonalis.
Vtm	Valvula tricuspidal. Medialer Lappen.
Vtp	Valvula tricuspidal. Hinterer Lappen.

Digitized by Google

Fig. 1.

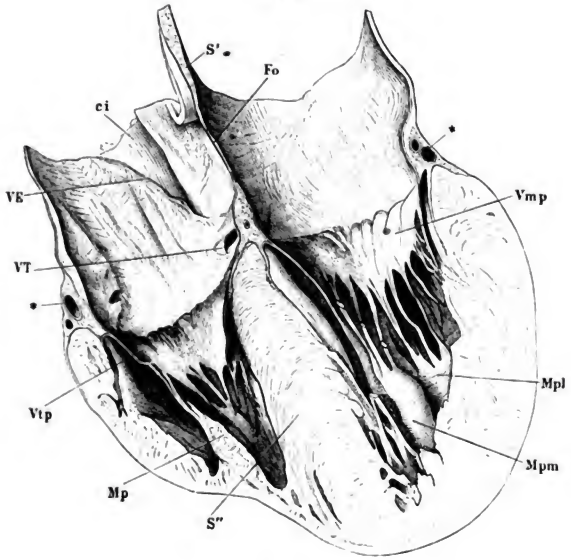

Fig. 2.

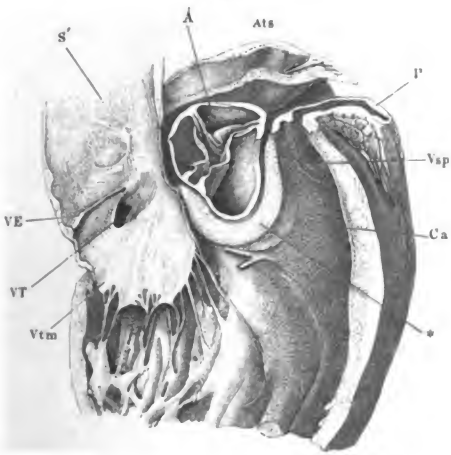

Digitized by Google

Fig. 1. Herz von oben, die Arterien über den Sinus, die Atrien oberhalb der Horizontalfurche abgeschnitten.

Fig. 2. Herz von oben, die Arterien an der Wurzel, die Atrien dicht über der Horizontalfurche abgeschnitten, der linke Ventrikel durch einen Verticalschnitt gespalten, um die Atrioventricularklappe auszubreiten.

A	Aorta.
Atd	Atrium dext.
Ats	Atrium sin.
Ca	Con. arterios.
crd	A. coronaria dextra.
crs	A. coronaria sin.
Nvd	Nodus valv. atrioventric. dexter.
Nvs	Nodus valv. atrioventric. sin.
P	A. pulmonalis.
Sc	Sinus coronarius, geöffnet.
Vd	Ventric. dexter.
Vma	Valvula mitr. Vorderer Lappen.
Vmp	Valvula mitr. Hinterer Lappen.
Vs	Ventric. sin.
Vsp	Valvula semilun. pulmon.
VT	Valvula Thebesii.
Vta	Valvula tricuspid. Vorderer Lappen.
Vtm	Valvula tricuspid. Medialer Lappen.
Vtp	Valvula tricuspid. Hinterer Lappen.
1	Filum coron. sin.
2	Filum coron. dextr.
3	Linker Ast des Fil. coron. medium.
4	Rechter Ast des Fil. coron. medium.

Digitized by Google

Fig. 1.

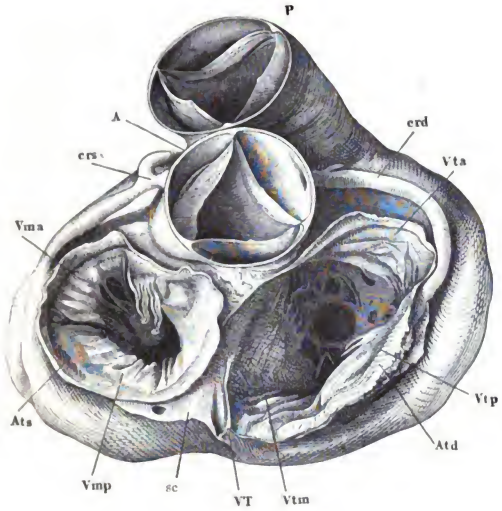

Fig 2.

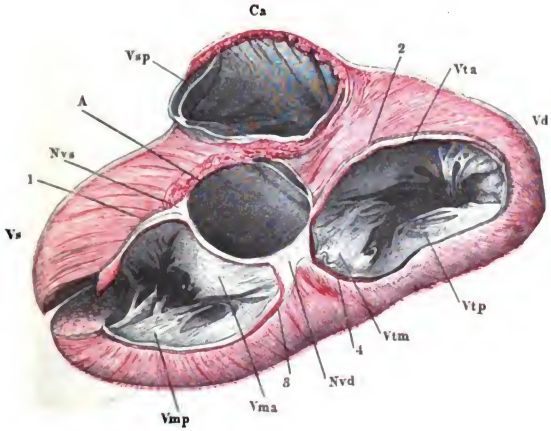

Digitized by Google

Fig. 1. Verticalschnitt der Aorta und des aus der Wand derselben sich fortsetzenden vorderen Lappens der Valv. mitralis. Rechte Schnitthälfte. * Bindegewebige Platte der Valv. mitralis. 1 schräge, 2 quere Muskelschichten der Wand des linken Atrium.

Fig. 2. Horizontalschnitt eines Kinderherzens unterhalb der Horizontalfurche. Untere Hälfte. * Durchschnittener Muskelbalken. ** A. coron. dextra, der Länge nach angeschnitten. † Querschnitt der A. coronaria sin. †† Hintere Longitudinalfurche.

Fig. 3. Scheidewand eines (in Alkohol) gehärteten Fötalherzens, von der rechten Seite. * Einmündung des Sin. coronarius.

Fig. 4. Horizontalschnitt durch die Atrien eines gehärteten Fötalherzens, unteres Stück, von oben gesehen. 1 Rechte, 2 Linke Atrioventricularöffnung. 3 Eingang in die rechte Auricula.

A	Aorta.
Adx	Auricula dextra.
As	Auricula sin.
ci	V. cava inf.
crd	Eingang der A. coronaria dextra.
Nv	Nodus valvulae atrioventricularis.
P	A. pulmonalis.
S^1	Eigentliches Septum atriorum.
S^2	Valvula foram. ovalis.
VE	Valvula Eustachii.
Vmv	Valvula mitr. Vorderer Lappen.
Vmp	Valvula mitr. Hinterer Lappen.
Vsa	Valvula seminularis aort.
Vt	Valvula tricuspidalis.
Vta	Valvula tricuspidal. Vorderer Lappen.
Vtm	Valvula tricuspidal. Medialer Lappen.
Vtp	Valvula tricuspidal. Hinterer Lappen.

Digitized by Google

Fig. 1.

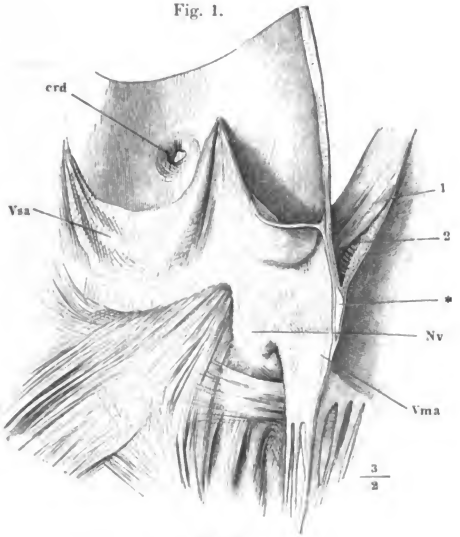

Fig. 2.

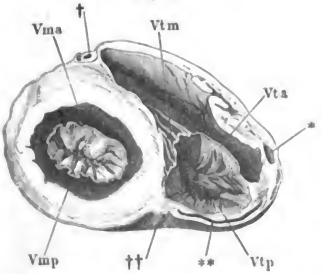

Fig. 3.

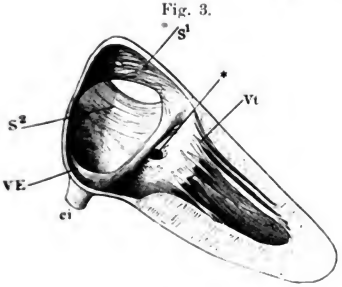

Fig. 4.

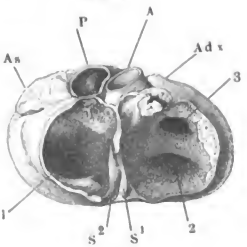

Digitized by Google

Fig. 1. Transparente Ansicht der Pars membranacea septi ventriculorum, vom geöffneten rechten Herzen aus. 1 rechter, 2 hinterer Sinus der Aorta. 3 am Ursprung abgeschnittene A. coronaria dextra. 4 Mündung des Sinus coronarius. 5 A. coronaria. 6 Valvula tricuspidalis, am rechten Ende dicht an der Basis abgeschnitten, um den Theil der durchsichtigen Stelle des Septum, der in den rechten Ventrikel schaut, zu zeigen.

Fig. 2. Verticalschnitt durch die Pars membranacea septi ventriculorum, hintere Hälfte. 1 Durchschnitt der Aortenwand. 2 Durchschnitt der Wand des rechten Atrium. 3 Septum der Ventrikel. 4 Hintere Valv. semilunaris aortica. 5 Linke Atrioventricularklappe, vorderer Lappen. 6 Scheidewandlappen der rechten Atrioventricularklappe. 7 Medialer Papillarmuskel. 8 Mündung des Sinus coronarius.

A Aorta.
Atd Atrium dextr.
P A. pulmonalis.
Vd Ventric. dexter.
Vs Ventric. sin.

Digitized by Google

Fig. 1.

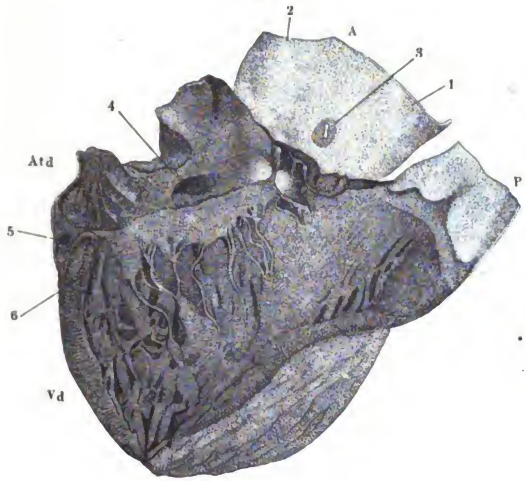

Fig. 2.

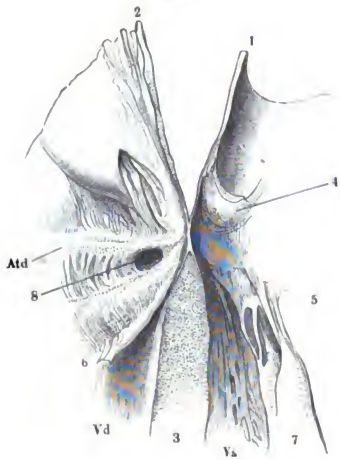

Digitized by Google

Fig. 1. Sagittalschnitt durch das rechte Atrium und die in dasselbe mündenden Gefässe eines im aufgeblasenen Zustande erhärteten Herzens; linke Schnitthälfte. * Quer abgeschnittene Auricula. † Tuberculum atrii dextri (*Loweri*).

Fig. 2. Rechtes Atrium, mit zurückgeschlagener äusserer Wand. * Mündung einer kleinen Herzvene.

Fig. 3. Atrien, von hinten, das linke durch Entfernung der hinteren Wand geöffnet. * (Unbeständiger) klappenförmiger Vorsprung zwischen den Einmündungen der Vv. pulmon. sin. und der Auricula. ** Wulst an der linken Seite der Vv. pulmon. dextrae.

A Aorta.
As Auricula sin.
ci V. cava inf.
crd A. coronaria dextra.
cs V. cava sup.
Fo Fossa ovalis.
Lfo Limbus fossae ovalis.
P A. pulmonalis.
pd V. pulmon. dextr.
ps V. pulmon. sin.
Sc Sinus coronarius.
Vc V. coronaria.
VE Valvula Eustachii.
Vf V. foraminis ovalis.
VT V. Thebesii.
Vt V. tricuspidalis.

Digitized by Google

Fig. 1.

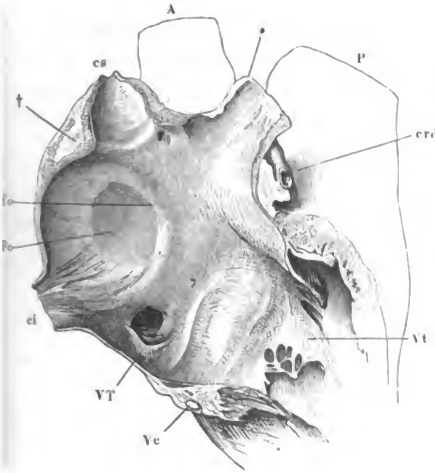

Fig. 2.

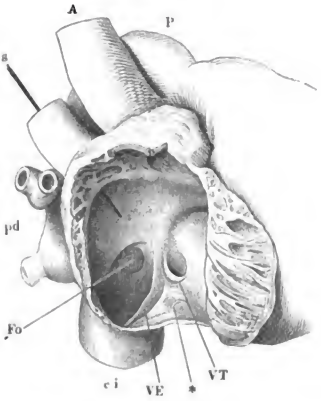

Fig. 3.

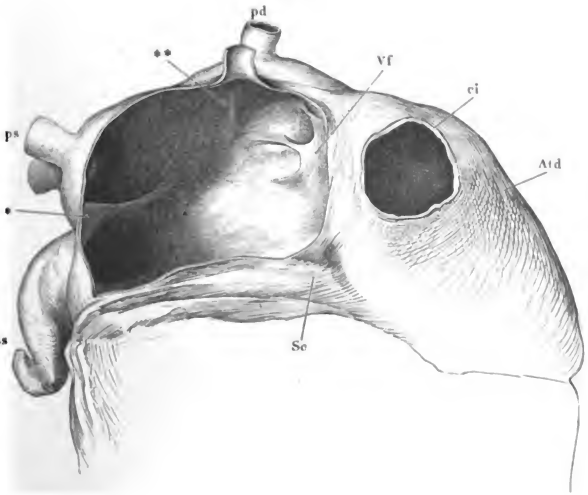

Digitized by Google

Fig. 1. Rechter Ventrikel und A. pulmonalis, durch Ausschneiden eines Theils der Seitenwand geöffnet, von der rechten Seite gesehen. *,* Aus dem Septum der Ventrikel entspringende Papillarmuskeln und Chorden. ** Ueberzähliger Papillarmuskel am vorderen Zipfel der Valv. tricuspid.

Fig. 2. Linker Ventrikel und Aorta, durch einen Verticalschnitt der vorderen Wand geöffnet und ausgebreitet. *Septum der Ventrikel.

Fig. 3. Ausgespannte Semilunarklappen der Aorta, vom Ventrikel aus gesehen. * Septum der Ventrikel.

A	Aorta.
crd	A. coronaria cord. dextra.
crs	A. coronaria cord. sin.
Mpl	Musc. papillaris lateralis.
Mpla	Musc. papillaris ant.
Mplp	Musc. papillaris post.
Mpm	Musc. papillaris medialis.
P	A. pulmonalis.
Sd	Sinus dext. der Aorta.
Sp	Sinus post. der Aorta.
Ss	Sinus sin. der Aorta.
Vta	Valvula tricuspid. Vorderer Lappen.
Vtm	Valvula tricuspid. Medialer Lappen.
Vtp	Valvula tricuspid. Hinterer Lappen.

Digitized by Google

Fig. 1.

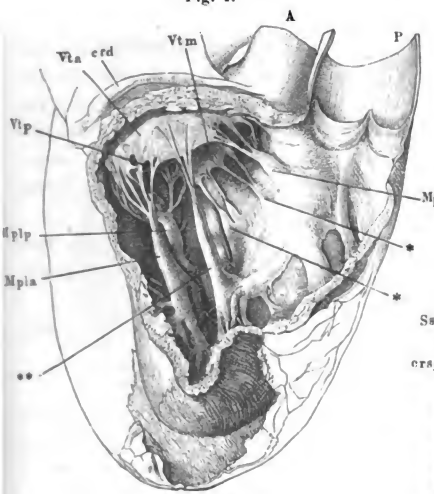

Fig. 3.

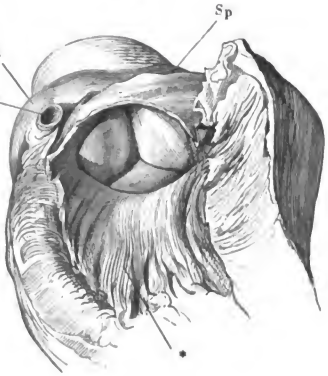

Fig. 2.

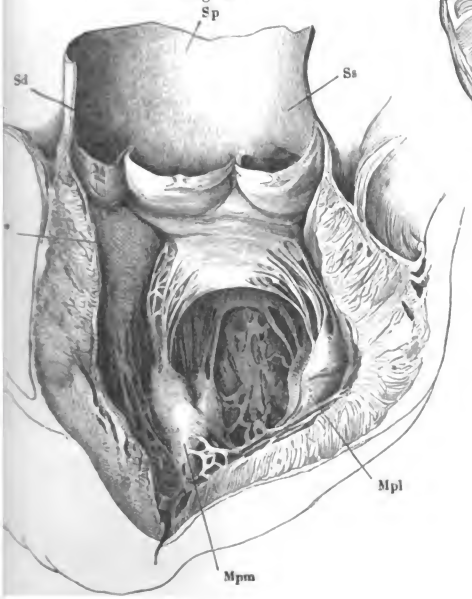

Digitized by Google

Fig. 1. Muskulatur des linken Atrium, nach Entfernung des Endocardium von innen gesehen. Das Atrium ist durch einen Verticalschnitt der äusseren Wand, der zwischen beiden linken Lungenvenen durchgeht und sich in den Ventrikel fortsetzt, geöffnet und ausgebreitet. * Hintere Wand der Aortenwurzel. 1, 2 Faserursprünge vom linken und rechten Knoten der Atrioventricularklappen. 3 Zipfel der Valv. foram. ovalis. 4 Netzförmige Muskelbündel.

Fig. 2. Faserung der Oberfläche der Herzventrikel, nach Entfernung des Pericardialüberzugs, vom Neugebornen, von vorn. * Aeussere longitudinale Schichte.

Fig. 3. Dieselbe, von hinten. *, ** Aeussere longitudinale Muskelschichte, 1 Septum. 2 Linke, 3 rechte Atrioventricularöffnung.

Fig. 4. Dieselbe, von unten, das Herz auf der hinteren Fläche liegend.

Fig. 5. Senkrechter Dickendurchschnitt der äusseren Wand des linken Ventrikels, um die blättrige Anordnung der Muskulatur zu zeigen. † Aeussere, †† Innere longitudinale Fasern. ** Oberflächliche, zwischen die Lamellen eingeschobene prismatische Faserzüge.

A Aorta.
As Auricula sin.
P A. pulmonalis.
pd V. pulmonalis dextra.
ps V. pulmonalis sin.
Sc Sinus coronarius.
Vma Valv. mitralis, vorderer Lappen.

Digitized by Google

Fig. 1.

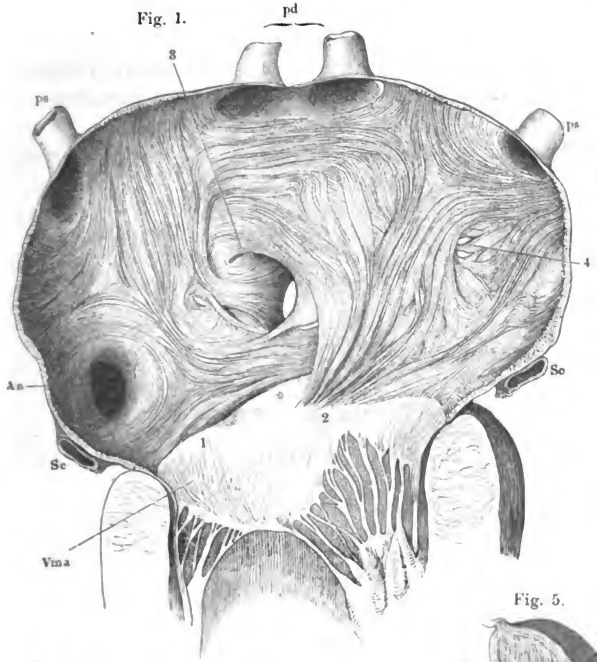

Fig. 2.

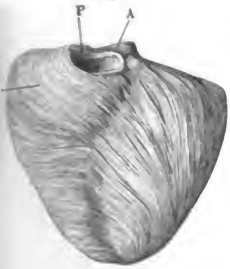

Fig. 3.

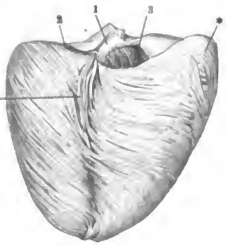

Fig. 4.



Fig. 5.

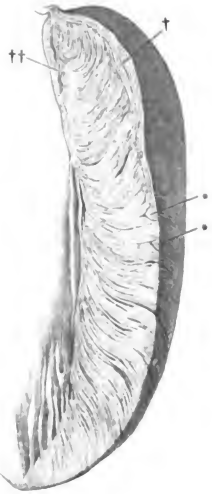

Digitized by Google

Fig. 1. Herz von der rechten Seite, das fibröse Pericardium (†, †) ringsum dicht an der Uebergangsstelle in das viscerale Blatt abgeschnitten. * Obere Wand des Sinus transv. pericardii.

Fig. 2. Herz des Neugebornen mit den grossen Gefässstämmen von vorn. 1 Trachea. 2 Linke, 3 rechte Lunge.

A	Aorta.
aA	Arcus aortae.
Ab	A. anonyma brachiocephal.
Ad	Aorta descendens.
Adx	Auricula dextra.
As	Auricula sin.
Cs	Carotis sin.
ci	V. cava inf.
cs	V. cava sup.
Da	Ductus arterios.
P	A. pulmonalis.
Pd	A. pulmonalis, rechter Ast.
pd	V. pulmonalis dextra.
Ps	A. pulmonalis, linker Ast.
Ssi	A. subclavia sin.
Stp	Sinus transv. pericardii.
Vd	Ventriculus dexter.
Vs	Ventriculus sin.

Digitized by Google

Fig. 1.

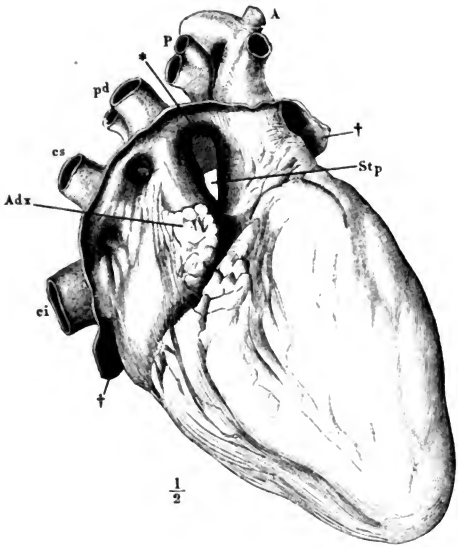

Fig. 2.

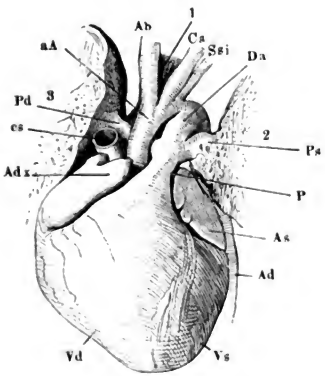

Digitized by Google

Schema der Körperarterien. Die an der Rückseite der Glieder verlaufenden Stämme durch hellere Färbung ausgezeichnet.

Aa	Aorta adscend.
a A	Arcus aortae.
Aab	Aorta abdominalis.
Ab	A. anonyma brachiocephal.
Ai	A. anonyma iliaca.
At	Aorta thoracica.
Ax	A. axillaris.
B	A. brachialis.
C	A. cruralis.
Cd	A. carotis dextra.
crd	A. coronaria cord. dextra.
crs	A. coronaria cord. sin.
Cs	A. carotis sin.
H	A. hypogastrica.
I	A. iliaca.
ico	A. interossea comm.
Pe	A. peronea.
Po	A. poplitea.
R	A. radialis.
Sd	A. subclavia dextra.
sm	A. sacralis media.
Ssi	A. subclavia sin.
Ta	A. tibialis ant.
Tp	A. tibialis post.
U	A. ulnaris.

Digitized by Google

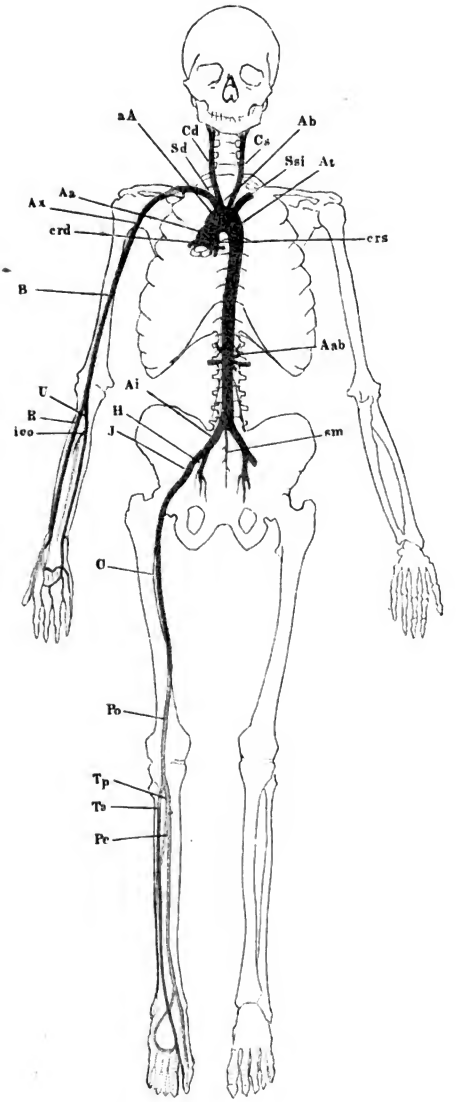

Digitized by Google

Fig. 1. Herz, vordere Fläche. Die Aorta adscendens und A. pulmonalis dicht über dem Ursprung, die V. cava sup. an der Einmündung abgeschnitten.

Fig. 2. Herz, hintere Fläche. Die V. cava inf. dicht an der Einmündung abgeschnitten.

Aa	Aorta adscend.
Adx	Auricula dextra.
As	Auricula sin.
crd	A. coronaria cordis dextra.
crs	A. coronaria cordis sin. crs^{b}, *crs'*, horizontaler und verticaler Zweig derselben.
ci	V. cava inf.
cs	V. sava sup.
P	Art. pulmon.
Vc	V. coronaria magna.
Vc'	V. cordis media.
*	Zweig der A. coron. zum Atrium.
**	Aestchen zur Furche zwischen der vorderen Wand der Atrien und der hinteren Wand der Aortenwurzel.
***	Zweig zum Con. arterios.
†	Zweig des Randes des Ventrikels.
††	Zweig der hinteren Verticalfurche.

Digitized by Google

Fig. 1.

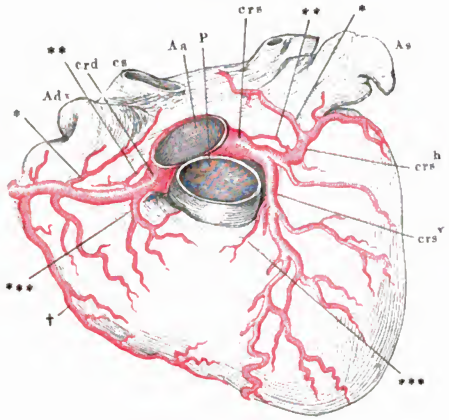

Fig. 2.

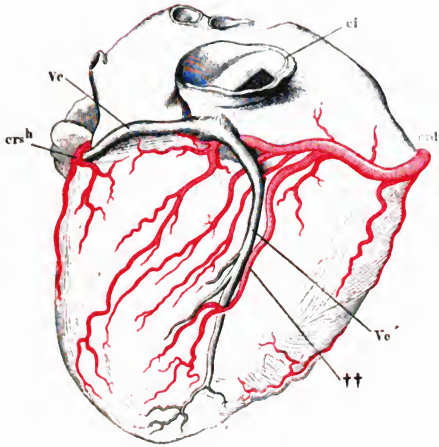

Digitized by Google

a	A. angularis.
ap	A. auricul. post.
Ce	A. carotis ext.
ct	A. cricothyreoidea.
dl	A. dorsalis linguae.
f	A. frontalis (Ast d. A. ophthalm.).
hy	A. hyoidea.
l	A. lingualis.
la	A. lacrymalis (Ast d. A. ophthalm.).
lbi	A. labialis inf.
lbs	A. labialis sup.
ls	A. laryngea sup.
me	A. maxill. ext.
mi	A. maxill. int.
n	A. nasalis (Ast d. A. ophthalm.).
oc	A. occipitalis.
paa	A. palatina adscend.
pha	A. pharyngea adscend.
s	A. sublingualis.
sc	A. sternocleidomastoidea. *sc'* R. sternocleidomast. der A. occipitalis.
smt	A. submentalis.
sn	A. septi narium.
so	A. supraorbitalis (Ast d. A. ophthalm.).
st	A. stylomastoidea.
tf	A. transv. facici.
tm	A. temporalis media.
tps	A. temporalis superfic.
tsu	A. thyreoidea sup.
z	A. zygomatico-orbitalis.
*	R. parotideus.
1	Gland. thyreoidea.
2	Gland. submaxillaris.

Digitized by Google

Digitized by Google

Fig. 1. Verästelung der A. carotis ext. von vorn, um die medianen Anastomosen zu zeigen. 1 Zunge. 2 M. genioglossus. 3 M. hyoglossus. 4 Winkel des Unterkiefers. 5 Zungenbein. 6 Lig. hyothyreoid. medium. 7 Cart. thyreoidea. 8 Lig. cricothyreoid. 9 Gland. thyreoid.

Fig. 2. A. maxillaris int. Profilansicht des Schädels, von welchem der Jochbogen nebst der lateralen Wand der Orbita und ein Theil des Unterkieferastes entfernt sind. 1 M. temporalis, an der Insertion abgeschnitten. 2 M. pterygoid. ext. ebenso. 3 M. pterygoid. int.

---

a	A. angularis.
ai	A. alveolaris inf.
ap	A. auric. post.
apr	A. auric. prof.
asa	A. alveolaris sup. ant.
asp	A. alveolaris sup. post.
b	A. buccinatoria.
Cc	A. carotis comm.
Ce	A. carotis ext.
Ci	A. carotis int. (am Ursprung abgeschnitten).
ct	A. cricothyreoid.
hy	A. hyoid.
io	A. infraorbitalis.
l	A. lingualis.
lbi	A. labialis inf.
lbs	A. labialis sup.
ls	A. laryng. sup.
ma	A. masseterica.
mc	A. maxill. ext.
mh	A. mylohyoidea.
mi	A. maxillaris int.
mm	A. meningea media.
mt	A. mentalis.
np	A. nasopalatina.
npo	A. nasalis post.
oc	A. occipitalis.
pp	A. pterygopalatina.
pt	A. pterygoidea.
s	A. sublingual.
smt	A. submental.
sn	A. septi narium.
sp	A. sphenopalatina.
t	A. tympanica.
tpr^1 *tpr*^{2}	Aa. tempor. proff.
tps	A. temporalis superfic.
tsu	A. thyreoid. sup.
vd	A. vidiana.

Digitized by Google

Fig. 1.

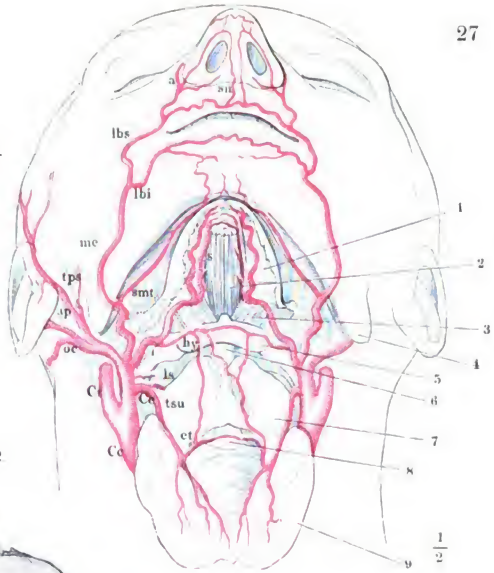

Fig. 2

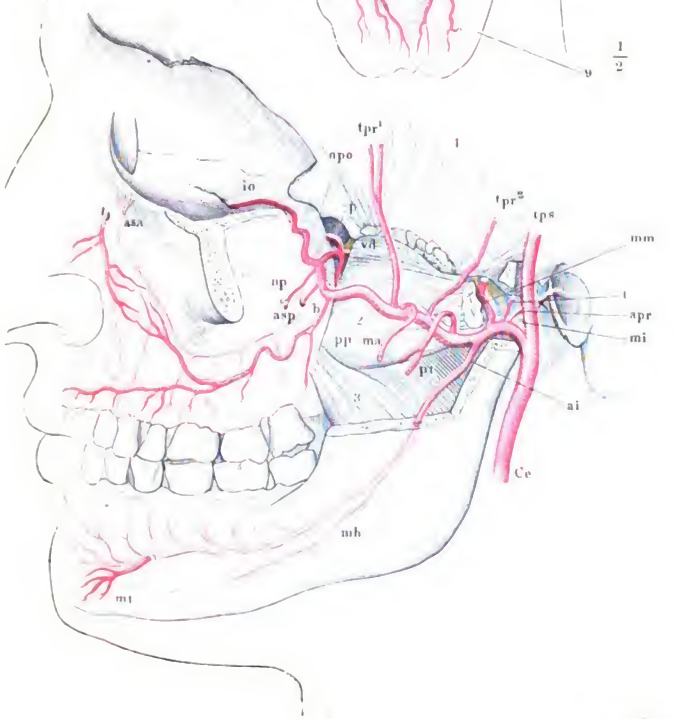

Digitized by Google

Fig. 1. A. ophthalmica. Die Orbita von oben her geöffnet. N. olfactorius und Periost der Lamina cribrosa entfernt. 1 Trochlea. 2 Crista galli. 3 M. rectus oculi medial. 4 Ursprung des M. obliquus oculi sup. 5 Ursprung des M. rectus oculi sup., zurückgeschlagen. 6 N. opticus. 7 M. rectus oculi lateralis. 8 Thränendrüse.

Fig. 2. Basis des Gehirns mit den Arterien. I bis IX Erster bis neunter Hirnnerve. 1 Hypophyse. 2 C. candicans. 3 Crus cerebri. 4 Pons. 5 Med. oblongata. 6 Kleinhirn. 7 Rückenmark.

---

aud A. auditiva (Ast d. A. basilaris).
ba A. basilaris (Vereinigung der Aa. vertebr).
c'' A. ciliaris longa.
ca A. cerebri ant. (*A. corp. callosi*).
cbia A. cerebelli inf. ant.
cbip A. cerebelli inf. post.
cbs A. cerebelli sup. (Ast d. A. basilaris).
ch A. choroidea.
Ci A. carotis int.
cm A. cerebri media (*A. fossae Sylvii*).
coa A. communicans ant.
cop A. communicans post.
cpo A. cerebri post. (aus d. A. basilaris).
cr A. centralis retinae.
ea A. ethmoid. ant.
ep A. ethmoid. post.
f A. frontalis.
la A. lacrymalis. * Ast derselben durch den Can. zygomatico-facialis.
n A. nasalis.
nf A. nasofrontalis.
op A. ophthalmica.
pbli A. palpebr. later. inf.
pbls A. palpebr. later. sup.
pbmi A. palpebr. medialis inf.
pbms A. palpebr. medialis sup.
so A. supraorbitalis.
spa A. spinalis ant.
spp A. spinalis post.
v A. vertebralis. (Ast d. A. subclavia).

Digitized by Google

Fig. 1.

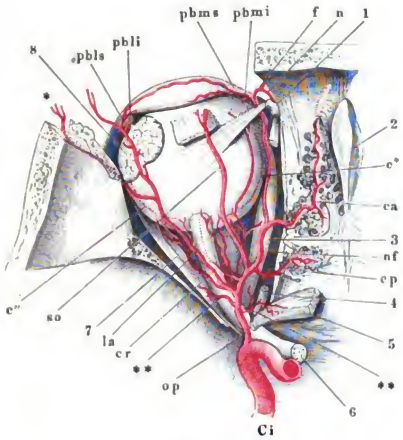

Fig. 2.

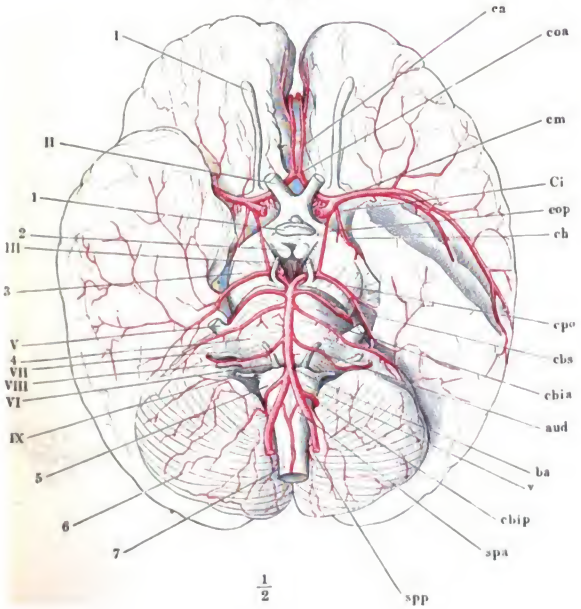

Digitized by Google

Fig. 1. Verzweigung der A. subclavia. 1 Hinterhauptsbein. 2 Atlas. 3 Cart. thyreoidea. 4 Gland. thyreoid. 5 Trachea. 6 M. trapezius. 7 Musc. scalenus medius. 8 M. scalen. ant. 9 Schlüsselbein. 10 Proc. coracoideus des Schulterblatts.

Fig. 2. Rückenmark eines Kindes, mit den Arterien, von vorn. * Lig. denticulatum, am Halstheile in Verbindung mit der fibrösen Rückenmarkshaut (**), weiter abwärts dicht am Rückenmark abgeschnitten. † Hintere, †† vordere Nervenwurzeln.

Ab A. anonyma brachiocephalica.
ba A. basilaris.
Cc A. carotis comm.
cca A. cervicalis adscend.
cep A. cervicalis prof.
cs A. cervicalis superfic.
es A. epigastrica superfic.
ia R. intercost. ant. aus d. A. mamm. int.
is A. intercost. supr.
mmi A. mammaria int.
mp A. musculo-phrenica.
pf R. perforans A. mamm. int.
S A. subclavia.
spa A. spinalis ant.
spp A. spinalis post.
tc A. transv. colli.
ti A. thyreoid. inf.
ts A. transv. scapulae.
v A. vertebralis.

Digitized by Google

Fig. 2.

Fig. 1.

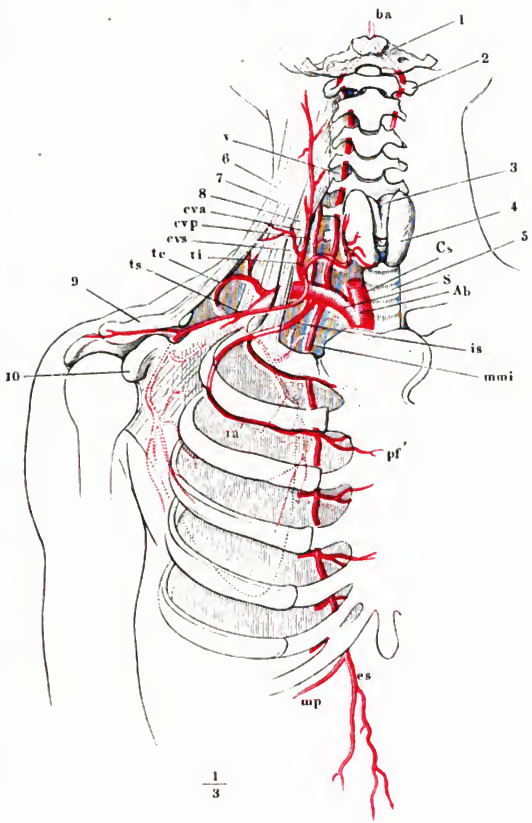

1/3

Digitized by Google

Fig. 1. Verzweigung der A. axillaris. 1 M. subclavius. 2 M. pectoralis minor. 3 M. serrat. ant. 4 M. latiss. dorsi. 5 M. teres maj. 6 M. ancon. long. 7 M. deltoid. 8 M. subscapularis. 9 Sulcus intertubercularis des Armbeins.

Fig. 2. Verzweigung der Armarterien, Vorderseite. Die auf der Rückseite des Gliedes verlaufenden Aeste sind mit punktirten Linien angegeben. 1 Erbsenbein. 2 Tuberosität des Trapezbeins.

Fig. 3. Rete cubitale, Rückenfläche; die unter dem M. anconeus gelegenen Aeste und das tiefe Netz (*) durch Hülfslinien angedeutet. 1 Epicondylus medialis. 2 Epicond. later. 3 Köpfchen des Radius. 4 Olecranon. 5 M. brachioradialis. 6 M. ulnaris int.

Ax A. axillaris.
B A. brachialis.
cdr A. carpea dors. rad.
cdu A. carpea dors. uln.
cha A. circumflexa humeri ant.
chp A. circumflexa humeri post.
cli A. collateralis rad. inf.
cls A. collateralis rad. sup.
cm A. collateralis media.
csc A. circumflexa scapulae.
cui A. collateralis uln. inf.
cus A. collateralis uln. sup.
cvr A. carpea vol. rad.
cvu A. carpea vol. uln.
dc[1] A. digit. comm. prima.
ia A. interossea ant.
iad A. interossea ant. dors.
iav A. interossea ant. vol.
ico A. interossea comm.
ip A. interossea post.
ir A. interossea recurrens.
m A. mediana.
mdu A. metacarpea dors. uln.
mvp A. metacarpea vol. prof.
mvs A. metacarpea vol. subl.
pb A. profunda brachii.
R A. radialis.
rr A. recurrens rad.
ru A. recurrens uln.
ss A. subscapularis.
tha A. thoracico-acromial.
thd A. thoracico-dorsalis.
thl A. thorac. longa.
ths A. thorac. supr.
U A. ulnaris.

Digitized by Google

Fig. 1.

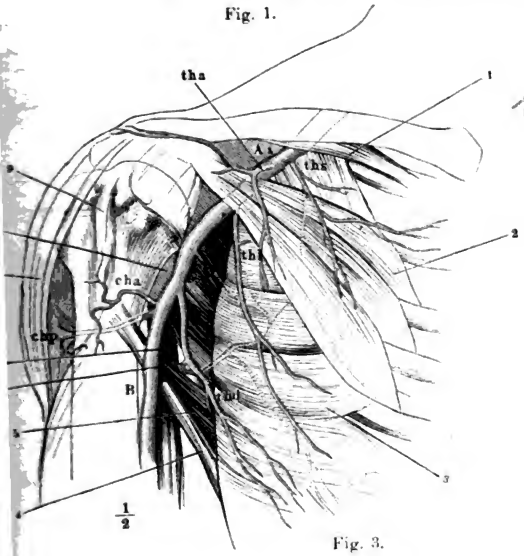

Fig. 2.

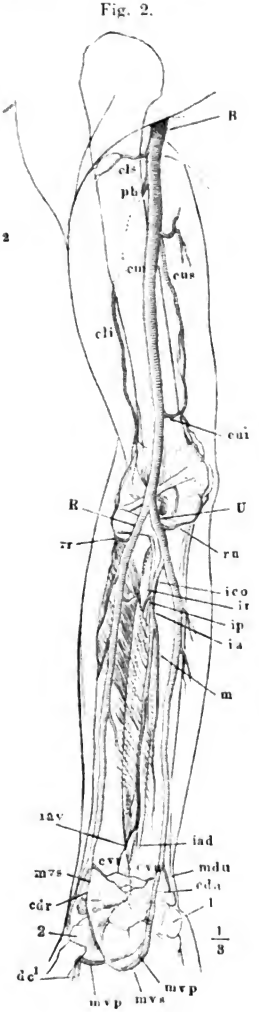

Fig. 3.

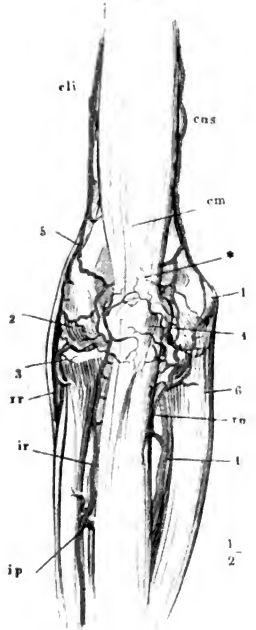

Digitized by Google

Fig. 1. Arterien des Handrückens. † Lig. carpi comm., aus welchem ein mittleres Stück ausgeschnitten ist, um die tiefen Aeste des Rete carp. dors. zu zeigen.

Fig. 2. Arterien der Volarfläche der Hand. 1 Sehne des M. palmaris long. 2 Erbsenbein.

---

cdr A. carpea dors. rad.
cdu A. carpea dors. uln.
dc^1 bis *dc*^{4} Aa. digit. comm. 1^a bis 4^a.
dd A. digit. dors.
dv A. digit. volaris. *dv*^{1} Rückenast derselben.
iad A. interossea ant. dors.
imd^1 bis *imd*^{3} A. intermetacarpea dors. 1^a bis 3^a.
imd' Verbindungsast der A. intermetacarpea dors. mit der A. digit. comm.
imv^1 bis *imv*^{3} A. intermetacarpea vol. 1^a bis 3^a.
*imv** R. perforans derselben.
mdr A. metatarsea dors. rad.
mdu A. metatarsea dors. uln.
mvp A. metacarpea vol. prof.
mvs A. metacarpea vol. sublimis.
R A. radialis.
U A. ulnaris.

Fig. 1.

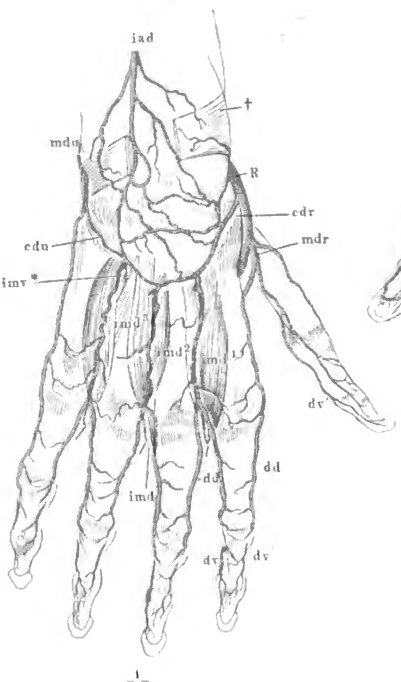

Fig. 2.

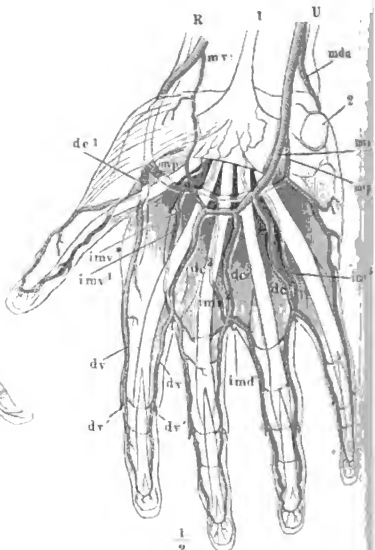

Digitized by Google

Symmetrische Aeste der Aorta; die unpaaren visceralen Aeste, mit Ausnahme der A. mesenterica inf., dicht am Ursprung abgeschnitten. 1 Vertebralportion des Zwerchfells. 2 Nebenniere. 3 Niere. 4 M. psoas minor. 5 Ureter. 6 M. quadrat. lumb. 7 M. iliacus int. 8 M. psoas maj. 9 Harnblase. 10 Rectum.

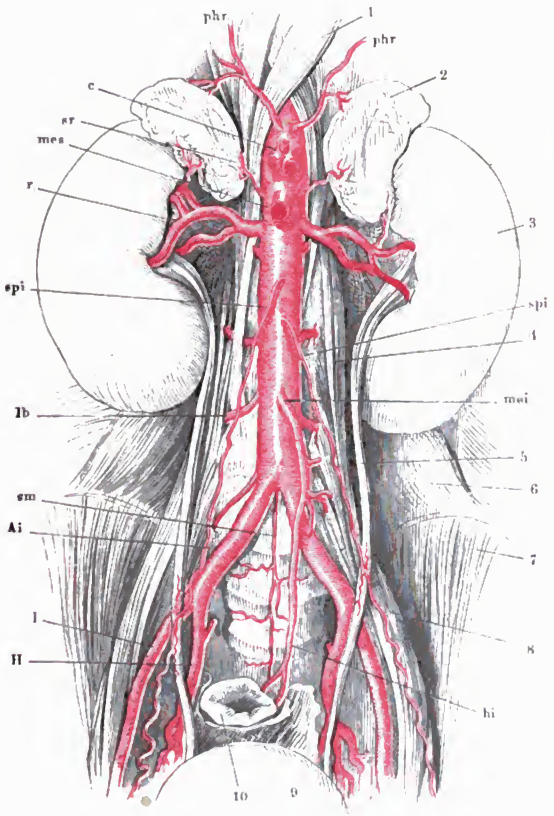

Ai A. anonyma iliaca.
c A. coeliaca.
H A. hypogastrica.
hi A. haemorrhoid. int.
I A. iliaca.
lb A. lumbalis.
mei A. mesenterica sup.
mes A. mesenterica inf.
phr A. phrenica.
r A. renalis.
sm A. sacralis media.
spi A. spermat. int.
sr A. suprarenalis.

Digitized by Google

Die Leber aufwärts geschlagen, der Magen herabgezogen. 1 Netz. 2 Duodenum. 3 Kopf des Pancreas. 4 Leber. 5 Duct. choledoch. 6 Gallenblase. 7 Lig. teres hepatis. 8 Oesophagus. 9 Zwerchfell. 10 Magen. 11 Milz. 12 Pancreas.

A	Aorta.	*ged*	A. gastro-epiploica dextra.
e	A. coeliaca.	*ges*	A. gastro-epiploica sin.
cy	A. cystica.	*h*	A. hepatica.
cod	A. coronaria ventric. dextra.	*li*	A. lienalis.
cos	A. coronaria ventric. sin.	*mes*	A. mesenterica sup.
gb	A. gastrica brevis.	*pds*	A. pancreatico-duodenalis sup.
gd	A. gastro-duodenalis.	*phr*	A. phrenica.

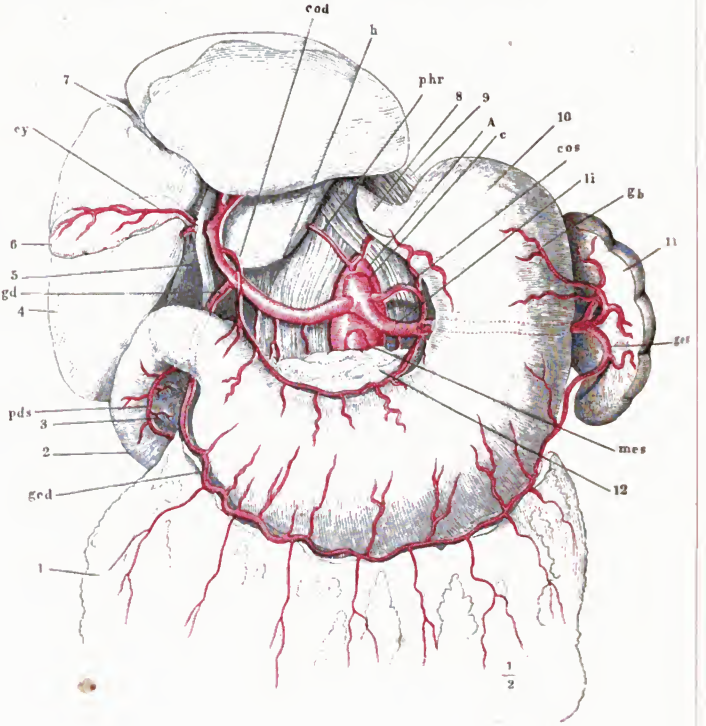

Das Colon transv. aufwärts zurückgeschlagen, der Dünndarm links herabgezogen. Der vom Mesenterium verdeckte Theil der Arterien ist nur in Conturen angegeben. 1 Pancreas. 2 Unterer querer Theil des Duodenum. 3 Dünndarm. 4 Proc. vermiformis. 5 Coecum. 6 Colon dextrum. 7 Colon transv. 8 Colon sinistr.

A	Aorta.
Ai	A. anonyma iliaca.
app	A. appendicularis.
cd	Aa. colicae dextrae, *cd'* Verbindungsast der untersten mit dem letzten R. intestinalis.
csi	A. colica sin.
i	Aa. intestinales.
mei	A. mesenter. inf.
mes	A. mesenter. sup.
pdi	A. pancreatico-duodenalis inf.

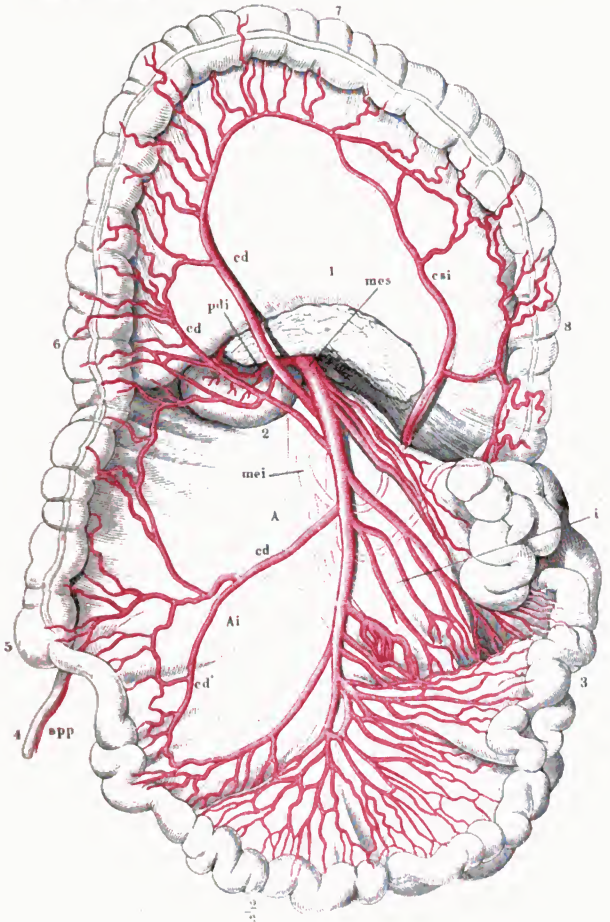

Rechte männliche Beckenhälfte von innen, die Blase vorwärts, das Rectum rückwärts herabgeschlagen. 1 M. iliopsoas. 2 Innere Fläche des M. transv. abdom. 3 Synchondrosenfläche des Schambeins. 4 Harnblase. 5 M. obturator int. 6 Prostata. 7 Linke Vesicula semin. 8 Vas deferens derselben Seite, kurz abgeschnitten. 9 Rectum. 10 M. coccygeus. 11 M. pyriformis. 12 Plexus sacralis.

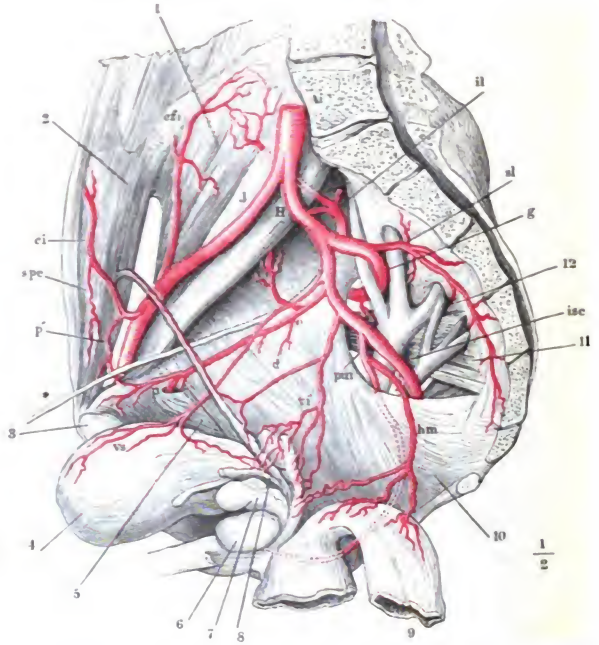

Ai A. anonyma iliaca.
cfi A. circumflexa ilium.
d A. deferentialis.
ei A. epigastr. inf.
g A. glutea.
H A. hypogastr.
hm A. haemorrh. media.
I A. iliaca.
il A. iliolumbalis.
isc A. ischiad.
o A. obturatoria. Vgl. Taf. CXXII.
p R. publicus ders. *p'* dessen Verbindungsast mit der A. epigastr. inf.
pui A. pudenda int. Vgl. Taf. CXXII.
sl A. sacralis lateralis.
spe A. sperm. ext.
u A. umbilicalis. * Obliterirter Theil derselben (Lig. vesicae laterale).
vi A. vesicalis inf.
vs A. vesicalis sup.

Digitized by Google

Hintere Beckenwand, von hinten. Aus den Mm. gluteus max. u. medius ist je ein Stück ausgeschnitten, der Ursprung des M. gluteus max. aufwärts umgeschlagen. 1 M. gluteus medius. 2 M. gluteus minimus. 3 Trochanter. 4 M. obturator int. 5 M. gluteus max. 6 M. quadrat. fem. 7 N. ischiad. 8 Ursprung des M. semitendinosus und des langen Kopfs des M. biceps. 9 M. sphincter ani. 10 Lig. tuberoso-sacr. 11 Lig. spinoso-sacr. 12 M. pyriformis.

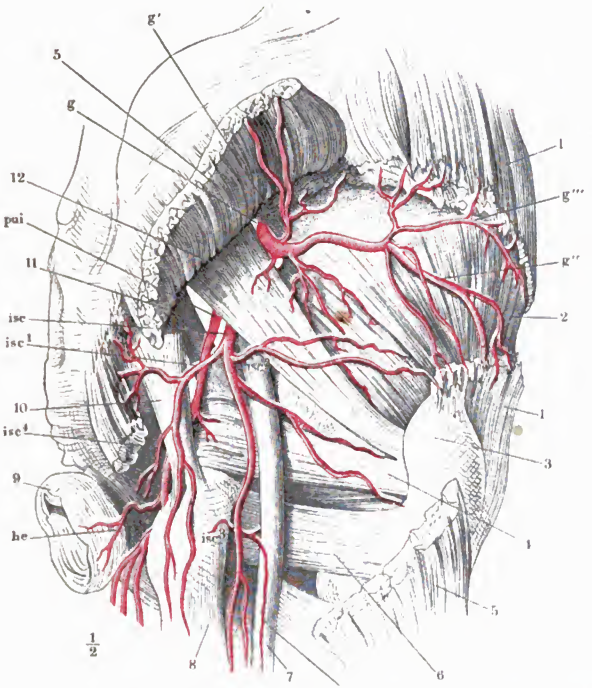

g' Ast der A. glutea zum M. glut. max. *g''* zum M. glut. med. *g'''* zum oberen Rande des M. gluteus min.

he A. haemorrhoid. ext.

isc A. ischiad. *isc*¹ Aeste zum M. gluteus max. *isc*² zu den tiefen äusseren Hüftmuskeln. *isc*³ zu den Beugemuskeln und Adductoren. * A. comes n. ischiad. *isc*⁴ zur Excavatio recto-ischiadica.

Digitized by Google

Fig. 1. Vordere Beckenwand. Verästelung der A. obturatoria und A. penis. 1 M. pectineus. 2 Samenstrang, am äusseren Leistenring abgeschnitten. 3 Ursprung des M. adductor long. 4 Lig. suspensorium penis medium. 5 M. adductor br. am Ursprung durchschnitten und zurückgeschlagen. 6 M. gracilis desgleichen. 7 Mm. adductor minimus und magnus desgleichen. 8 M. obturator ext.

Fig. 1.

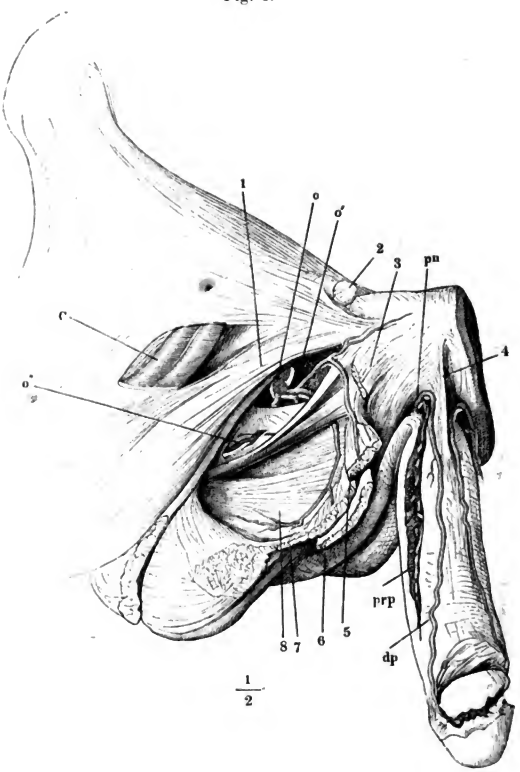

Digitized by Google

Fig. 2. Verästelung der A. pudenda int. in der Perinealgegend. 1 M. bulbocavernosus, mit dem Bulbus des C. cavernos. uretrae nach links umgelegt. 2 After und M. sphincter ani. 3 Lig. spinoso-sacrum. 4 Lig. tuberoso-sacrum. 5 Tuber ischiad. 6 M. levator ani. 7 M. transvers. perinei superfic. 8 Diaphragma urogenitale. 9, 9′ C. cavernos. penis mit dem M. ischiocavernosus, quer durchschnitten und an der Durchschnittsfläche auseinandergezogen.

Fig. 3. Arterien der inneren Genitalien einer Neuentbundenen, der Uterus vorwärts und nach links umgelegt. 1 Uterus. 2 Oviduct. 3 Ovarium. 4 Harnblase.

Fig. 2.

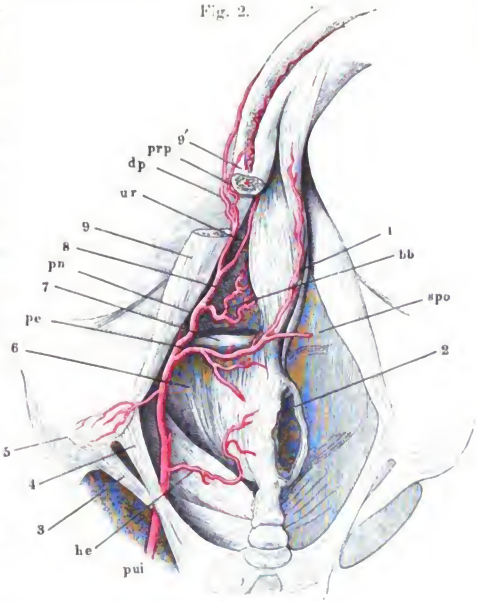

Fig. 3.

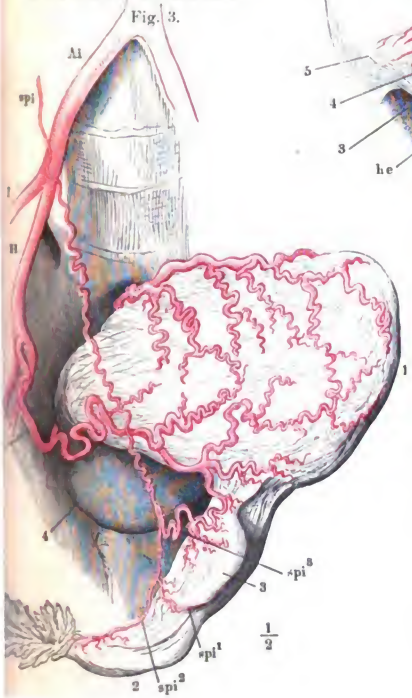

Ai	A. anonyma iliaca.
bb	A. bulbosa.
C	A. cruralis (mit der A. prof. femoris).
dp	A. dorsalis penis.
H	A. hypogastr.
he	A. haemorrhoid. ext.
I	A. iliaca.
o	A. obturatoria. *o′* vorderer, *o″* hinterer Ast.
pe	A. perinea.
pn	A. penis.
prp	A. prof. penis.
pui	A. pudenda int.
spi	A. spermat. int. *spi*¹ Zweig zum Ovarium. *spi*² zur Ampulle des Oviducts. *spi*³ anastomot. Zweig zur A. uterina.
spo	A. scrotalis post.
ur	A. uretralis.
ut	A. uterina.

Digitized by Google

Fig. 1. Verästelung der A. cruralis. 1 M. iliopsoas. 2 M. sartorius. 3 M. tensor fasciae. 4 M. rectus femoris. 5 M. vastus medialis. 6 M. pectineus, zurückgezogen. 7 M. adductor longus. 8 M. adductor brevis. 9 M. adductor magnus. 10 M. gracilis. 11 Mm. semimembranosus und semitendinosus.

Fig. 2. Verästelung der A. poplitea. 1 M. biceps fem. 2 M. gastrocnemius lateralis. 3 M. soleus. 4 Sehnenbogen der Mm. adductores. 5 Mm. semitendinosus und semimembranosus. 6 M. gastrocnemius medialis. 7 M. popliteus. 8 Lig. accessorium genu mediale long. durchschnitten und zurückgeschlagen.

---

ajm A. articularis genu media.
ajs A. articularis genu supr. *ags'* tiefer, *ags''* oberflächlicher Ast.
ail A. articularis genu inf. later.
aim A. articularis genu inf. medial.
asl A. articularis genu sup. later.
asm A. articularis genu sup. medial.
cfi A. circumflexa ilium (prof.) A. d. A. iliaca.
cfl A. circumflexa femoris later.
cfm A. circumflexa femoris medial.
cis A. circumfl. ilium superfic.
esf A. epigastr. superfic.
ms Rr. muscul. supp.
prf A. prof. femoris.
pf^1, *pf*^{2}, *pf*^{3} Rr. perforantes.
puc A. pudenda ext.
sul A. suralis later.
sum A. suralis medial.

Digitized by Google

Fig. 1.

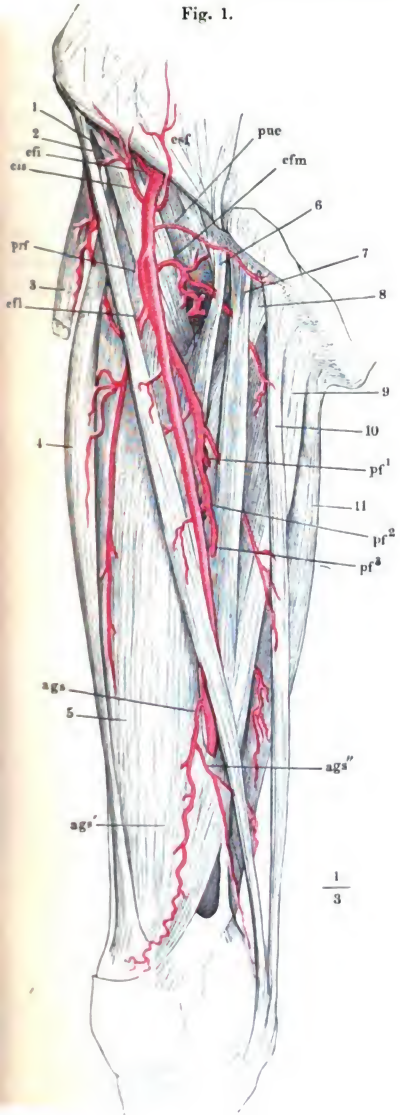

Fig. 2.

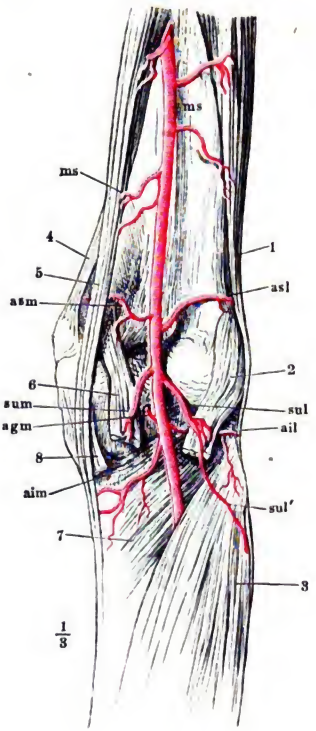

Digitized by Google

Fig. 1. Verästelung der A. tibialis ant. und post. Rückseite des Unterschenkels, die jenseits des Lig. inteross. liegenden Arterien punktirt. 1 M. peroneus brevis. 2 Ursprung des M. flexor hallucis long. 3 Ursprung des M. flexor digit. comm. long., die über der A. peronea entspringenden Muskeln durchschnitten. 4 Tendo Achillis. 5 M. abductor hallucis.

Fig. 2. Kniegelenk von vorn, Rete articulare. 1 M. rectus femoris. 2 M. vastus medialis. 3 M. sartorius. 4 Lateraler Rand des M. vastus lateralis, in die Fascie des Kniegelenks übergehend; ein Theil des Muskels ist ausgeschnitten, um die Arterie sichtbar zu machen. 6 Lig. accessor. genu mediale long., durchschnitten. 7 Lig. patellae inf., desgleichen.

---

ags	A. articularis genu supr.
ail	A. articularis genu inf. later.
aim	A. articularis genu inf. medial.
asl	A. articularis genu sup. later.
asm	A. articularis genu sup. medial.
cal	A. calcanea later.
cam	A. calcanea medial.
com	A. coronaria malleolaris.
fs	A. fibularis sup.
mal	A. malleolaris ant. later.
mam	A. malleolaris ant. medial.
mpm	A. malleolaris post. medial.
nuf	A. nutritia fibularis.
nut	A. nutritia tibialis.
Pe	A. peronea.
pll	A. plantaris later.
plm	A. plantaris medial.
Po	A. poplitea.
ppf	A. peronea perforans.
rta	A. recurrens tibial. ant.
rtp	A. recurrens tibial. post.
Ta	A. tibialis ant.
Tp	A. tibialis post.

Digitized by Google

Fig. 1.

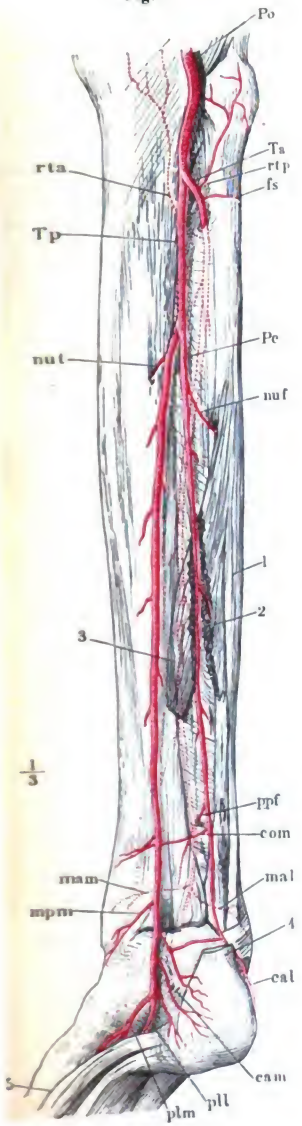

Fig. 2.

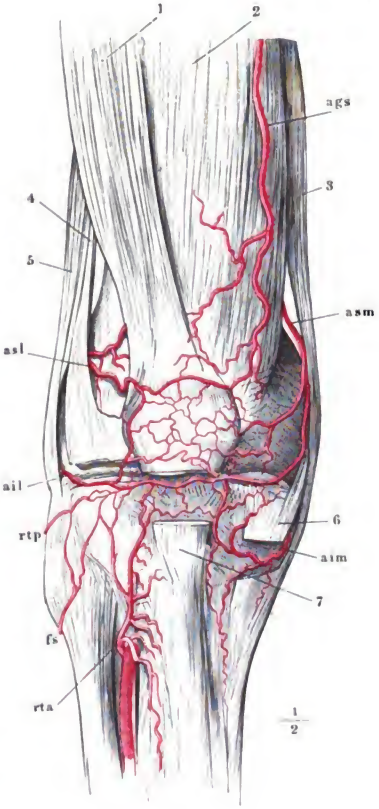

Digitized by Google

Fig. 1. A. dorsalis pedis. 1 M. tibialis ant. 2 Mm. extensor digit. comm. und extensor hallucis long., über dem Knöchelgelenk abgeschnitten. 3 Sehne des M. peron. br. 4 M. extensor digit. und extensor hallucis br. dicht am Ursprung abgeschnitten.

Fig. 2. Plantarfläche des Fusses. Arcus volaris. 1 Sehne des M. tibialis post. 2 Sehne des M. flexor dig. comm. long. 3 Caput plantare desselben. 4 M. abductor dig. quinti. 5 M. abductor hallucis. 6 Insertion des M. interosseus dorsalis primus.

---

dc^1 bis *dc*^{4} Aa. digitales comm.
dd Aa. digit. dors.
Dpd A. dorsalis pedis.
dv A. digitalis volaris propria.
imd^1 bis *imd*^{4} Aa. intermetatarseae dors.
mal A. malleolaris ant. later.
mam A. malleolaris ant. medial.
mdf A. metatarsea dors. fibularis.
pfa A. perforans ant.
pfp A. perforans post.
pll A. plantaris later.
plm A. plantaris medial.
plp A. plantaris prof.
ppf A. peronea perforans.
spm A. superficial. pedis medial.
Ta A. tibialis ant.
Tp A. tibialis post.
tla A. tarsea lat. ant.
tlp A. tarsea lat. post.
tsm A. tarsea medial.

Digitized by Google

Fig. 1.

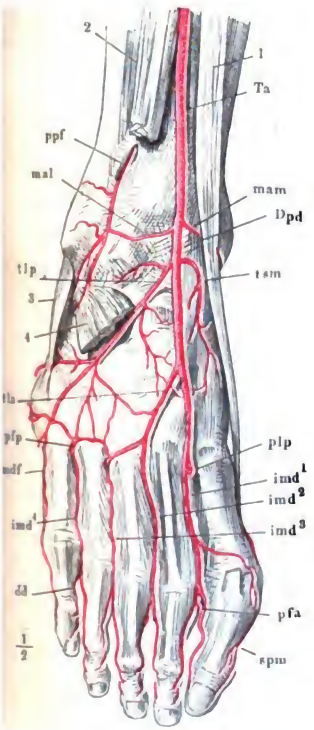

Fig. 2.

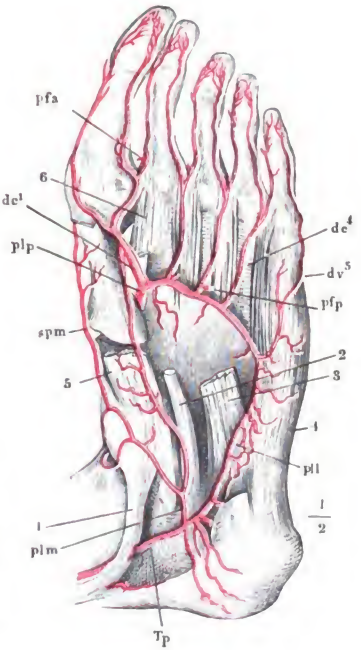

Digitized by Google

Fig. 1. Frontalschnitt des Schädels mit der Falx cerebri durch die Forr. ovalia, hinterer Abschnitt, um Weniges nach links gedreht. 1 Querschnitt der A. carotis int. 2 des N. abducens. 3 Dritter Ast des N. trigeminus. 4 Falx cerebri. 5 Tentorium cerebelli.

Fig. 2. Schädelbasis mit geöffneten Sinus. 1 Horizontalschnitt der Falx cerebri. 2 N. opticus, am Eintritt in den Can. opticus abgeschnitten. 3 Stamm der A. carotis int. 4 N. oculomotorius. 5 Dorsum sellae. 6 Die aus dem For. jugulare austretenden Nerven.

Pb	Plexus basilaris.	
Sc	Sinus cavernosus.	
Sia	Sinus intercavernos. ant.	*Sin. circul. Ridleyi.*
Sip	Sinus intercavernos. post.	
So	Sinus occipitalis.	
Spi	Sinus petrosus inf.	
Sps	Sinus petrosus sup.	
Ssi	Sinus sagittalis inf.	
Ssp	Sinus sphenoparietalis.	
Sss	Sinus sagittalis sup.	
Str	Sinus transversus. *Str'* dessen Uebergang in die V. jugularis.	

Digitized by Google

Fig. 1.

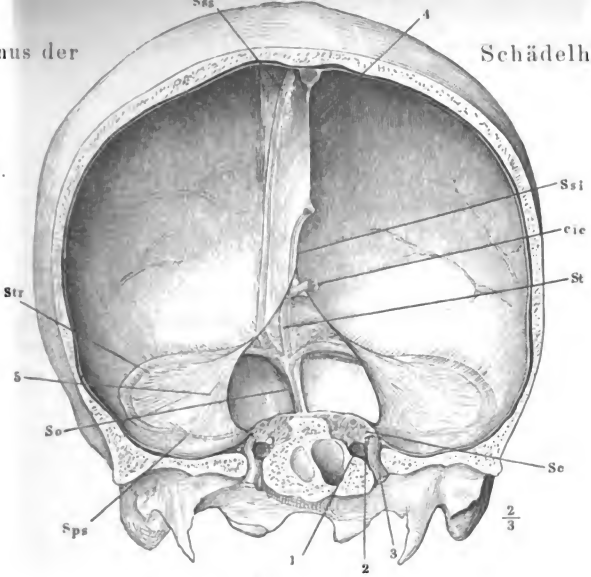

Fig. 2.

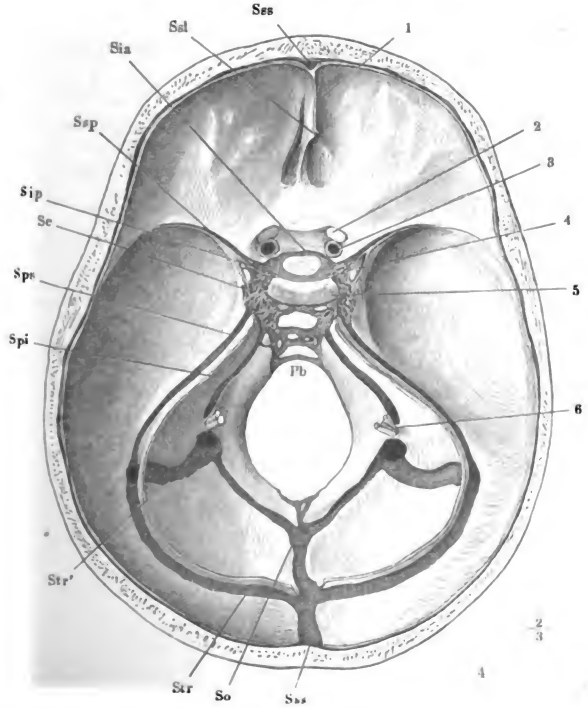

Digitized by Google

Fig. 1. Aeste der V. anonyma brachiocephalica. 1 M. mylohyoideus. 2 Zungenbein. 3 Kehlkopf. 4 Gl. thyreoidea. 5 Trachea.

Fig. 2. Der Jochbogen und die linke Seitenhälfte des Unterkiefers nebst dem Masseter ist entfernt, die Orbita entleert. 1 M. pterygoid. ext., dicht am Ursprung abgeschnitten. 2 M. styloglossus, Zungeninsertion. 3 Sublingualdrüse. 4 M. hyoglossus. 5 M. geniohyoideus. 6 M. mylohyoideus, an der Kieferinsertion durchschnitten. 7 M. sternohyoideus. 8 M. thyreohyoideus. 9 M. omohyoideus. 10 M. stylohyoideus. 11 M. styloglossus, am Ursprung abgeschnitten. 12 M. stylopharyngeus.

Abd	V. anonyma brachioceph. dextra.
Abs	V. anonyma brachioceph. sin.
a	V. angularis.
cs	V. cava sup.
cvp	V. cervical. prof.
dl	V. dorsalis linguae.
f	V. frontalis.
fa. fa	V. facialis ant., aus welcher ein Stück ausgeschnitten ist. *fa'* oberflächlicher, *fa''* tiefer Zweig.
fc	V. facialis comm.
fp	V. facialis post. *fp'* oberflächlicher, *fp''* tiefer Zweig.
is	V. intercost. supr.
je	V. jugularis ext.
ji	V. jugularis int.
l	V. lingualis.
lbs	V. labialis sup.
mmi	V. mammaria int.
n	V. nasalis.
oi	V. ophthalm. inf.
os	V. ophthalm. sup.
ph	V. pharyngea.
Pp	Plexus pterygoid.
S	V. subclavia.
s	V. sublingualis.
sca	V. subcutaneus colli ant.
ti	V. thyreoidea inf.
tm	V. temporalis media.
tp	V. temporalis prof.
tps	V. temporalis superfic.
tsu	V. thyreoid. sup.
v	V. vertebralis.
*	Plexus thyreoid. impar.

Digitized by Google

Fig. 1.

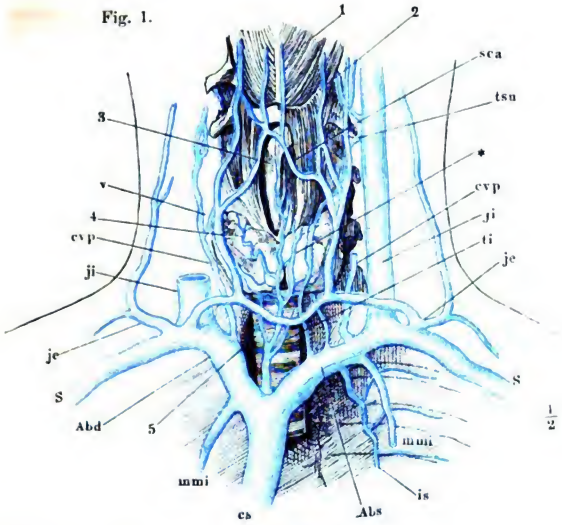

Fig. 2.

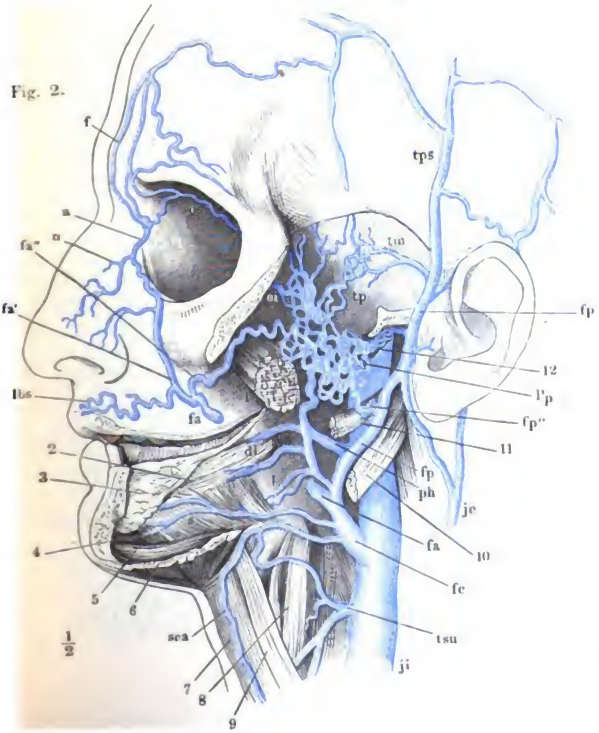

Digitized by Google

Fig. 1. Schädel und oberer Theil der Wirbelsäule, durch einen Frontalschnitt geöffnet. Hintere Fläche der fibrösen Rückenmarkshaut mit den dieselbe bedeckenden Venenplexus und deren Communicationen mit den Plexus vertebr. cervic. und den Plexus dorsales.

Fig. 2. Vordere Wand des durch einen Frontalschnitt geöffneten obersten Theils der Wirbelhöhle nach Entfernung des Rückenmarks und seiner Hüllen. Plexus spinal. ant. 1 Hinterhaupt. 2 Erster Brustwirbel.

Fig. 3. Medianschnitt des Hinterhaupts und der Halswirbelsäule. Venenplexus der Wirbelhöhle und deren Zusammenhang mit den Sinus der Schädelhöhle.

---

br	V. basivertebralis.
cvp	V. cervic. prof.
oc	V. occipit.
Pb	Plexus basilaris.
Pld	Plexus dorsalis.
Pp	Plexus pterygoid.
Psp	Plexus spinal. post.
Pv	Plexus vertebr. cervic.
So	Sinus occipit.
sp'	R. spinalis.
Sps	Sinus petros. sup.
Sss	Sinus sagitt. sup.
St	Sinus tentorii.
Str	Sinus transv.
*	Vordere, hintere und seitliche Verbindungsäste.

Digitized by Google

Fig. 1.

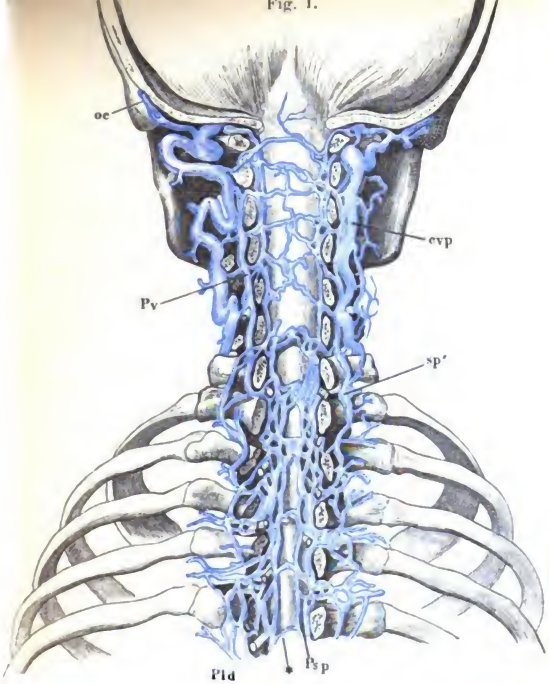

Fig. 2.

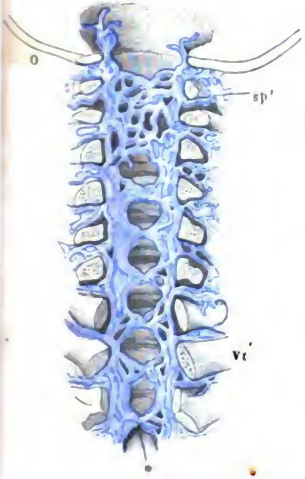

Fig. 3.

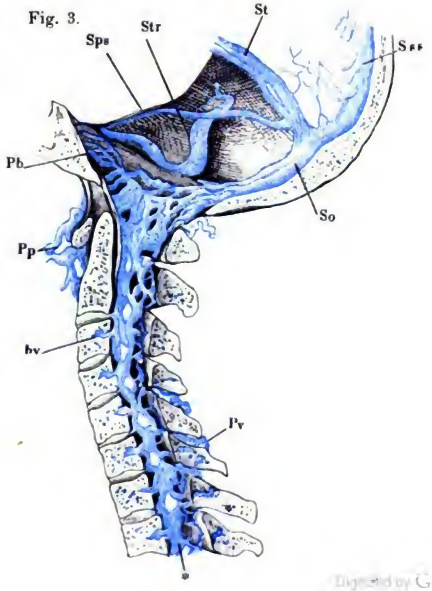

Digitized by Google

Fig. 1. } Stämme der V. azygos und hemiazygos.
Fig. 2. }

Fig. 3. Männliches Becken mit injicirten Venen, durch einen an der linken Seite der Schambeinsynchondrose geführten Sagittalschnitt geöffnet. 1 Linkes C. cavernosum penis, am Ursprung abgeschnitten. 2 C. cavernos. uretrae. 3 Durchschnitt des M. obturator int. 4 After. 5 Unterer Theil der horizontal durchschnittenen Harnblase, abwärts geschlagen, um deren rechte Wand zu zeigen. 6 Vas deferens der rechten Seite.

Fig. 4. Venen der inneren weiblichen Genitalien. 1 Uterus. 2 Ovarium. 3 Oviduct. 4 Lig. ovarii.

Aid V. anonyma iliaca dextra.
Ais V. anonyma iliaca sin.
Cd V. cruralis dextra.
ci V. cava inf.
dp V. dorsalis penis.
ei V. epigastr. inf.
g V. glutea.
Hd V. hypogastr. dextra.
Hs V. hypogastr. sin.
isc V. ischiadica.
o V. obturatoria.
Ppi Plexus pubicus impar.
prp V. profunda penis.
pui V. pudenda int. dextra, *pui'* V. pudenda int. sin.
Pves Plexus vesicalis.
sl V. sacralis later.
sm V. sacra media.
spi V. spermat. int.
ut V. uterina.

Digitized by Google

Fig 1.

Fig. 3.

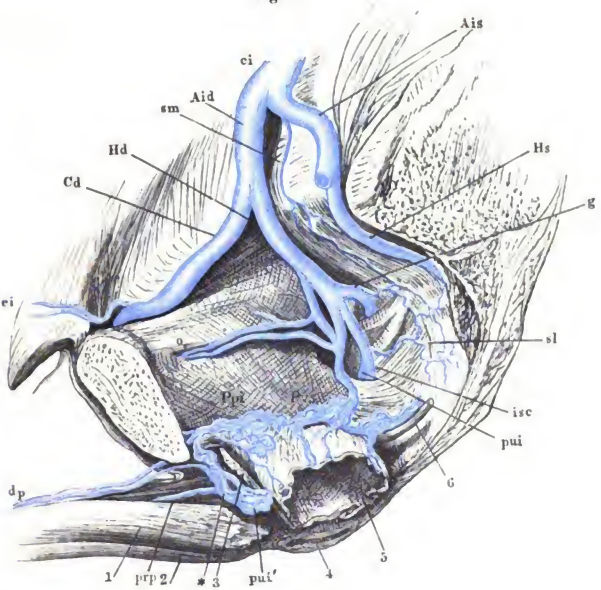

Fig. 2.

Fig. 4.

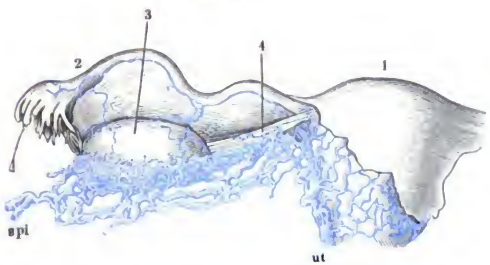

Digitized by Google

Mediale Fläche der unteren Extremität mit den subcutanen Venen.

C V. cruralis.
pl V. plantaris.
Rd Rete dorsale pedis.
sam V. saphena magna.
sap V. saphena parva.

Digitized by Google

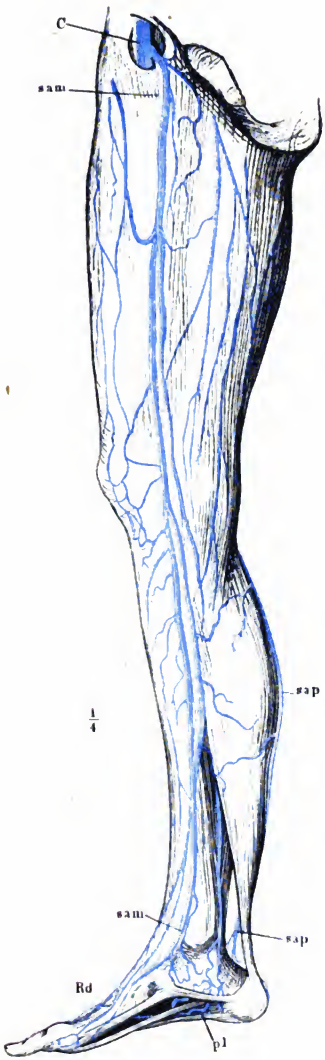

Digitized by Google

Leber und Magen aufwärts umgelegt, das Colon transversum ausgeschnitten. 1 Leber. 2 Gallenblase. 3 Magen, hintere Fläche. 4 Pancreas. 5 Milz. 6 Duodenum. 7 Dünndarm. 8 Coecum. 9 Colon dextr. 10 Colon sinistr. 11 Rectum.

---

cd	Vv. colicae dextrae.
csi	V. colica sin.
cv	V. coronaria ventriculi.
cy	V. cystica.
gb	Vv. gastricae breves.
ged	V. gastro-epiploica dextra.
ges	V. gastro-epiploica sin.
hi	V. haemorrh. int.
i	Rr. intestinales.
li	V. lienalis.
mei	V. mesenterica inf.
mes	V. mesenterica sup.
vp	V. portarum.

Digitized by Google

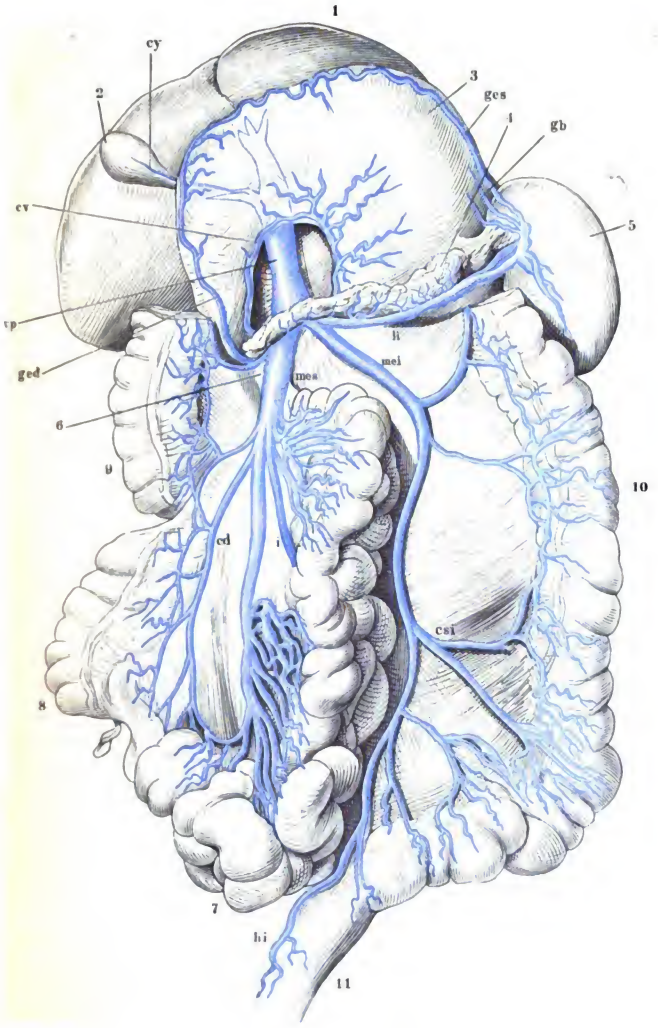

Digitized by Google

Seitenfläche des Halses und Unterkieferwinkels mit injicirten Arterien und Venen. Haut, M. subcutaneus colli und der grösste Theil der Parotis entfernt, M. sternocleidomast. vom vorderen Rand her eingeschnitten und zurückgeschlagen.

1	Ductus parotideus.
2	Gl. submaxillaris.
3	Cart. thyreoidea.
4	N. facialis.
5	N. accessorius.
6	N. auricularis magn.
7	N. vagus.
8	R. descendens N. hypoglossi.
9	Schlinge desselben mit dem zweiten Cervicalnerven.
Bm	hinterer, *Bm'* vorderer Bauch des M. biventer mandibulae.
Cc	A. carotis comm.
Ce	A. carotis ext.
Ci	A. carotis int.
fa	V. facialis ant.
fc	V. facialis comm.
fp	V. facialis post. *fp'* oberflächlicher, *fp''* tiefer Ast.
hy	A. hyoidea.
je	A. jugularis ext.
ji	A. jugularis int.
l	A. lingualis.
ls	A. und V. laryngea sup.
M	M. masseter.
me	A. maxillaris ext. * R. masseterico-
mi	A. maxillaris int.
Oh	M. omohyoid.
Scm	M. sternocleidomastoid.
scp	V. subcutanea colli post.
smt	A. und V. submentalis.
Stnh	M. sternohyoid.
Stt	M. sternothyreoid.
tc	V. transv. colli.
tf	A. transv. faciei.
Th	M. thyreohyoid.
tps	A. temporalis superfic.
tsu	A. thyreoidea sup. ** Rr. thyreo- dei. *** R. sternocleidomastoid.
tsu'	V. thyreoidea sup.
***	Lymphdrüsen.
†	Verbindungsast der V. facialis post. mit der V. jugularis ext.

Digitized by Google

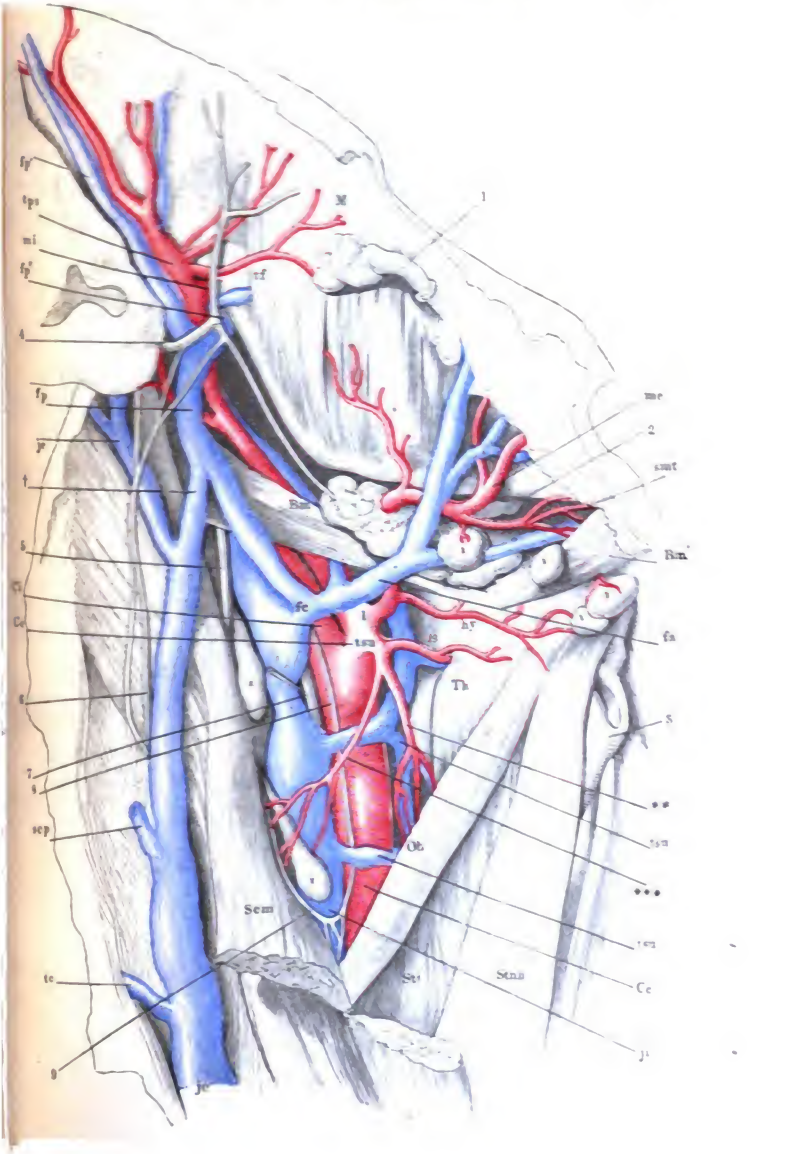

Digitized by Google

Fig. 1. Fossa supraclavicularis nach Entfernung der Haut mit dem M. subcutaneus colli und dem oberflächlichen Blatte der Fascia cervicalis. 1 Plexus brachialis. 2, 2 Nn. supraclaviculares.

Fig. 2. Horizontalschnitt des Thorax durch den Körper des zweiten Brustwirbels, obere Fläche nach Entfernung der Pleura. 1 Sternoclaviculargelenk. 2 N. vagus. 3 Trachea. 4 Oesophagus im Querschnitt. 5 Grenzstrang des N. sympath. 6 Ggl. cervicale inf.

Ab	V. anonyma brachiocephal.
C	A. carotis comm.
C^1, C^2	erste, zweite Rippe.
c^8	N. cervicalis VIII.
cpr	A. cervic. prof.
d^1, d^2	N. dorsalis I, II.
is	A. intercost. supr.
je	V. jugularis ext.
ii	M. intercost. int.
mmi	A. mammaria int.
Oh	M. omohyoid.
S	A. und V. subclavia.
Sca	M. scalenus ant.
Scm	M. sternocleidomast.
Scmd	M. scalenus medius.
tc	A. und V. transv. colli.
Tr	M. trapezius.
ts	A. und Vv. transv. scapulae.
v	A. vertebralis.
Vt^2	Körper des zweiten Brustwirbels.

Digitized by Google

Fig. 1.

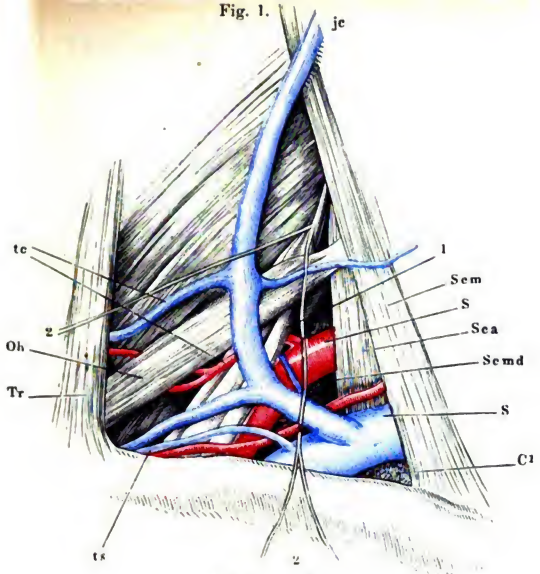

Fig. 2.

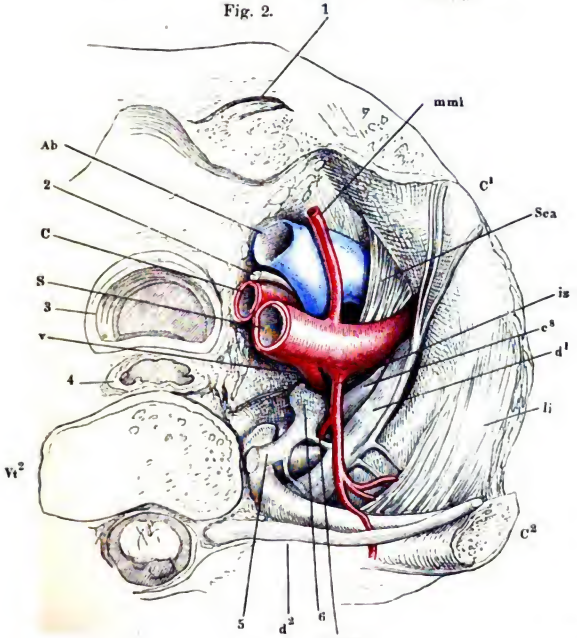

Digitized by Google

Fig. 1. Lage der Gefässe und Nerven in der Achselgrube bei erhobenem Arm. 1 N. cutaneus medial. 2 N. cutaneus later. 3 N. cutaneus medius. 4 N. medianus. 5 N. ulnaris. 6 N. subscapularis. 7 R. perforans des N. intercost. II.

Fig. 2. Oberarm, vordere Fläche. Die Fascie ist über der Mitte des M. biceps der Länge nach gespalten und zur Seite gezogen. 1 N. cutaneus medial. 2 N. cutaneus medius. 3 N. medianus. 4 N. cutaneus later.

Al	M. anconeus long.
Ax	A. und V. axillaris.
bas	V. basilica.
Bb	M. biceps caput br.
Bi	M. brachialis int.
Bl	M. biceps cap. long.
Cb	M. coracobrachialis.
chp	A. und V. circumflexa humeri post.
csc	A. und V. circumflexa scapulae.
Ld	M. latiss. dorsi.
Pmj	M. pectoralis maj.
Sa	M. serrat. ant.
ss	A. und V. subscapular.
thl	A. und V. thorac. longa.
Tmj	M. teres maj.
*	Lymphdrüse.

Digitized by Google

Fig. 2.

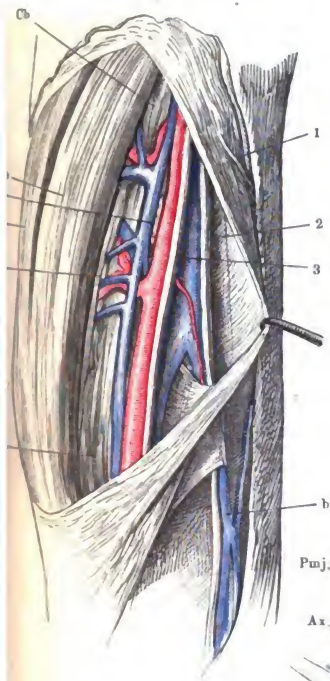

Fig. 1.

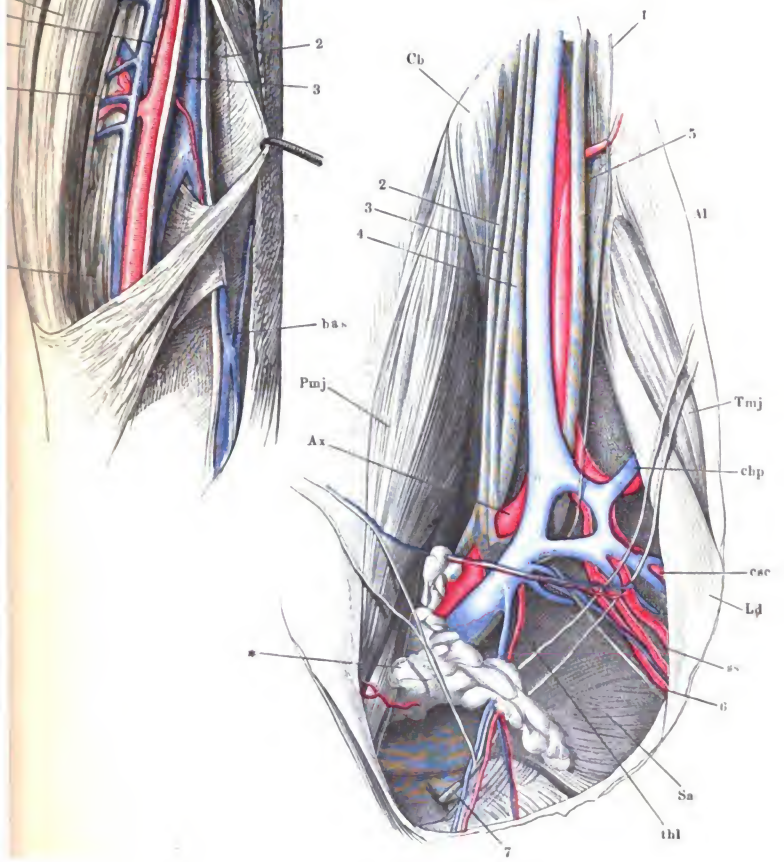

Digitized by Google

Fig. 1. Ellenbogenbeuge, vordere Fläche. 1 N. median. 2 und 3 Aeste des N. cutaneus medius. 4 N. cutaneus later.

Fig. 2. Vorderfläche des Handgelenks. Die Fascie ist bis auf einen schmalen Streifen über den Aa. radialis und ulnaris entfernt. 1 N. medianus. 2 Hautast desselben. 3 N. radialis. 4 N. ulnaris.

Apb	M. abductor poll. br.
Apl	Sehne des M. abductor poll. long.
B	A. brachialis u. Vv. brach. proff.
B'B'	Oberflächl. Sehne des M. biceps.
bas	V. basilica.
Bi	M. brachial. int.
cep	V. cephalica.
cph	Ein mit der V. radial. prof. communicirender Ast der V. cephal.
*Fds*3—5	Sehnen des M. flexor dig. subl.
m'	V. mediana.
mdu	A. metacarpea dorsi uln.
mvs	A. metacarpea volaris sublim. rad.
Pb	M. palmaris br.
Pl	Sehne des M. palmaris long.
Pt	M. pronator teres.
R	A. und Vv. radial.
Ri	M. radialis int.
U	A. und Vv. ulnares.
Ui	M. ulnaris int.
*	Anastomose der oberflächl. und tiefen Venen des Unterarms.

Digitized by Google

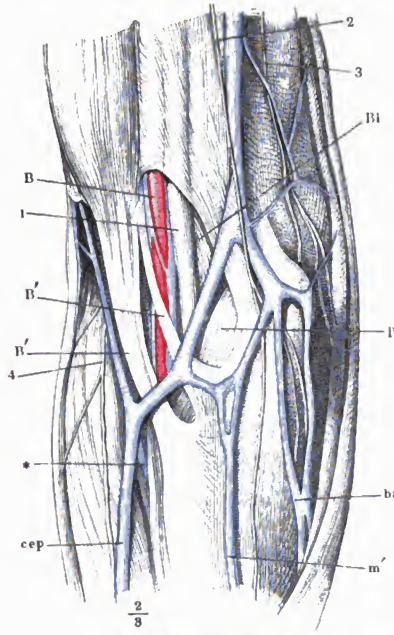

Fig. 1.

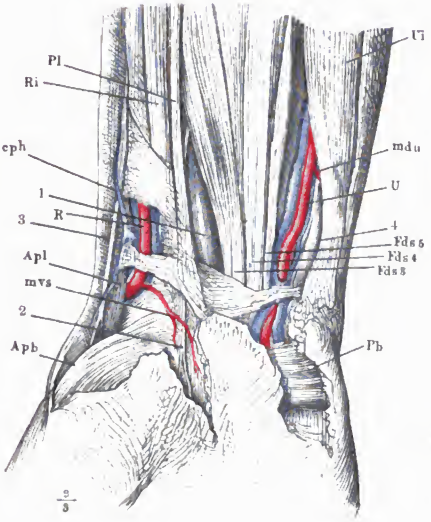

Fig. 2.

5*

Digitized by Google

Brust- und Bauchhöhle geöffnet. Lungen und Verdauungsorgane entfernt. Der Rumpf ist um seine verticale Axe mit der linken Seite um Weniges rückwärts gedreht. 1 Rechte Lungenwurzel. 2 Zwerchfell, frontal durchschnitten. 3 Nebenniere. 4 Niere. 5 M. psoas maj. 6 M. quadrat. lumborum.

Aa	Aorta adscend.
aA	Arcus aortae.
Ab	A. anon. brachiocephal.
Abd	V. anon. brachiocephal. dextra.
Abs	V. anon. brachiocephal. sin.
Ai	A. und V. anonyma iliaca.
az	V. azygos.
c	A. coeliaca.
ci	V. cava inf.
Cs	A. carotis sin.
cs	V. cava sup.
H	A. und V. hypogastr.
I	A. und V. iliaca.
ic	V. intercostalis.
je	V. jugularis ext.
ji	V. jugularis int.
h	Vv. hepat.
lb	V. lumbalis.
mei	A. mesenter inf.
mes	A. mesenter sup.
phr	A. und V. phren.
r	A. und V. renalis.
S	V. subclavia.
sm	A. und V. sacralis media.
spi	A. und V. spermat. int.
sr	V. suprarenalis.
Ss	A. subclavia sin.

Digitized by Google

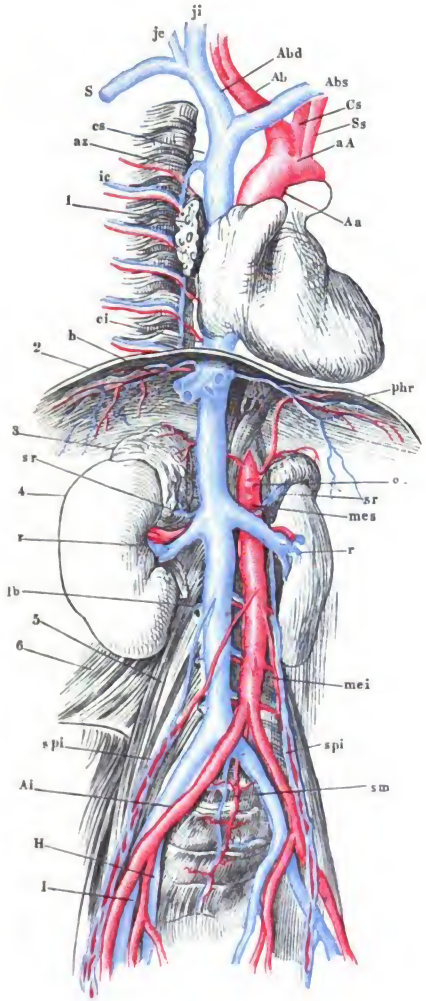

Digitized by Google

Vordere Fläche des Schenkels. Die Fascie an der medialen Seite des M. sartorius der Länge nach eingeschnitten und zurückgeschlagen.

---

1 u. 2	Nn. cutanei antt.
3	N. saphenus.
C	A. cruralis.
s a m	V. saphena magna.
Sar	M. sartorius.
*	Incisura falciformis des oberflächl. Blattes der Fascie.

Digitized by Google

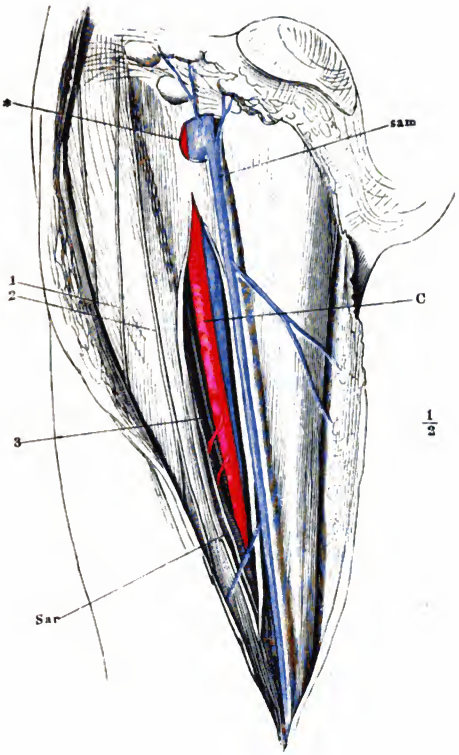

Digitized by Google

Kniekehle, Haut und Fascie zurückgeschlagen.

1	N. tibial.
2	Ast desselben zum M. soleus.
3	N. communicans tibial.
4	N. peroneus.
5	N. communicans peroneus.
Bff	M. biceps femoris.
Gal	M. gastrocnemius later.
Gam	M. gastrocnemius medial.
Po	A. und V. poplitea.
sam	Zweige der V. saphena magna.
sap	V. saphena parva.
sul	A. und V. surales later.
sum	A. und V. surales medial.

Digitized by Google

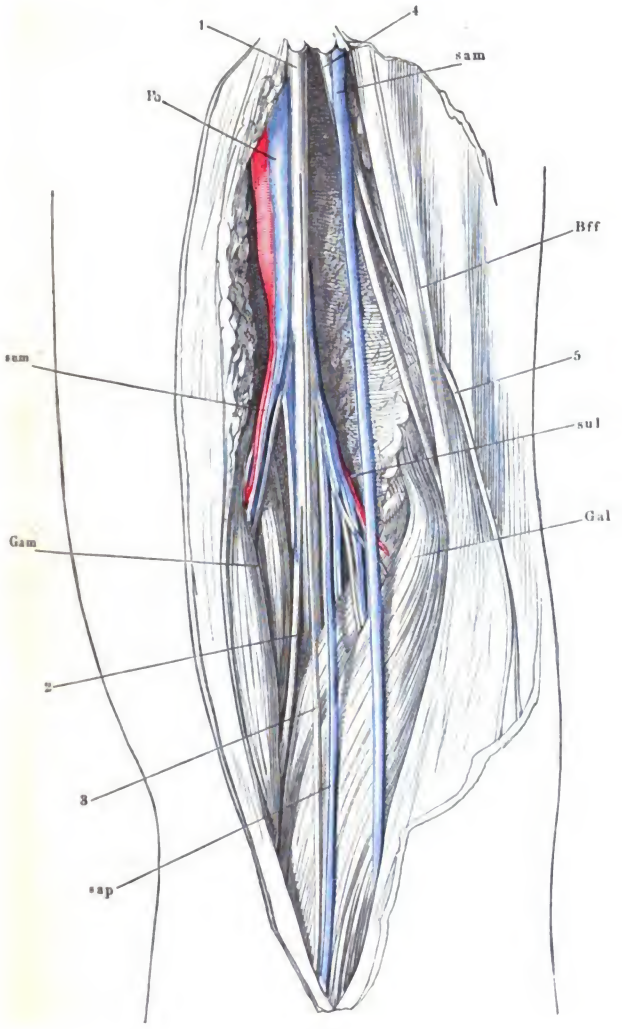

Digitized by Google

Fig. 1. Ductus thoracicus, bis zum achten Brustwirbel doppelt.

Fig. 2. Ein Stück Dünndarm mit injicirten Blut- und Lymphgefässen. * Mesenterialdrüse.

Fig. 1.

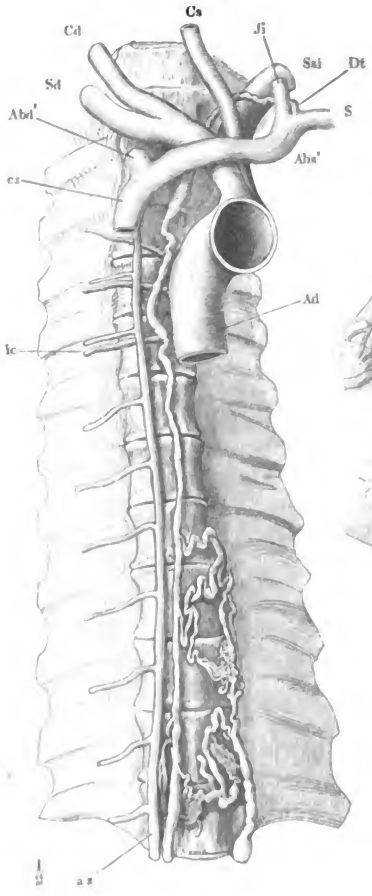

Fig. 2

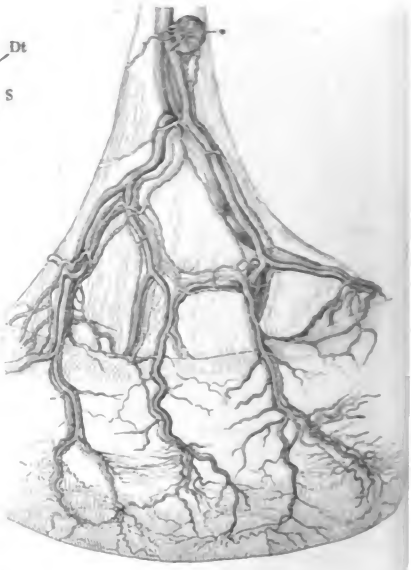

Abd	V. brachiocephal. dextra.
Abs	V. brachiocephal. sin.
Ad	Aorta descend.
az	V. azygos.
cd	A. carotis dextra.
Cs	A. carotis sin.
cs	V. cava sup.
Dt	Ductus thorac. Einmündung.
ic	A. und V. intercost.
Ji	V. jugularis int.
S	V. subclavia sin.
Sd	A. subclavia dextra.
Ssi	A. subclavia sin.

Digitized by Google

Fig. 1. Oberflächliche Lymphgefässe des Oberschenkels.
Fig. 2. Tiefe Lymphgefässe des Oberschenkels.

Fig. 1.

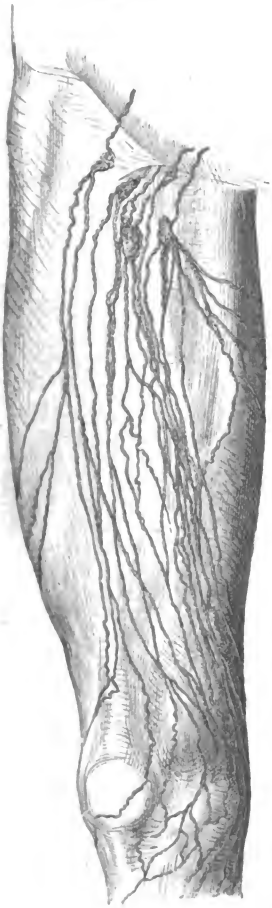

Fig. 2.

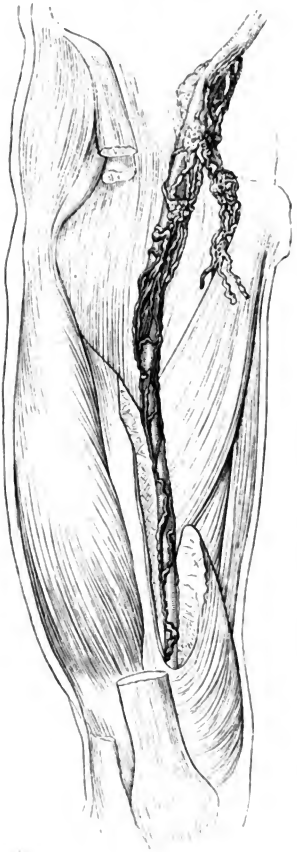

Digitized by Google

Die Brusthöhle von vorn, weit geöffnet und Lunge und Pleura linkerseits entfernt.

1	M. mylohyoid.
2	M. thyreohyoid.
3	Gland. thyreoid.
4	Rechte Lamelle des hinteren Mediastinum.
5	Lunge mit den obertlächlichen Lymphgefässen.
Ad	Aorta descend.
ax	Gland. lymphat. axillares.
az	V. azygos.
br	Gland. lymphat. bronchiales.
Cc	A. carotis comm.
cvs	Gland. lymphat. cervic. superfic.
cvpi	Gland. lymphat. cervic. proff. inff.
cvps	Gland. lymphat. cervic. proff. supp.
Dt	Duct. thorac.
fa	V. facial. ant.
ic	Gland. lymphat. intercost.
Ji	V. jugularis int.
mda	Gland. lymphat. mediastinae antt.
mdp	Gland. lymphat. mediastinae postt.
S	A. und V. subclavia (am Uebergange in die V. axillaris).
smx	Gland. lymphat. submaxill.
Tra	Truncus lymphat. axillaris.
Trb	Truncus lymphat. bronchiomedastinus.
Trj	Truncus lymphat. jugularis.

Digitized by Google

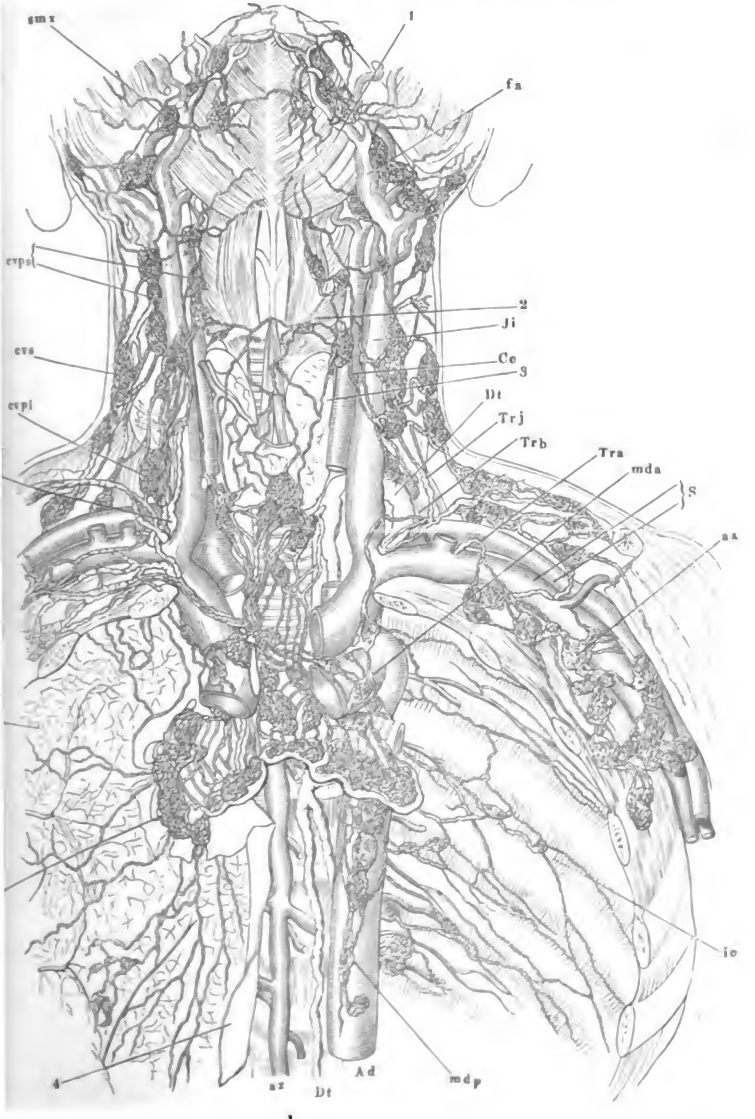

$\frac{1}{2}$

Digitized by Google

Die Bauchhöhle von vorn geöffnet, der Verdauungsapparat entfernt.

1	Vertebraltheil des Zwerchfells, über seinem Ursprunge abgeschnitten.
2	Nebenniere.
3	Niere.
4	Ureter.
5	Testikel.
6	Samenstrang.
Dt	Duct. thorac.
H	Gland. lymphat. hypogastr.
I	Gland. lymphat. iliacae.
i c p	Gland. lymphat. intercost. postt.
i g p	Gland. lymphat. inguin. proff.
i g s	Gland. lymphat. inguin. superfic.
l b	Gland. lymphat. lumbales.
s a	Gland. lymphat. sacrales.
T r i	Truncus lymphat. intestinalis.
T r l	Rechter, *T r l'* linker Truncus lymphat. lumbalis.

Digitized by Google

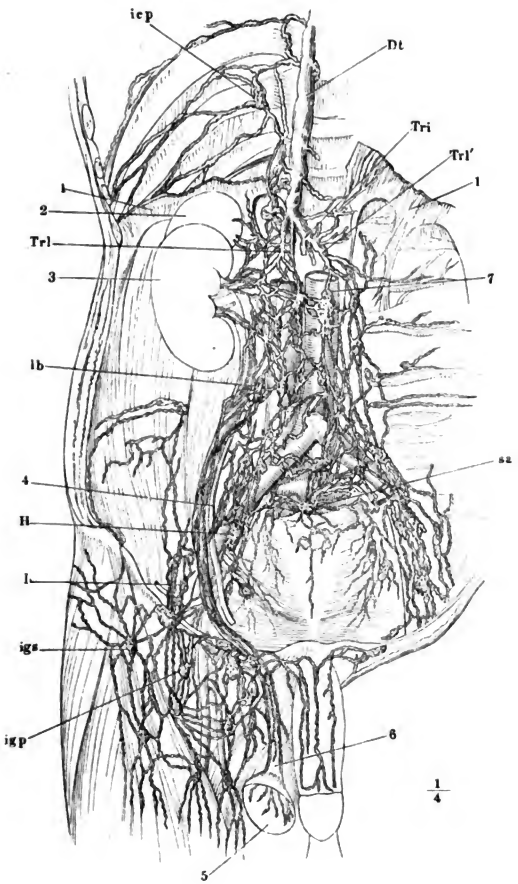

Digitized by Google

ANATOMISCHER

HAND-ATLAS

ZUM

GEBRAUCH IM SECIRSAAL

VON

Dr. J. HENLE,
PROFESSOR IN GÖTTINGEN.

FÜNFTES HEFT:

NERVEN.

BRAUNSCHWEIG,
DRUCK UND VERLAG VON FRIEDRICH VIEWEG UND SOHN.
1876.

Digitized by Google

Die Herausgabe einer Uebersetzung in französischer und englischer Sprache, sowie in anderen modernen Sprachen wird vorbehalten.

Digitized by Google

V.

NEUROLOGISCHER THEIL.

Digitized by Google

Fig. 1. Rückenmark von der hinteren Fläche, die Nervenwurzeln ausgerissen.

Fig. 2. Rückenmark von vorn; die fibröse Haut (dura mater) hinten und vorn in der Medianlinie durchschnitten und zurückgeschlagen.

Fig. 3. Dorsaltheil des Rückenmarks, hintere Fläche, die fibröse Haut durch einen medianen Schnitt geöffnet und zurückgeschlagen.

Fig. 4. Rückenmark (Cervicaltheil) mit den Nervenwurzeln von vorn; die Wurzeln eines Nerven der rechten Seite ausgerissen.

Fig. 5. Dasselbe, von hinten, ebenso.

Fig. 6. Unteres Ende des Rückenmarks, mit den Wurzeln des untersten Sacralnerven und des N. coccygeus Einer Seite.

Ct Conus terminalis.
Fc Funiculus cuneatus.
Fg Funiculus gracilis.
Fl Funiculus lateralis.
Fma Fissura mediana ant.
Fmp Fissura mediana post.
Fp Funiculus post.
Ft Filum terminale.
Ic Intumescentia cervicalis.
Il Intumescentia lumbalis.
Ld Ligamentum denticulatum.
Nc Nervus cervicalis.
Ncc N. coccygeus.
Nd N. dorsalis.
Nl N. lumbalis.
Ns N. sacralis.
Ra Radix ant.
Rp Radix post.
Sip Sulcus intermedius post.
Sla Sulcus lateralis ant.
Slp Sulcus later. post.
* Gangl. spinale.
** Gangl. coccygeum.

Fig. 4.

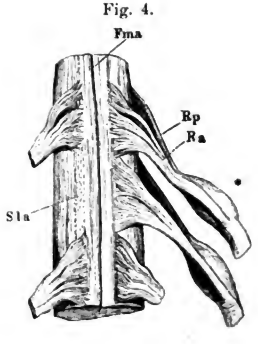

Digitized by Google

Fig. 1.

Fig. 2.

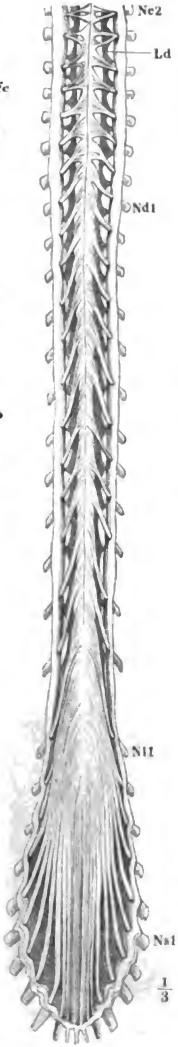

Fig. 3.

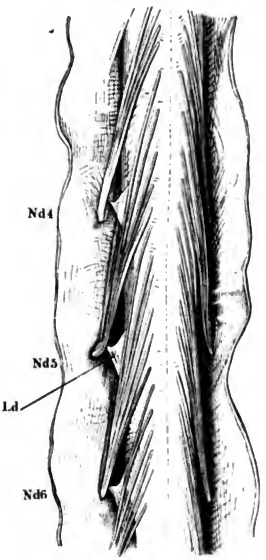

Fig. 5.

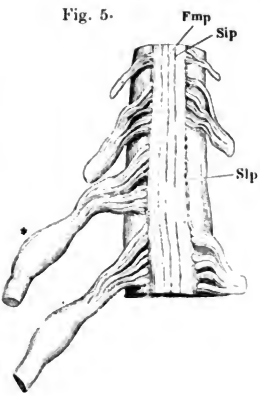

Fig. 6.

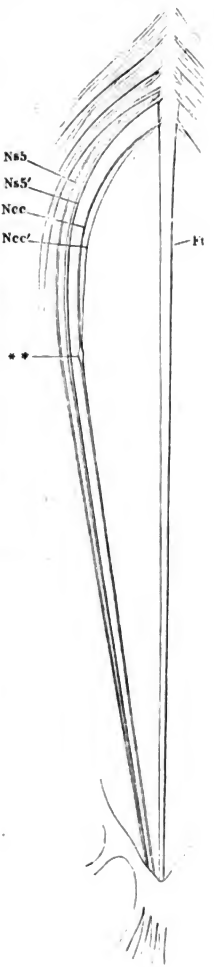

Digitized by Google

Fig. 1. Querschnitt des Dorsaltheils des Rückenmarks durch die Austrittsstelle einer hintern Wurzel. 2malige Vergrösserung auf dunkelm Grunde.

Fig. 2. Dasselbe Präparat, 5malige Vergrösserung. Bei durchfallendem Licht.

Fig. 3. Dasselbe, durch Kalilösung aufgehellt. 20malige Vergrösserung.

Fig. 4. Querschnitt des Rückenmarks aus der Gegend des Ursprungs der obersten Wurzelfasern des sechsten Cervicalnervenpaars. 15malige Vergr.

Fig. 5. Mittlerer Theil des nämlichen Präparats, durch Kalilösung aufgehellt. 20malige Vergrösserung.

Fig. 6. Querschnitt des Rückenmarks aus der Gegend des Ursprungs der mittleren Wurzelfasern des dritten Sacralnervenpaars. 15malige Vergr.

Ca	Commissura alba.	*gc*	Substantia grisea centralis.
Cc	Canalis centr.	*grc*	Substantia grisea corticalis.
Cg	Commissura grisea.	*Pr*	Processus reticularis.
Fa	Funiculus ant.	*s*	Substantia spongiosa der grauen Hintersäule.
Fma	Fissura mediana ant.		
Fmp	Fissura mediana post.	*Ti*	Tractus intermedio-lateralis.
Fp	Funiculus post.	*v*	Columna vesicularis des Dorsalmarks.
g	Substantia gelatinosa der grauen Hintersäule.	*	Gefässdurchschnitte.

Fig. 3.

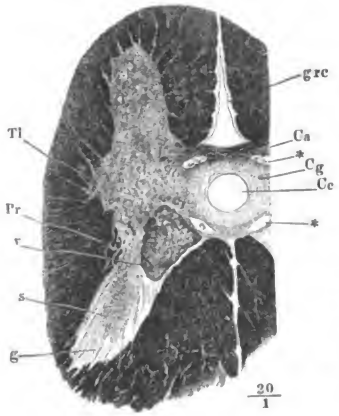

Fig. 5.

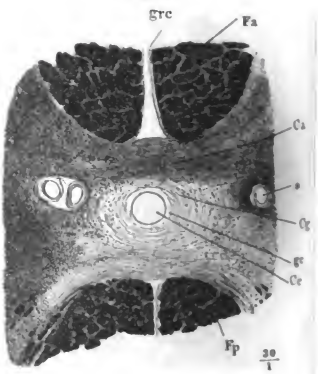

Digitized by Google

Fig. 1.

Fig. 4.

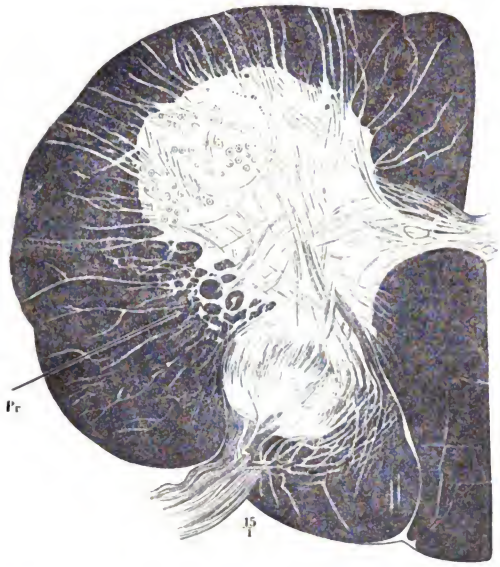

Fig. 2.

Fig. 6.

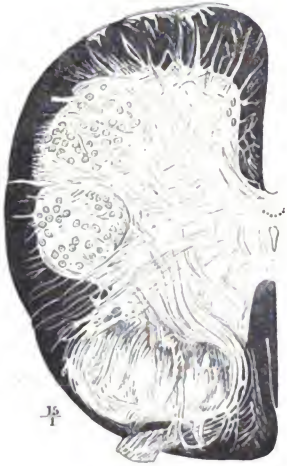

Digitized by Google

Fig. 1. Gehirn, Profilansicht. $^1/_3$ natürl. Grösse.

Fig. 2. Gehirn von hinten, die Fissura transversa ant. dadurch weit geöffnet, dass das Grosshirn mit der vordern Spitze um die transversale Axe abwärts gebogen ist.

Fig. 3. Basis des Gehirns, die Hypophyse abgetrennt, die vordere Spitze des hintern Lappens rechterseits zurückgebogen, um die Stelle (**) frei zu legen, an welcher derselbe mit dem Boden des Gehirns verwachsen ist.

B Basis des Grosshirnschenkels.
Bca Brachium conjunct. ant.
Bcp Brachium conjunct. post.
Cb Cerebrum s. s. Grosshirn.
Cba Commissura baseos alba.
Cbl Cerebellum.
Cca Corp. candicans.
Ccb Crus cerebri.
Ccl Corp. callosum. Ccl^2 Knie, Ccl^4 Splenium desselben.
Cn Conarium.
Fta Fissura transv. ant.
Gh Gyrus hippocampi. Gh' Haken desselben.
In Insula.
Lct Lamina cinerea terminalis.
Lpp Lamina perforata posterior.
Lq Lamina corporis quadrigemini.
Mo Medulla oblongata.
P Pons (*P. Varolii* aut.).
Pcc Pedunculi corporis callosi.
Spa Substantia perforata ant.
Sr Substantia reticularis.
T Tegmentum des Grosshirnschenkels.
Tbo Tuber olfactorium.
Tc Tuber cinereum.
Tho Thalamus opt.
Vma Velum medullare ant.
I — *VIII* Erster bis achter Hirnnerve. — *I'* Bulbus n. olfact. — *II'* Tract. opt.
* Quere Hirnspalte (*Fossa Sylvii* aut.).

Fig. 1.

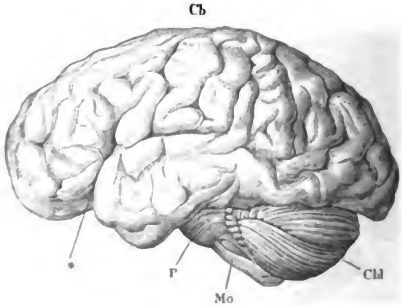

Digitized by Google

Fig. 2.

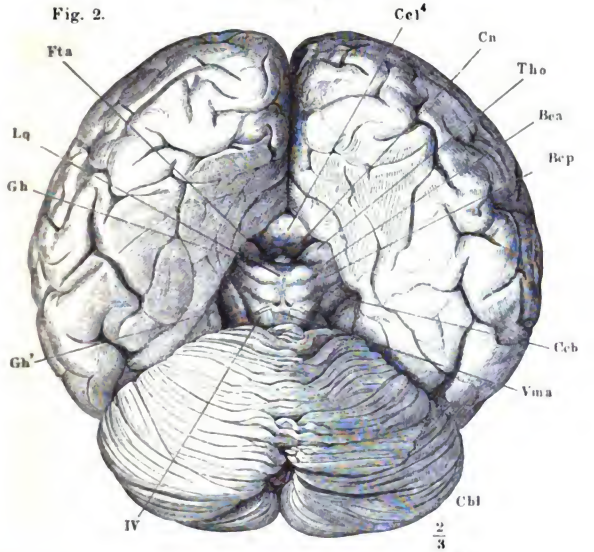

Fig. 3.

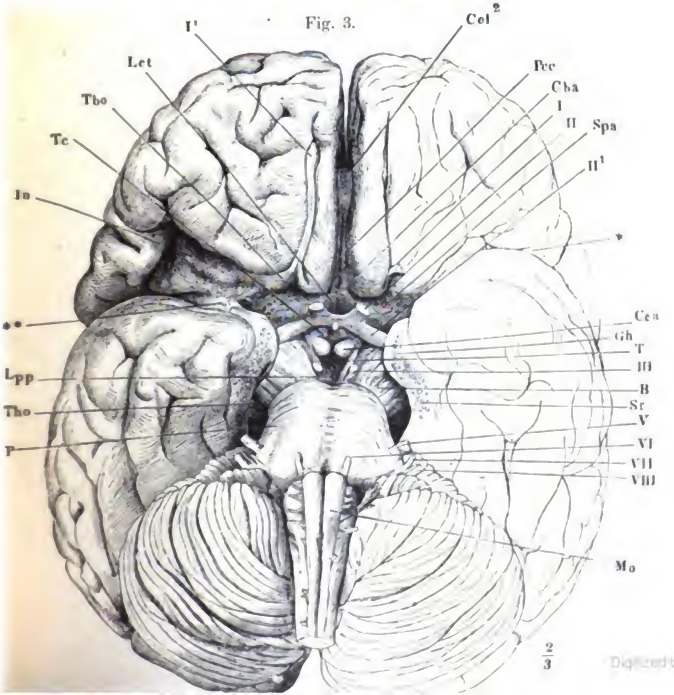

Digitized by Google

Fig. 1. Mediandurchschnitt des Gehirns.

Fig. 2. Ein Theil desselben nach Entfernung der Lamina Septi lucidi.

A Aquaeductus.

Cba Commissura baseos alba.

Cbl Cerebellum.

Cca Corpus candicans.

Ccl Corpus callosum. Ccl^1 Schnabel. Ccl^2 Knie. Ccl^3 Körper. Ccl^4 Splenium.

Cf Columna fornicis.

Cn Conarium.

Coa Commissura ant.

Com Commissura media.

Cop Commissura posterior.

Cs Corpus striat.

FM Foramen Monroi.

Fta Fissura transversa ant.

Ftp Fissura transversa post.

H Hypophyse.

Lct Lamina cinerea terminalis.

Lq Lamina corporis quadrigemini.

Mo Medulla oblongata.

P Pons.

Sl Septum lucidum.

SM Sulcus Monroi.

Tc Tuber cinereum.

Tho Thalamus opt.

Vma Velum medullare ant.

Vq Ventriculus quartus.

II. N. opticus. *II'* Chiasma nervorum opt.

Digitized by Google

Fig. 1.

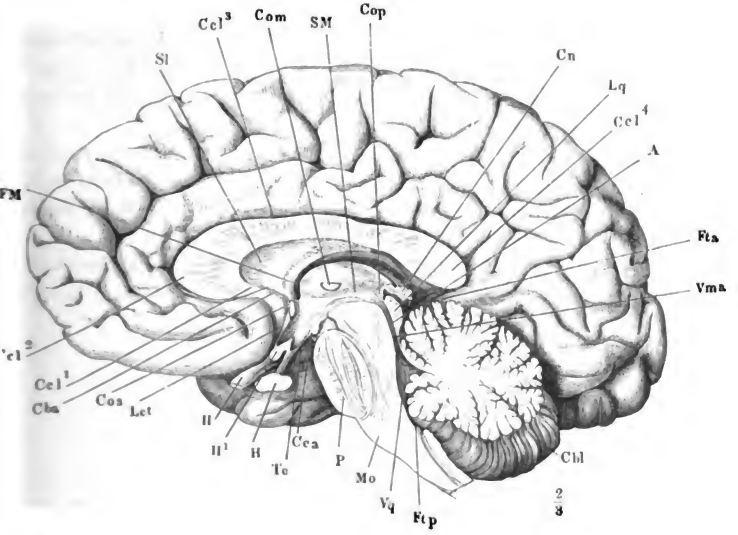

Fig. 2.

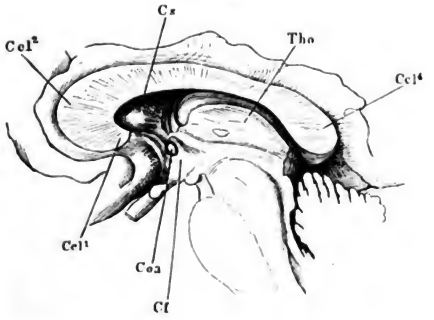

Digitized by Google

Fig. 1. Verlängertes Mark, vordere (untere) Fläche. Die vordere Medianfurche auseinandergezogen, um die Pyramidenkreuzung zu zeigen.

Fig. 2. Dasselbe, die Wurzeln der vier letzten Hirnnerven an der Austrittsstelle abgerissen. * Unbeständige von der Kreuzungsstelle schräg aufwärts ziehende Furche, ** medialer, *** lateraler Längsstrang der Olive (*Funiculis Siliquae int.* und *ext.* Burdach.

Fig. 3. Verlängertes Mark. Hintere (obere) Fläche. Kleinhirn und Velum medull. ant. durch einen Medianschnitt gespalten und auseinandergezogen. * Höckerchen, welches einem Knie der unter der Oberfläche verlaufenden Wurzel des N. facialis entspricht.

Fig. 4. Frontalschnitt des Kleinhirns und verlängerten Marks am hintern Rande des Ponticulus. Vorderer Abschnitt. ** Plexus choroideus lateralis des vierten Ventrikels.

Ac	Ala cinerea. *Ac'* der unbeständige Accessoriuskern Stilling's.	*Lc*	Locus coeruleus.
Cl	Clava.	*Nc*^{1}	Nerv. cervic. I ant., vordere Wurzel.
Cq	Corpus quadrigeminum.		*Nc*$^{1'}$ Desselben hintere Wurzel.
D	Decussatio pyramidum.	*O*	Olive.
F	Flocculus.	*Ob*	Obex.
Fba	Fibrae arciformes.	*P*	Pons.
Fc	Funiculus cuneatus.	*Po*	Ponticulus.
Fg	Funiculus gracilis.	*Tnc*	Taeniola cinerea und Striae medullares.
Fma	Fissura mediana ant.	*Vma*	Velum medull. ant.
Fo	Funiculus olivaris.	*Vmi*	Velum medull. inf.
Fr	Funiculus restiformis.	*Vmp*	Velum medull. post.
Fpy	Funiculus pyramid.	*VI* — *XII*	Wurzel des 6ten bis 12ten Hirnnerven.
Fva	Fovea ant.		

Digitized by Google

Fig. 1.

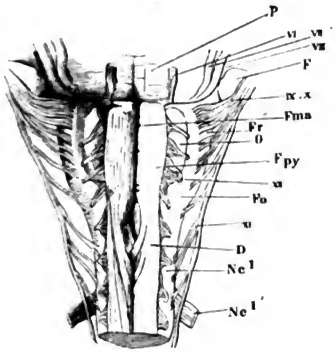

Fig. 2.

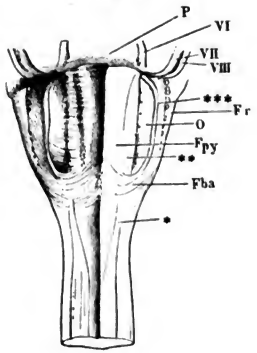

Fig. 3.

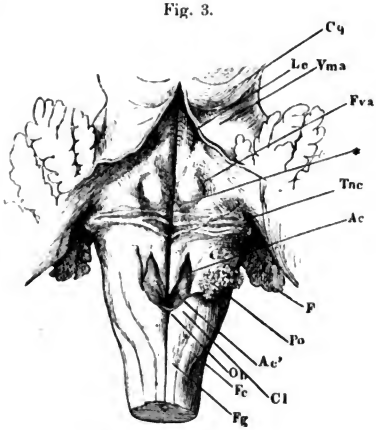

Fig. 4.

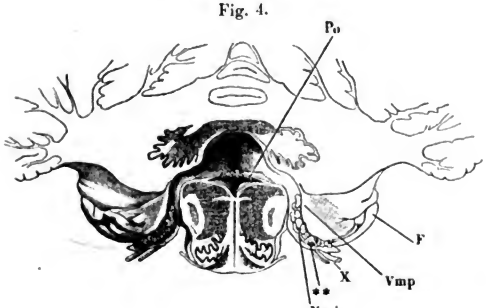

Digitized by Google

Fig. 1. Horizontal- (Quer-) Schnitt an der Grenze des verlängerten Rückenmarks. Kalipräparat, bei durchfallendem Licht.

Fig. 2. Querschnitt des verlängerten Marks durch den Anfang der Pyramidenkreuzung.

Fig. 3. Desgleichen durch die Pyramidenkreuzung in der Gegend der untern Hypoglossuswurzeln.

Cc	Canalis centralis.	*gc*	Substantia gelatinosa centr.
Cga	Columna grisea ant.	*Nc*	Nucleus funiculi cuneati.
Cgp	Columna grisea post.	*Ng*	Nucleus funiculi gracilis.
Fa	Funiculus ant. *Fa'* Vorderstrangsrest.	*Pr*	Processus reticularis.
		I	Vordere Wurzel des 1ten Cervicalnerven.
Fc	Funiculus cuneatus.		
Fg	Funiculus gracilis.	*XI, XII*	Wurzeln des 11ten und 12ten Hirnnerven.
Fpy	Funiculus pyramidalis.		
g	Gelatinöse Rinde der Hintersäule.	*	Gefässdurchschnitt.

Fig. 1.

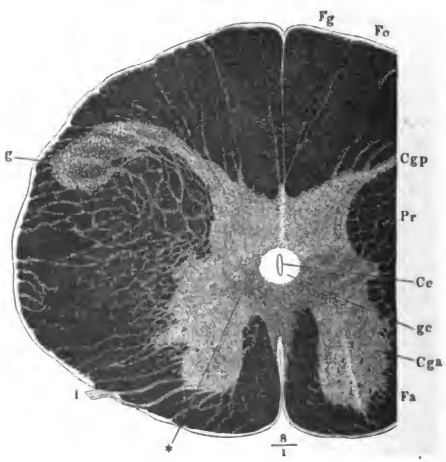

Digitized by Google

Fig. 2.

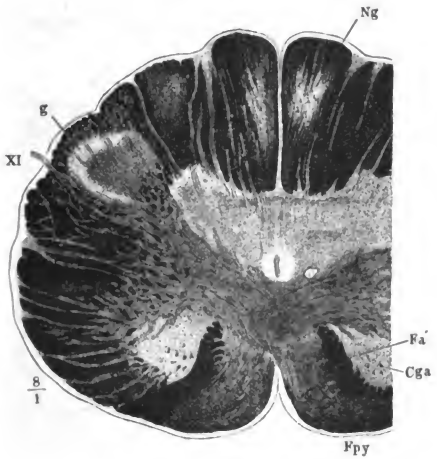

Fig. 3.

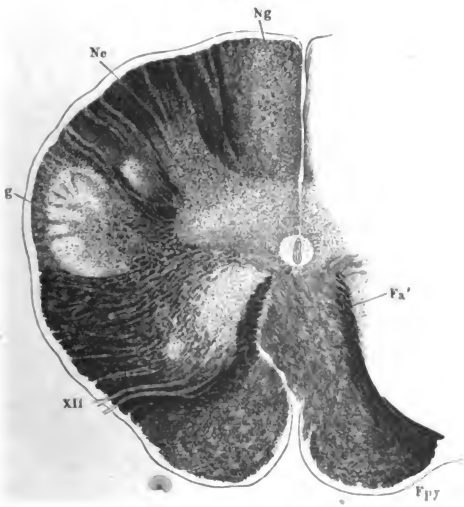

Digitized by Google

Fig. 1. Querschnitt des verlängerten Marks durch die untere Spitze des Olivenkerns. Kalipräparat.

Fig. 2. Desgleichen. Durch die Mitte des Olivenkerns.

Fa' Vorderstrangsrest.
Fba Fibrae arciformes.
Fcl Funiculus cuneat. later.
Fcm Funiculus cuneat. medial.
Fg Funiculus gracilis.
Fpy Funiculus pyramid.
Fr Funiculus restiformis.
Na Nucleus arciformis.
Ngl Nucleus glossopharyngei.
Nh Nucleus hypoglossi.
No Nucleus olivaris.
Noa Nucleus olivaris accessor.
Np Nucleus pyramid.
Nv Nucleus vagi.
Po Ponticulus.
R Raphe.
IX. XII Wurzeln des 9ten u. 12ten Hirnnerven.
* Querdurchschnittene Blutgefässe.
** Längsdurchschnittene Blutgefässe.
† Querschnitt eines Stranges starker Nervenfasern (nach Clarke Fortsetzung der Proc. reticulares des Rückenmarks).

Digitized by Google

Fig. 1.

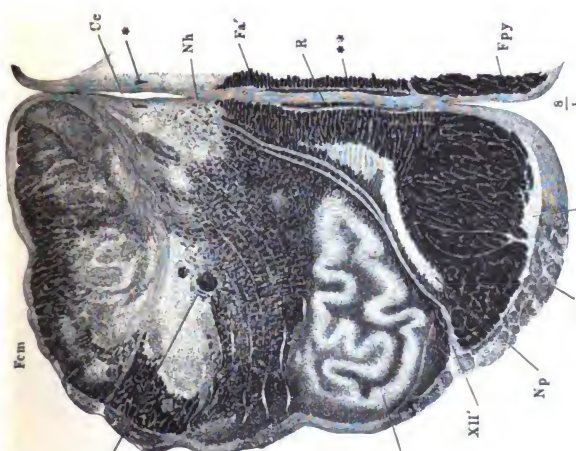

Fig. 2.

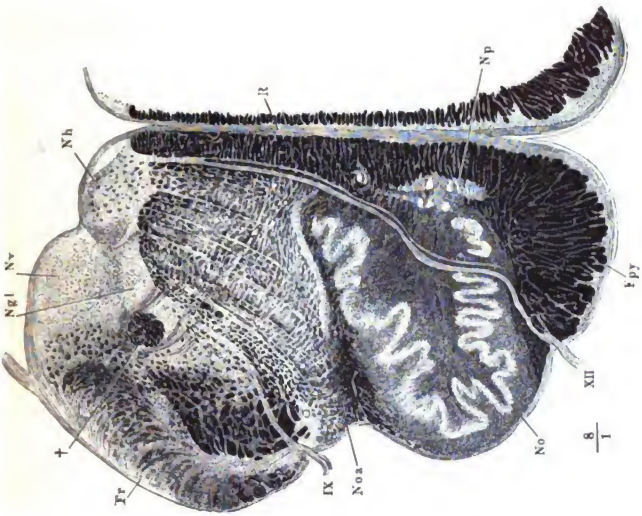

Digitized by Google

Fig. 1 Querschnitt des Brückentheils des verlängerten Marks hinter der grössten Breite des 4ten Ventrikels.

Fig. 2. Desgleichen vor derselben.

Fig. 3. Oberer Theil des nämlichen Präparats, vergrössert.

Fig. 4. Querschnitt des Brückentheils des verlängerten Marks durch die Wurzel des N. trigeminus.

Fig. 5. Oberer Theil des nämlichen Präparats, vergrössert.

Fig. 6. Verlauf der Wurzeln des N. trigeminus durch den Brückentheil des verlängerten Marks, durch einen schrägen Schnitt entblöst.

Ccb Crus cerebri.
Ccq Crus cerebelli ad c. quadrigem.
Cq Corpus quadrigem.
Fpi Fasciculus pontis inf.
Fps Fasciculus pontis sup.
Fpy Funiculus pyramid.
L Lemniscus.
Lc Locus coeruleus.
P Pons.
Pc Pedunculus cerebelli.
R Raphe.
Vma Velum medullare ant.
IV' Wurzel des N. trochlearis.
V N. trigeminus. V^1 sensible, V^2 motor. Wurzel desselben.
VI' Wurzel des N. abducens.
VII N. facialis. *VII'* Wurzel desselben.
VIII N. acusticus.
* Querschnitte stärkerer Faserbündel aus der obern Fläche der reticulären Substanz.
1 Feinkörnige, 2 Körnerschicht, 3 Nervenfaserschicht eines Randwulstes der Lingula. 4 Gelatinöse Substanz an der untern Fläche des Velum medull.

Digitized by Google

Fig. 1.

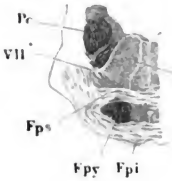

Fig. 2.

Fig. 3.

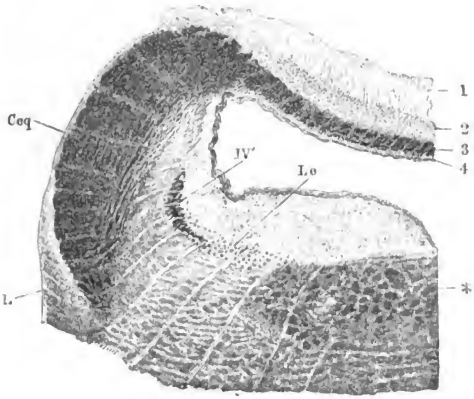

Fig. 6.

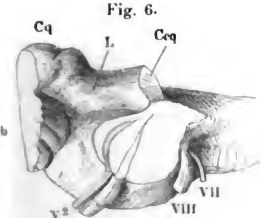

Fig. 5.

Fig. 4.

2

Digitized by Google

Fig. 1. Kleinhirn, obere Fläche. * Die den obern und hintern Lappen scheidende Furche.

Fig. 2. Dasselbe, hinterer Rand und hinterer Theil der untern Fläche.

Fig. 3. Dasselbe, vom hintern Rande, die Hemisphären auseinandergezogen, um den hintern Wurm sichtbar zu machen. * Eine der tiefern Spalten geöffnet, um die von Einem Lappen zum andern sich hinüberschlagenden Randwülste zu zeigen.

Fig. 4. Kleinhirn vom hintern Rande, mit auseinandergezogenen Hemisphären. Nebenpyramide.

Fig. 5. Obere Fläche des verlängerten Marks und untere Fläche des Kleinhirns, durch Auseinanderziehen beider sichtbar gemacht. * Seitenflügel der Uvula.

Cl	Clava.
Cq	Corpus quadrigem.
F	Flocke. *F'* Nebenflocke.
i	Lobus inf.
Ij	Incisura jugularis.
N	Nodulus.
p	Lobus post.
Py	Pyramide. *Py'* Nebenpyramide.
s	Lobus sup.
To	Tonsille. *To*† Schnittfläche der abgelösten Tonsille.
U	Uvula.
Vmi	Velum medullare inf.
Vmp	Velum medullare post.
Vp	Vermis post. (*Tuber valvulae ant.* *Vp'* unbeständige, die oberen Abtheilungen der hintern Lappen verbindende Lamelle (*Folium cacuminis* Reil).
Vs	Vermis sup.
VIII	N. acust.

Fig. 1.

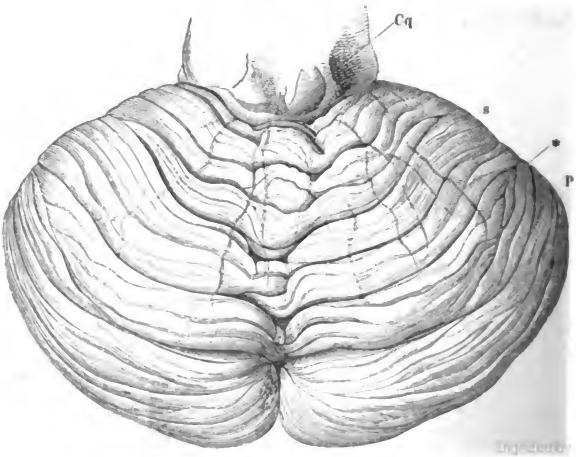

Digitized by Google

Fig. 2.

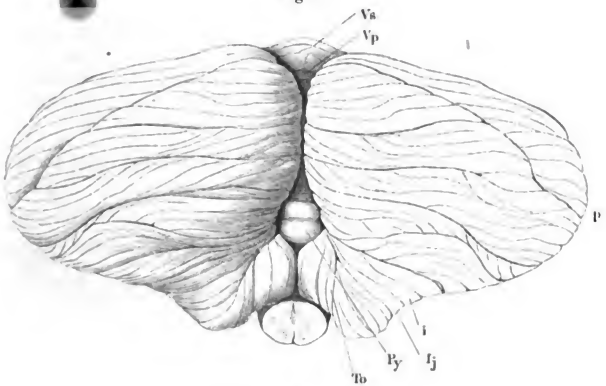

Fig. 3.

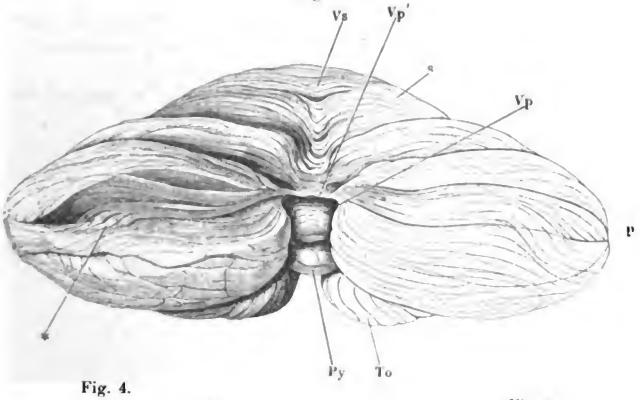

Fig. 4.

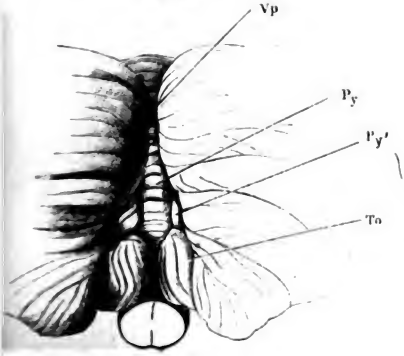

Fig. 5.

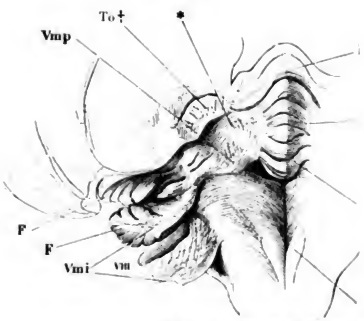

Digitized by Google

Fig. 1. Medianschnitt des Kleinhirns.

Fig. 2. Vorderer Theil der unteren Fläche des Kleinhirns, welcher mittelst eines Schnitts durch das Velum medull. antic., die Crura cerebelli ad corpora quadrigem. und ad pontem isolirt ist.

Fig. 3. Dasselbe Präparat, links ist der untere Lappen und ein Theil des hintern. rechts die Tonsille entfernt.

Fig. 4. Frontalschnitt durch das Velum medull. ant. und die Brücke. Hinterer Abschnitt. Der obere Wurm und Lappen von vornher abgetragen um die Lingula zu zeigen.

Ccp	Crus cerebelli ad pontem.
Ccq	Crus cerebelli ad corp. quadrig.
F	Flocke. *F'* Nebenflocke. *F*† Schnittfläche des Stiels der Flocke.
Flg	Frenulum lingulae.
i	Lobus inf.
Lg	Lingula.
Lq	Lamina quadrigemina.
N	Nodulus.
p	Lobus post.
Py	Pyramis.
s	Lobus sup. *s'* Die an der untern Fläche desselben versteckten kürzeren Randwülste.
To	Tonsille. *To*† Rissfläche, nach Entfernung derselben.
U	Uvula.
Vma	Velum medull. ant.
Vmp	Velum medull. post.
Vp	Vermis post.
Vs	Vermis sup.

Fig. 1.

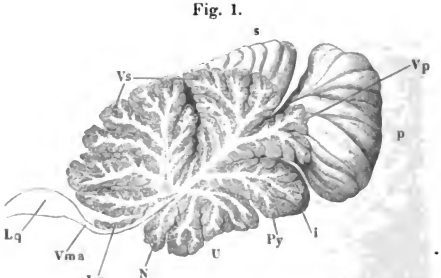

Digitized by Google

Fig. 2.

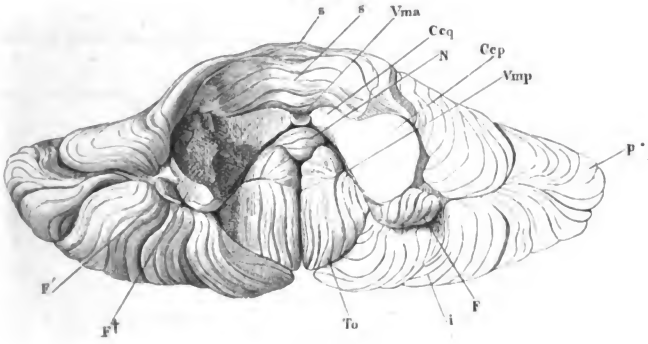

Fig. 3.

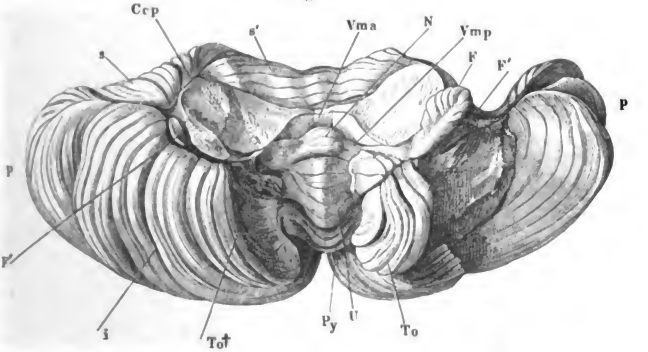

Fig. 4.

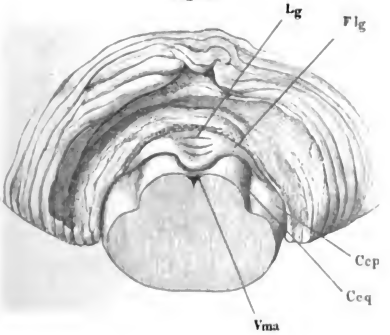

Digitized by Google

Fig. 1. Horizontalschnitt durch das Kleinhirn und den vorderen Theil des Bodens des vierten Ventrikels.

Fig. 2. Horizontalschnitt des Kleinhirns durch das Crus cerebelli ad corpus quadrig.

Fig. 3. Markkern des Kleinhirns nach Ablösung der Randwülste, von hinten.

Ccp	Crus cerebelli ad pontem.
Ccq	Crus cerebelli ad corp. quadrigem.
Cd	Corpus dentatum cerebelli.
F	Flocke.
Fva	Fovea ant.
i	Lob. inf.
Lc	Locus coeruleus.
N	Nodulus.
P	Pons.
Py	Pyramis.
s	Lobus sup.
To	Tonsille.
Vma	Velum medull. ant.

Digitized by Google

Fig. 1.

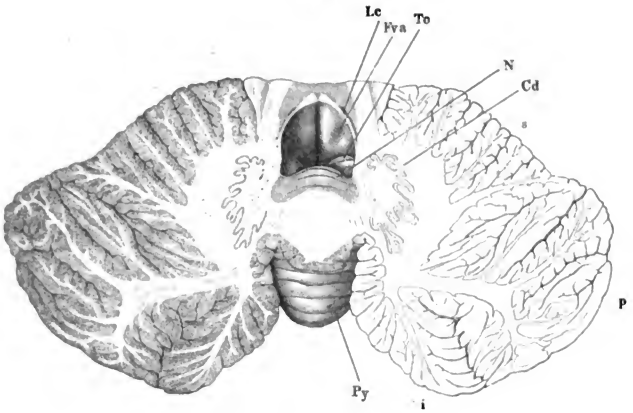

Fig. 2.

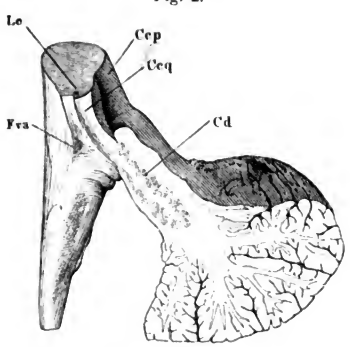

Fig. 3.

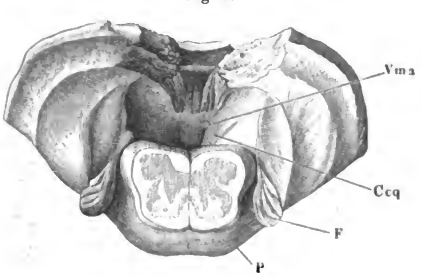

Digitized by Google

Fig. 1. Frontalschnitt des Kleinhirns und des verlängerten Marks hinter dem Eintritt der Pedunculi cerebelli.

Fig. 2. Unterer Theil eines frontalen Durchschnitts derselben Gegend, an welchem die Uvula von den Tonsillen bedeckt ist. Die untere Aushöhlung enthielt den Querschnitt des verlängerten Marks.

Fig. 3. Frontalschnitt des Kleinhirns und verlängerten Marks, 8 mm. hinter der Brücke. Hinterer Abschnitt.

Fig. 4. Frontalschnitt des Kleinhirns durch den hintern Rand der Brücke.

Fig. 5. Frontalschnitt des Kleinhirns, des Velum med. ant. und der Brücke.

Ccp	Crus cerebelli ad pontem.
Ccq	Crus cerebelli ad corp. quadrigem.
F	Flocke.
i	Lobus inf.
Lc	Locus coeruleus.
N	Nodulus.
p	Lobus post.
s	Lobus sup.
To	Tonsille.
U	Uvula.
Vma	Velum medull. ant.
Vq	Ventric. quartus.
VII, *VIII*,	7ter und 8ter Hirnnerve.
*	Seitenwand des 4ten Ventrikels.
**	Plexus choroid. lat. ventriculi quarti.

Fig. 1.

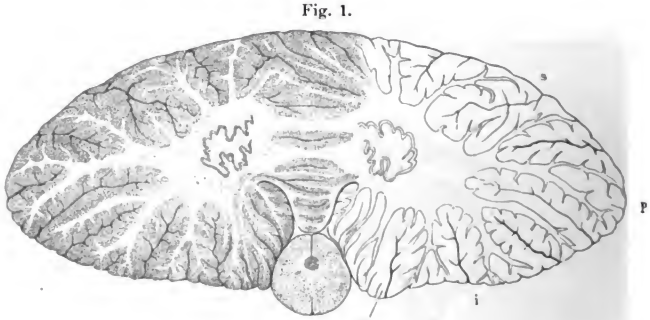

Digitized by Google

Fig. 2.

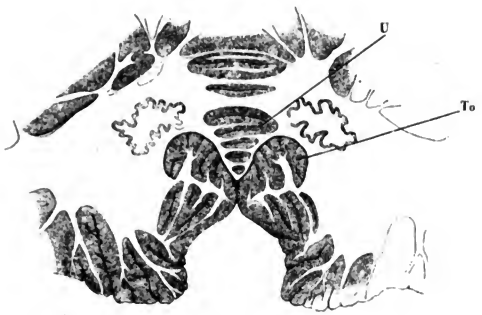

Fig. 3.

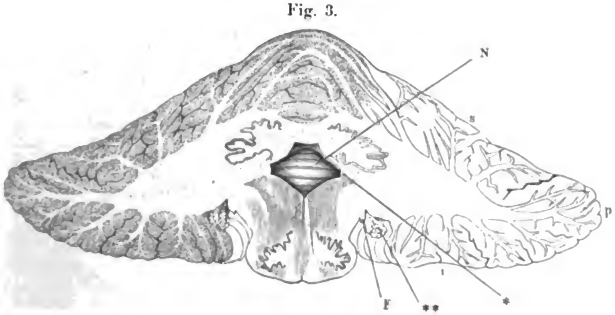

Fig. 5.

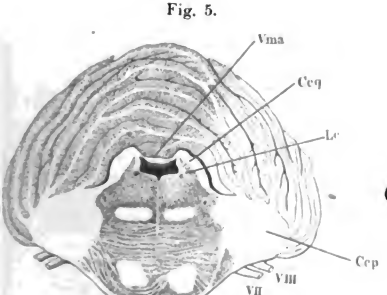

Fig. 4.

Digitized by Google

Fig. 1. Region der Vierhügel von oben, das Kleinhirn an dessen Markkern abgeschnitten.

Fig. 2. Brücke. Grosshirnschenkel und Vierhügelplatte im Profil, die frontale Durchschnittsfläche der Grosshirnschenkel etwas nach links gewandt.

Fig. 3. Grosshirnganglien, von oben. Das corpus callosum vom Knie an und die Hemisphären im Niveau des C. callosum abgetragen.

Fig. 4. Successive Frontalschnitte der Vierhügel und des Aquaeductus, *a* am Eingang des Aquaeducts, *b* unter dem hintern, *c* unter dem vordern Vierhügelpaar.

A	Aquaeductus (*A. Sylvii ant.*)	*L*	Lemniscus.
Bca	Brachium conjunct. ant.	*Lg*	Lingula.
Bcp	Brachium conjunct. post.	*Pcn*	Pedunculus conarii.
Ccb	Crus cerebri.	*Pv*	Pulvinar.
Cc1²	Corpus callos. Knie.	*Sb*	Sulcus basilaris.
Ccp	Crus cerebelli ad pont.	*St*	Stria terminalis.
Ccq	Crus cerebelli ad corp. quadrig.	*Tho*	Thalamus opt.
Cf	Columna fornicis.	*Tp*	Taenia pontis.
Cgm	Corpus geniculatum mediale.	*Ts*	Tuberc. sup. (thalami).
Cn	Conarium.	*Tto*	Taenia thalami opt.
Com	Commissura media.	*Vma*	Velum medull. ant.
Cop	Commissura post.	*Vsl*	Ventric. septi lucidi.
Cq	Corpus quadrigem.	*IV, V,*	4ter, 5ter Hirnnerve.
Cs	Corpus striatum.		

Fig. 1.

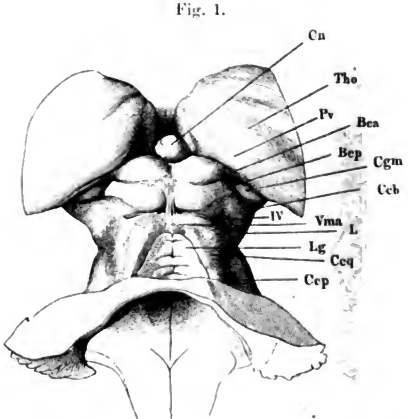

Digitized by Google

Fig. 2.

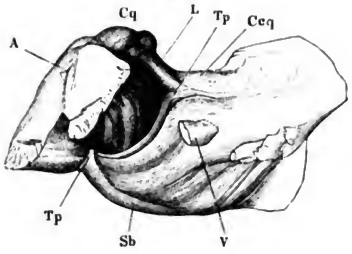

Fig. 3.

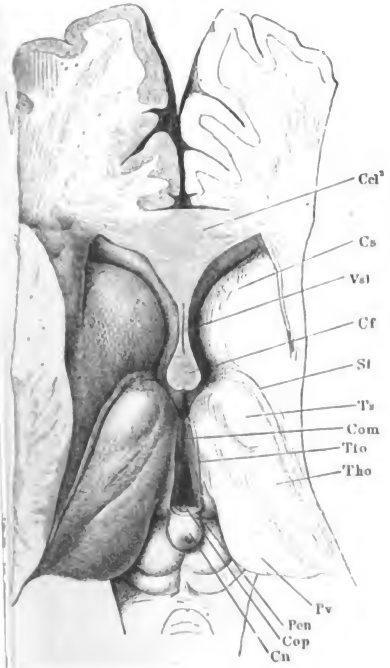

Fig. 4.

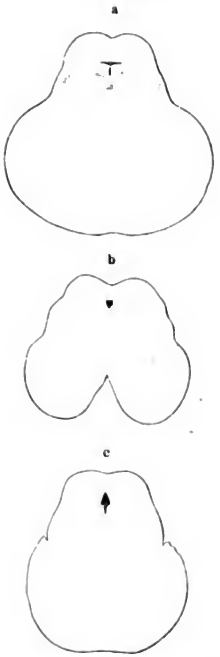

Digitized by Google

Fig. 1. Linke Grosshirnhemisphäre, Profil.

Fig. 2. Dieselbe, mit aufgehobenen Randwülsten des ringförmigen Lappens, um die Insel zu zeigen.

Fig. 3. Insel, nach Abtrennung des ringförmigen Lappens. * Trennungsfläche desselben.

Fig. 4. Rechter ringförmiger Lappen von der medialen Fläche.

---

a	Lobus ant.	*Gf*	Gyrus fornicatus.
c	Cuneus.	*Gh*	Gyrus hippocampi. *Gh'* Haken desselben.
Ccl[4]	Splenium des C. callosum.		
Cs	Corpus striatum.	*Gt*	Gyrus transitivus.
Fd	Fascia dentata.	*i*	Lobus inf.
Fi	Fimbria.	*In*	Insula.
Fla	Fissura lateralis ant.	*Ltb*	Lobulus tuberis.
Flp	Fissura lateralis post. (*Fossa Sylvii* aut.)	*p*	Lobus post.
		Prc	Praecuneus.
Foh	Fissura occip. horizontalis.	*s*	Lob. sup.
Fop	Fissura occip. perpendicularis.	*Sc*	Sulcus centralis.
Gca	Gyrus centralis ant.	*Tho*	Thalamus opt.
Gcp	Gyrus centralis post.	*I*	N. opticus.

Fig. 1.

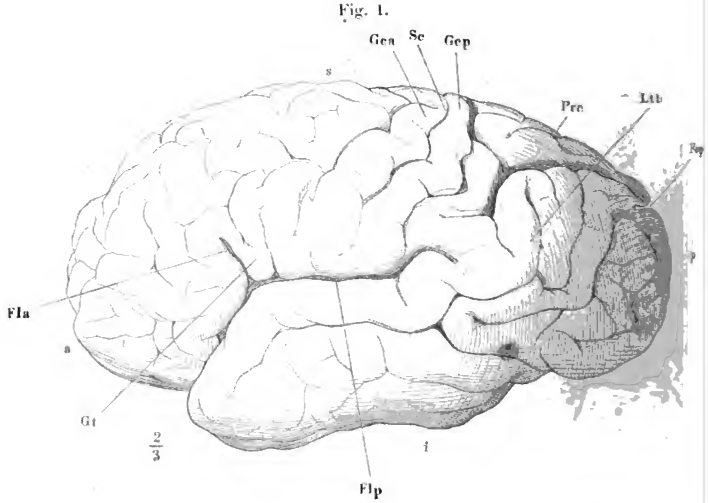

Digitized by Google

Fig. 2.

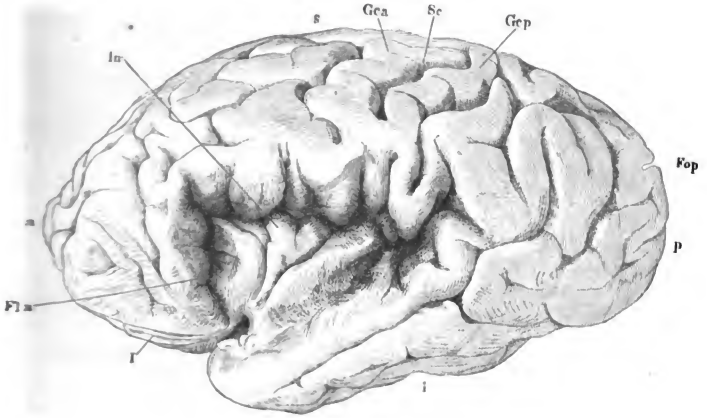

Fig. 3.

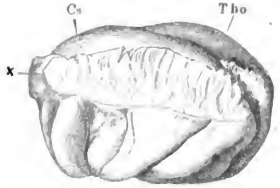

Fig. 4.

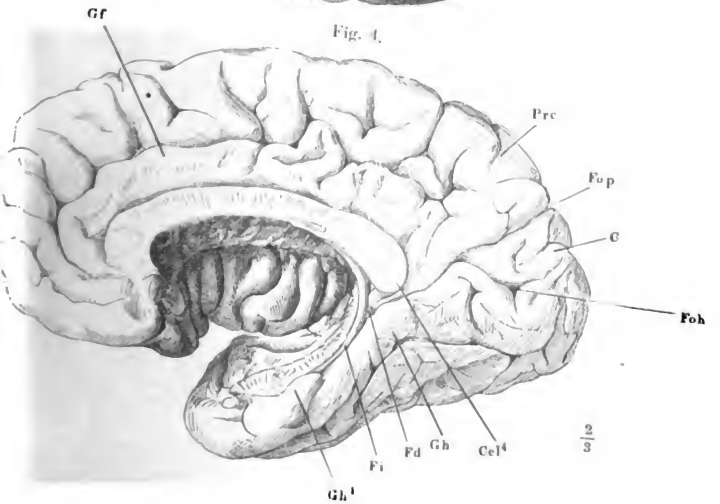

Digitized by Google

Fig. 1. Horizontalschnitt der Grosshirnhemisphäre im Niveau des C. Callosum, untere Schnittfläche.

Fig. 2. Desgl. Durch das Knie des C. callosum und das Septum lucidum.

Fig. 3. Desgl., etwas tiefer.

Fig. 4. Desgl., dicht über der untern Fläche des Gehirns.

A	Aquaeductus.	*Ntg*	Nucleus tegmenti.
B'	Ausstrahlung der Basis des Grosshirnschenkels.	*Raf*	Radix ascend. fornicis.
		Rdf	Radix descendens fornicis.
Ccl	Corp. callos. *Ccl''* Knie desselben.	*Sl*	Septum lucidum.
Cgl	Corp. geniculat. later.	*Slm*	Striae longitudin. mediales des C. callosum.
Cls	Claustrum.		
Co	Chiasma opt.	*Su*	Substantia nigra der Hirnschenkel.
Coa'	Commissura ant. Längsschn.	*Spa*	Substantia perforata ant.
Cs	Corp. striat.	*St*	Stria terminalis.
Cp	Kapsel.	*Tho*	Thalamus opt.
In	Insel.	*II'*	Tractus opt.
Lt	Ligam. tectum.	*	Weisse, das C. striatum und den Nucleus lentiformis trennende Fasermasse.
Lq	Lamina quadrigem.		
Nl	Nucleus lentiformis.		

Fig. 1.

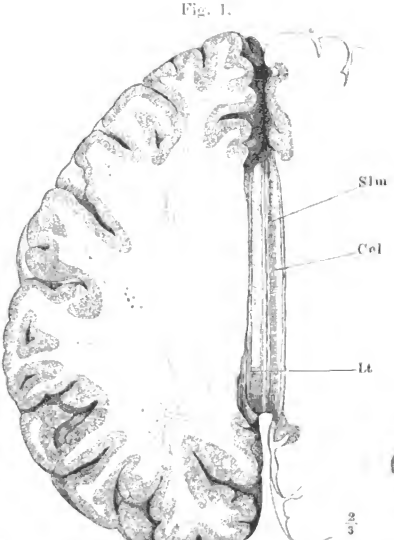

Fig. 2.

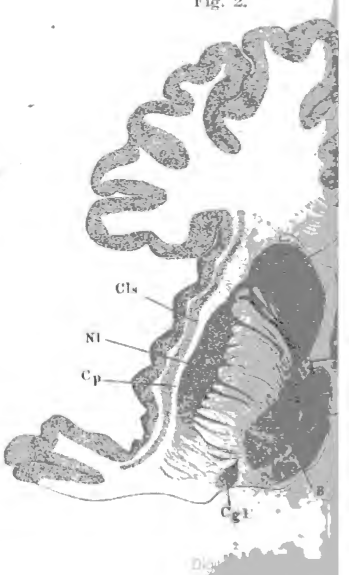

Fig. 3.

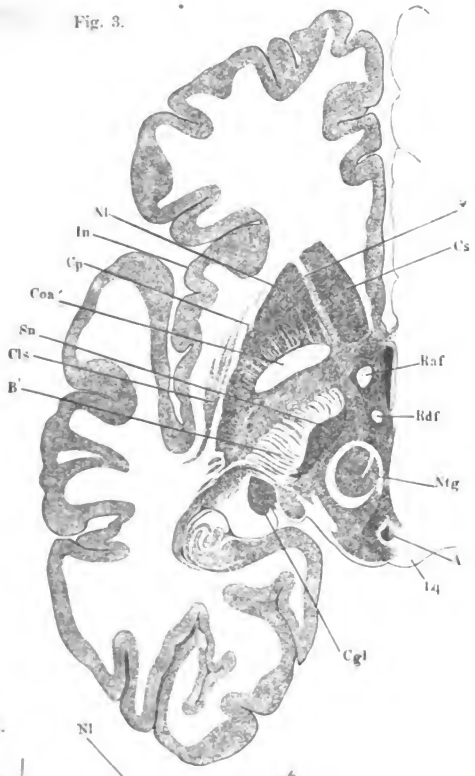

Fig. 4.

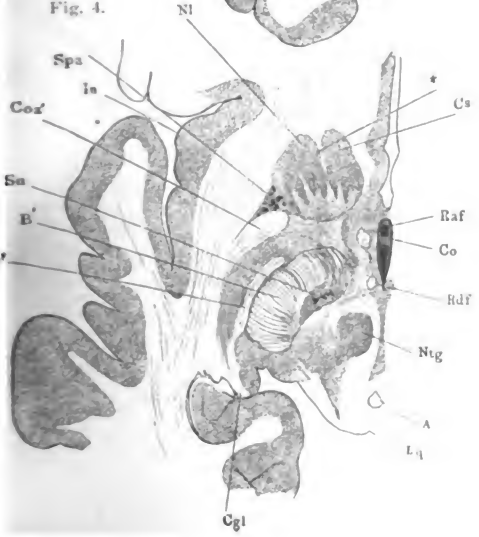

Digitized by Google

Fig. 1. Sagittalschnitt der rechten Hemisphäre durch die laterale Spitze des C. geniculat. mediale. Laterale Schnittfläche.

Fig. 2. Sagittalschnitt derselben Hemisphäre, näher dem Seitenrande.

Fig. 3. Verticaler Durchschnitt des Gehirns, parallel dem Faserverlauf des rechten Grosshirnschenkels. 1 linke, 2 rechte Hemisphäre. * Medianspalte.

Ccb	Crus cerebri.
Ccl^3	Corpus callos. Körper.
Cgm	Corpus geniculat. mediale.
Cls	Claustrum.
Cn	Conarium.
Coa'	Commissura ant. Querschnitt.
Crf	Crus fornicis.
Cs	Corpus striatum.
Fpi	Fasciculus pontis inf.
Fps	Fasciculus pontis sup.
Lq	Lamina quadrigem.
Nl	Nucleus lentiformis.
Ntg	Nucleus tegmenti.
Sn	Substantia nigra.
Spa	Substantia perforata ant.
Sz	Stratum zonale des Thalamus.
Tbo	Tuber olfact.
Tho	Thalamus opt.
Vl''	Laterale Wand des hintern Horns des Seitenventrikels.
II'	Tractus opt.

Fig. 1.

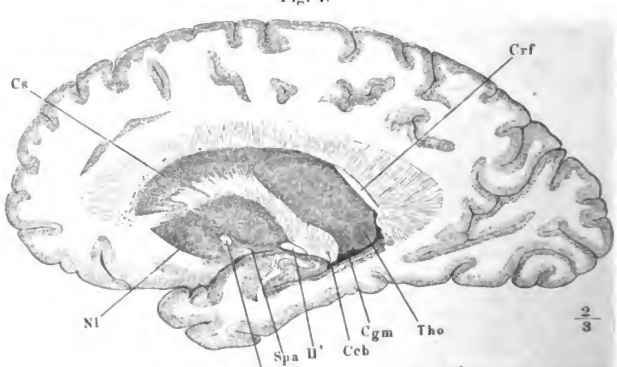

Digitized by Google

Fig. 3.

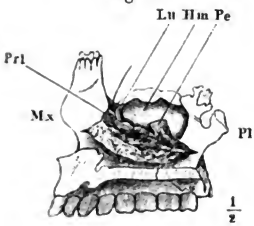

Fig. 2.

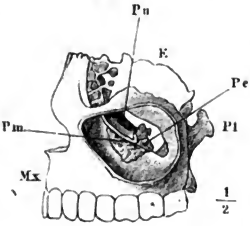

Fig. 1.

Fig. 4.

Fig. 5.

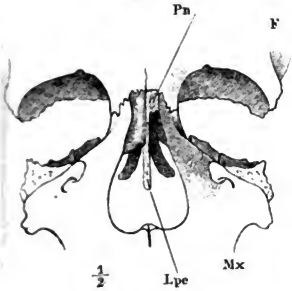

Fig. 6.

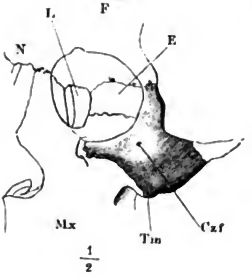

Fig. 7.

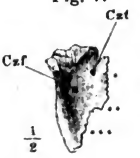

Fig. 8.

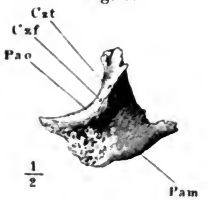

Fig. 9.

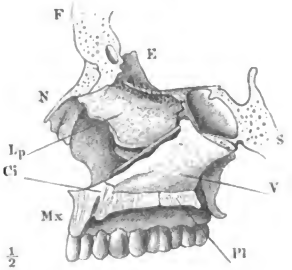

Fig. 12.

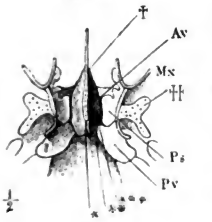

Fig. 10.

Fig. 11.

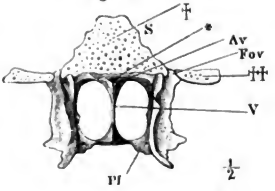

Digitized by Google

Fig. 1. Unterkiefer, von vorn.
Fig. 2. Unterkiefer, von hinten.
Fig. 3. Unterkiefer, Profil.
Fig 4. Rechte Unterkieferhälfte, von innen.
Fig. 5. Verticale Durchschnitte des Unterkiefers; *A* hinter dem letzten Backzahn, *B* vor dem dritten Backzahn, *C* vor dem ersten Backzahn.

Am Angulus mandibulae.
Cb Crista buccinatoria.
Cmd Canalis mandibulae.
Fd Fossa digastrica.
Fme Foramen mentale.
Frm Foramen mandibulare.
Imd Incisura mandibulae.
Lgm Lingula mandibulae.
Lim Linea mylohyoidea.
Lio Linea obliqua.
Pc Processus condyloideus.
Pco Processus coronoideus.
Pme Protuberantia mentalis.
Smy Sulcus mylohyoideus.
Spm Spina mentalis.
Tme Tuberculum mentale.
* Grube zur Aufnahme der Gland. sublingualis.

Digitized by Google

Fig. 1.

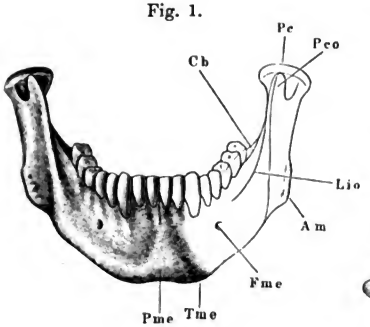

Fig. 2.

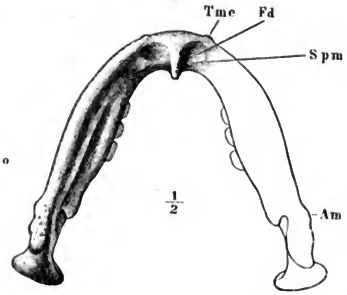

Fig. 3.

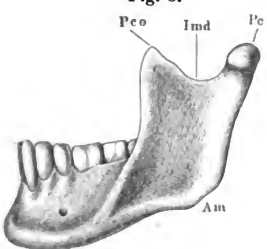

Fig. 4.

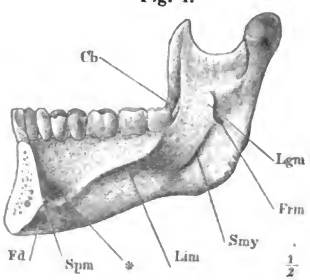

Fig. 5.

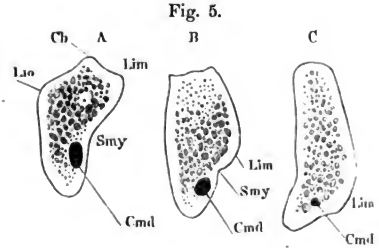

Digitized by Google

Homologie der oberen und unteren Extremität.

Fig. 1. Rumpfskelett mit dem Gürtel der Extremitäten.

Fig. 2. Knochen der oberen und unteren Extremität, vom Gürtel gelöst. *A* obere Extremität mit supinirter Hand, in symmetrischer Stellung zur unteren Extremität, *B*; *C* obere Extremität mit pronirter Hand, in gleichförmiger Stellung mit dem Fuss.

Fig. 3. Knochen der Hand- und Fusswurzel mit den Basen der Mittelhand- und Mittelfussknochen, in analoge Reihen zerlegt, die homologen Knochen mit entsprechenden Ziffern bezeichnet.

C	Schlüsselbein.
Cd	Condylus des Armbeins.
Fe	Schenkelbein.
Fi	Fibula.
H	Armbein.
Mc	Mittelhandknochen.
Mt	Mittelfussknochen.
O	Olecranon.
Oc	Hüftbein.
Oil	Darmbein.
Ois	Sitzbein.
Op	Schambein.
P	Patella.
Pc	Processus coracoideus.
R	Radius.
S	Schulterblatt.
T	Tibia.
Tm	Tuberculum minus.
Tmj	Tuberculum majus.
Trm	Trochanter minor.
Trmj	Trochanter major.
U	Ulna.

1 Kahnbein.	I Schiffbein.
2 Mondbein.	II Sprungbein.
3 Pyramidenbein.	III Fersenbein.
3′ Erbsenbein.	III′ Hintere Epiphyse desselben.
4 Trapezoidbein.	IV Zweites Keilbein.
5 Kopfbein.	V Drittes Keilbein.
6 Hakenbein.	VI Würfelbein.
7 Trapezbein.	VII Erstes Keilbein.

Digitized by Google

Fig. 1.

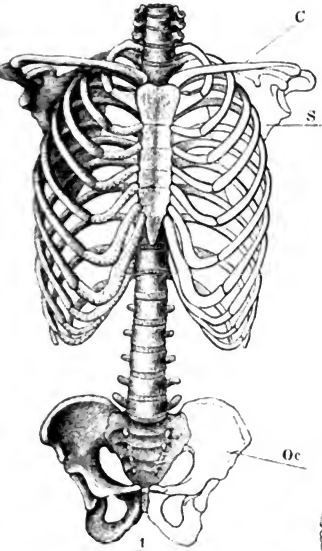

1/6

Fig. 2 A.

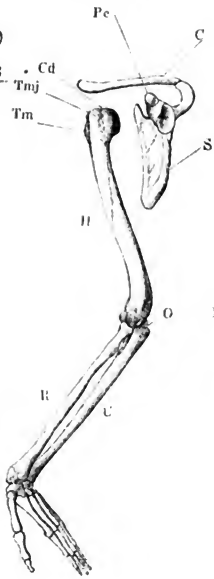

Fig. 2 B.

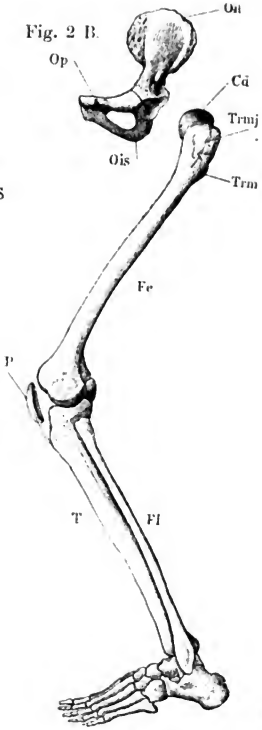

1/6

Fig. 2 C.

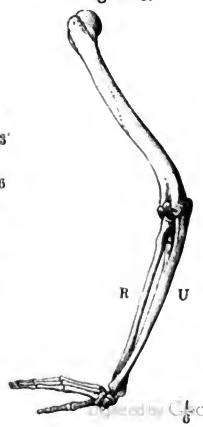

1/6

Fig. 3 B.

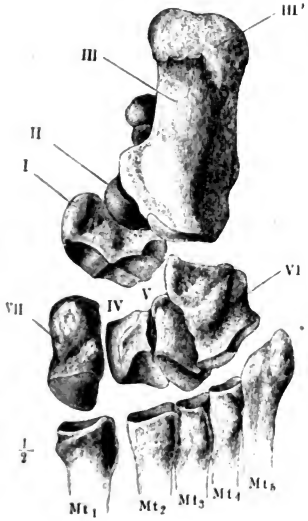

1/2

Fig. 3 A.

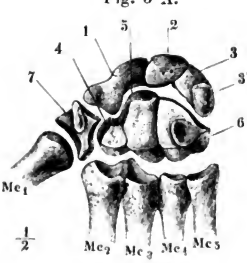

1/2

Digitized by Google

Fig. 1. Linkes Schulterblatt, hintere Fläche.
Fig. 2. Linkes Schulterblatt, vordere Fläche.
Fig. 3. Linkes Schulterblatt, laterale Kante.
Fig. 4. Sagittaldurchschnitt des Schulterblattes.
Fig. 5. Thorax mit dem linken Schulterblatt und Schlüsselbein und dem Armbeinkopf, von oben.
Fig. 6. Rechtes Schlüsselbein, von unten.
Fig. 7. Sagittalschnitte des Schlüsselbeins, senkrecht auf dessen Längsaxe nach den Linien *x*, *y*, *z* Fig. 6.

A	Acromion.
Cd	Condylus scapulae.
Cgl	Cavitas glenoidea.
Cl	Collum scapulae.
Faa	Facies articularis acromii.
Fisp	Fossa infraspinata.
Fs	Fossa subscapularis.
Fssp	Fossa supraspinata.
I	Incisura scapulae.
Pc	Proc. coracoideus.
S	Spina scapulae.
s,*s*′,*s*″	Insertion des M. serratus anticus.
sc	Insertion des M. subclavius.
sm	Oberer medialer Winkel des Schulterblatts.
Tct	Tuberositas costalis.
Ti	Tuberculum infraglenoidale.
Tm	Tuberculum minus des Armbeins.
tm	Ursprungsstelle des M. teres min.
Tmj	Tuberculum majus des Armbeins.
tmj	Ursprungsstelle des M. teres maj.
Ts	Tuberculum supraglenoidale.
Tsc	Tuberositas scapularis.
Vt_1	Obere Fläche des ersten Brustwirbels.
*	Kamm des lateralen Randes des Schulterblatts.
**	Rinne desselben.

Digitized by Google

Fig. 1.

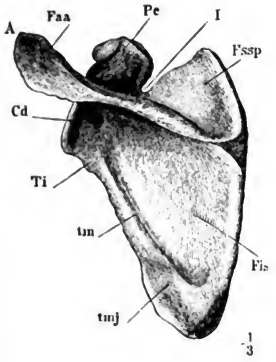

Fig. 2.

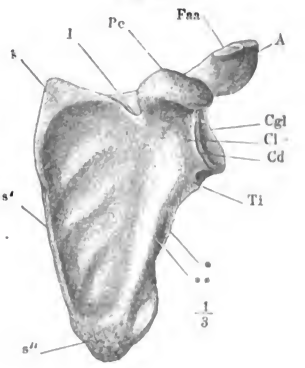

Fig. 3.

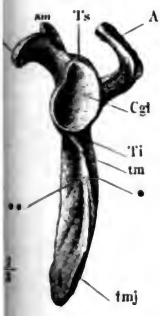

Fig. 4.



Fig. 5.

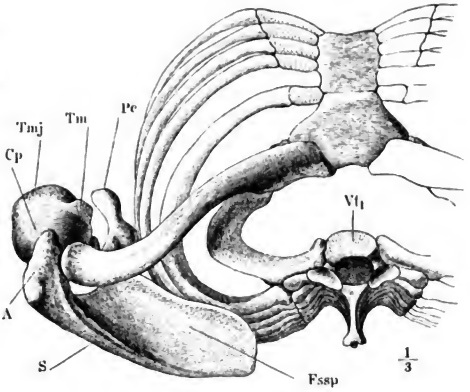

Fig. 6.

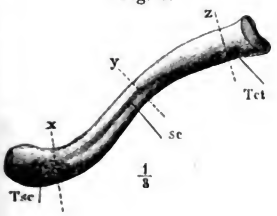

Fig. 7.

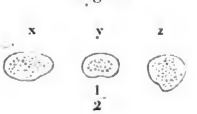

Digitized by Google

Fig. 1. Armbein, von vorn.
Fig. 2. Armbein, von hinten.
Fig. 3. Armbein, Profil.
Fig. 4. Querschnitte des Armbeins nach den Linien *x*, *y*, *z* Fig. 1.
Fig. 5. Sagittalschnitt des unteren Endes des Armbeins mit dem oberen Ende der Ulna.

Aa Angulus ant.
Al Angulus lateralis.
Am Angulus medialis.
c Insertion des M. coracobrachialis.
Cl Collum humeri.
Cp Caput humeri.
Cpl Capitulum.
d Insertionsstelle des M. deltoideus.
El Epicondylus lateralis.
Em Epicondylus medialis.
Fam Fossa ant. minor.
Famj Fossa ant. major.
Fo Fossa olecrani.
O Olecranon.
Pcn Processus coronoideus.
pm Insertionsstelle des M. pectoralis maj.
Si Sulcus intertubercularis.
Stm Spina tuberculi minoris.
Stmj Spina tuberculi majoris.
Su Sulcus ulnaris.
Tm Tuberculum minus.
Tmj Tuberculum majus.
Tmj Insertion des M. teres major.
Tr Trochlea.

Digitized by Google

Fig. 1.

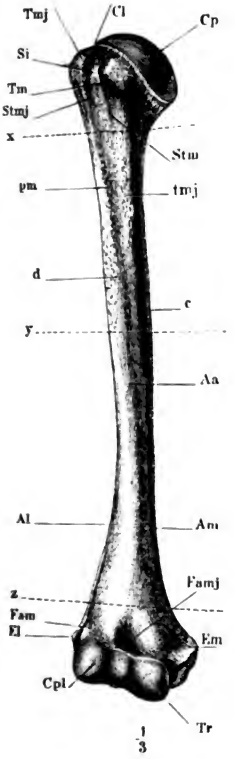

Fig. 2.

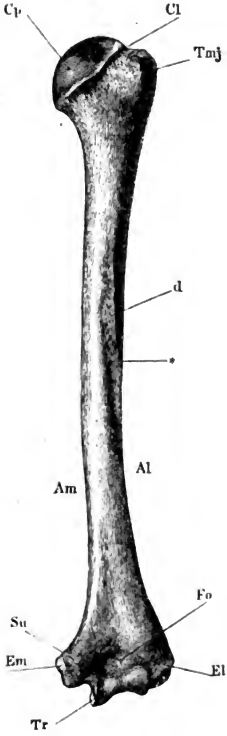

Fig. 3.

Fig. 4.

Fig. 5.

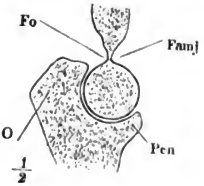

Digitized by Google

Fig. 1. Ulna und Radius in Verbindung, von vorn.
Fig. 2. Horizontalschnitt der Unterarmknochen mit dem Lig. interosseum.
Fig. 3. Ulna und Radius in Verbindung, untere Endfläche.
Fig. 4. Ulna von der medialen Seite.
Fig. 5. Ulna von der lateralen Seite.
Fig. 6. Oberes Ende der Ulna, von hinten.
Fig. 7. Radius von der Rückseite.
Fig. 8. Unteres Ende des Radius, mediale Fläche.

---

aq Insertion des M. anconeus quartus.
Ca Circumferentia articularis radii.
Ca' Circumferentia articularis ulnae.
Ci Crista interossea.
Cl Collum radii.
Cpl Capitulum radii.
Cpl' Capitulum ulnae.
epl Rinne, in welcher die Sehne des M. extensor poll. long. gleitet.
et Insertion des M. extensor triceps.
Fn Foramen nutritium des Radius.
Fn' Foramen nutritium der Ulna.
Fsi Fossa sigmoidea der Ulna.
Li Ligamentum interosseum.
O Olecranon.
Pcn Processus coronoideus.
Ps Processus styloideus radii.
Ps' Processus styloideus ulnae.
pt Insertion des M. pronator teres.
R Radius.
Sl Sinus lunatus radii.
Sl' Sinus lunatus ulnae.
T Tuberositas radii.
T' Tuberositas ulnae.
U Ulna.
ui Ursprung des M. ulnaris int.
* Dreiseitige rauhe Fläche vor dem Proc. styloid. radii, Insertionsfläche der Bänder.

Digitized by Google

Fig. 1.

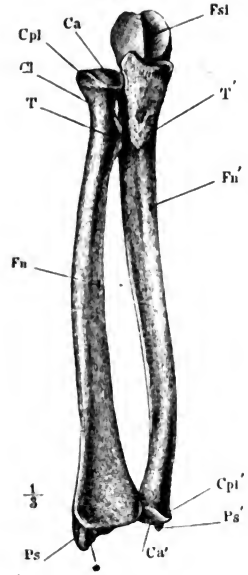

Fig. 4.

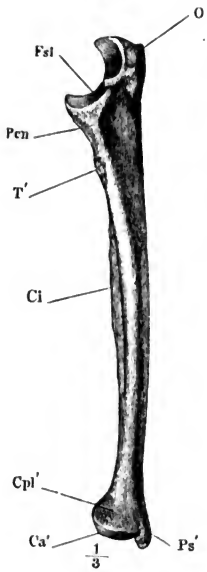

Fig. 5.

Fig. 7.

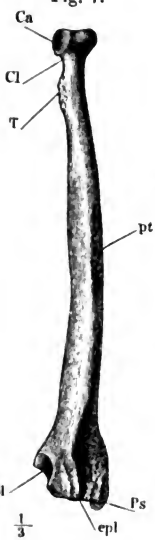

Fig. 3.

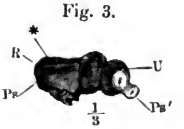

Fig. 6.

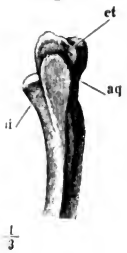

Fig. 2.

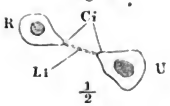

Fig. 8.

Digitized by Google

Fig. 1. Frontalschnitt der Handwurzelknochen in Verbindung mit den unteren Enden der Unterarmknochen und den oberen Enden der Mittelhandknochen.

Fig. 2. Handwurzel- und Mittelhandknochen, Rückseite.

Fig. 3. Handwurzelknochen von der Volarseite, das Erbsenbein von dem Pyramidenbein getrennt und zur Seite gerückt. *s* obere Fläche, *i* untere Fläche, *d* Daumenfläche, *k* Kleinfingerfläche, *h* Hohlhandfläche.

Fig. 4. Zweite Reihe der Handwurzelknochen, von unten. M_1 bis M_5 Gelenkflächen für den ersten bis fünften Mittelhandknochen.

Fig. 5. Sagittalschnitt der Handwurzel durch das Mond- und Kopfbein mit dem Radius und dem dritten Mittelhandknochen, die Vorderfläche nach links.

Fig. 6. Sagittalschnitt des Erbsen- und Pyramidenbeins.

Fig. 7. Mittelhandknochen und Phalangen des Daumens, von vorn.

Fig. 8. Sagittalschnitt des Köpfchens des Mittelhandknochens und der Phalangen des Daumens mit dem Sesambein, die Vorderfläche nach rechts.

Fig. 9. Mittelhandknochen und Phalangen des Zeigefingers, von vorn.

Fig. 10. Zweiter Mittelhandknochen, Kleinfingerseite.

Fig. 11. Dritter Mittelhandknochen, Kleinfingerseite.

Fig. 12. Horizontalschnitt der Körper der Mittelhandknochen. *x* in der Nähe der oberen Enden, *y* in der Nähe der unteren Enden.

Fig. 13. Zweiter Finger, Rückenfläche.

Fig. 14. Zweiter Finger, Profil, die Vorderfläche nach rechts.

Fig. 15. Horizontalschnitt der Grundphalange des zweiten Fingers.

Fig. 16. Horizontalschnitt der Mittelphalange des zweiten Fingers.

C Kopfbein.
H Hakenbein.
L Mondbein.
M_1 bis M_5 Mittelhandknochen des ersten bis fünften Fingers.
Os Sesambein.
Pi Erbsenbein.
Ps Proc. styloideus des dritten Mittelhandknochens.
Py Pyramidenbein.
R Radius.
S Kahnbein.
Tr Trapezbein.
Trd Trapezoidbein.
Ts Tuberosität des Kahnbeins.
Tt Tuberosität des Trapezbeins.
U Ulna.
u Haken des Hakenbeins.
* Mediale Gelenkfläche der Mittelhandknochen.
** Grübchen zur Anheftung des Lig. accessorium.

Digitized by Google

Fig. 1.

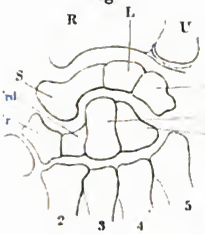

Fig. 3.

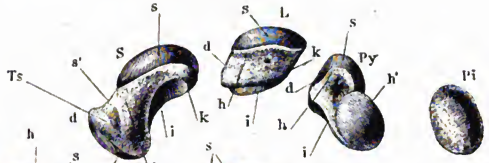

Fig. 6.

Fig. 8.

Fig. 2.

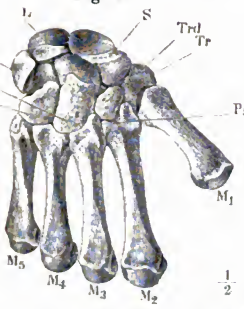

Fig. 4.

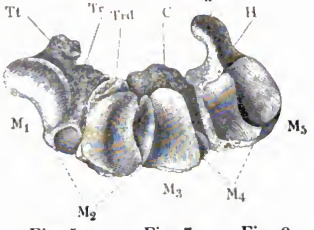

Fig. 5.

Fig. 7.

Fig. 9.

Fig. 10.

Fig. 11.

Fig. 13.

Fig. 14.

Fig. 12.

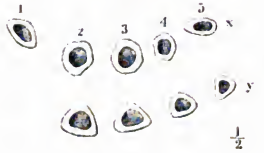

Fig. 15.

Fig. 16.

Digitized by Google

Fig. 1. Aeussere Fläche des rechten (männlichen) Hüftbeins, Seitenansicht, der Rumpf um die verticale Axe ein wenig mit der rechten Seite rückwärts gedreht. Die Buchstaben *A* bis *E* und *a* bis *c* bezeichnen die einander in umgekehrter Ordnung entsprechenden Punkte des vorderen und hinteren Randes: *a* Spina iliaca sup. *A* Tuber ischiad. *b* Incisura iliaca minor. *B* Incisura ischiad. minor. *c* Spina iliaca inf. *C* Spina ischiad. *d* Incisura iliaca maj. *D* Incisura ischiad. major. *e*, *E* entsprechende Ecken des Darm- und Leistenbeins.

Fig. 2. Rechtes Hüftbein, innere Oberfläche.

Fig. 3. Rechtes (weibl.) Hüftbein, von oben.

Fig. 4. Unterer Theil des Hüftbeins eines um die transversale Axe aufwärts und um weniges mit der rechten Seite vorwärts gedrehten Beckens.

Fig. 5. Weibliches Becken, von hinten.

Fig. 6. Durchschnitt eines weiblichen Beckens, parallel der Ebene des Beckeneingangs.

Fig. 7. Medianschnitt des weiblichen Beckens. *w* Horizontale.

Ap	Arcus pubis.	*Sai*	Spina ant. inf. oss. il.
Asi	Articulatio sacro-iliaca.	*Sas*	Spina ant. sup. oss. il.
Cip	Crista iliopectinea.	*Si*	Spina ischiadica.
Co	Crista obturatoria.	*So*	Sulcus obturatorius.
Eip	Eminentia iliopectinea.	*Sp*	Synchondrosis pubis.
Fa	Facies auricularis.	*Spi*	Spina post. inf. oss. il.
Fac	Fossa acetabuli.	*Sps*	Spina post. sup. oss. il.
Fo	Foramen obturatorium.	*Til*	Tuberositas iliaca.
Ia	Incisura acetabuli.	*Tis*	Tuber ischiadicum.
Iim	Incisura ischiadica maj.	*Toi*	Tuberculum obturat. sup.
Isi	Incisura sacro-ischiadica.	*Tos*	Tuberculum obturat. inf.
Lga	Linea glutea ant.	*Tp*	Tuberculum pubis.
Lgp	Linea glutea post.	*Va*	Bauchwirbel.
Li	Linea intermedia oss. il.	*Vc*	Steisswirbel.
Rii	Ramus inf. oss. ischii.	*Vs*	Kreuzwirbel.
Rip	Ramus inf. oss. pubis.	*x*	Conjugata des Beckeneingangs.
Rsi	Ramus sup. oss. ischii.	*y*	Conjugata des Beckenausgangs.
Rsp	Ramus sup. oss. pub.	*z*	Normalconjugata.
s	obere Fläche der vorderen Beckenwand.	*	Rinne zur Incisura ischiad. minor.

Digitized by Google

Fig. 1.

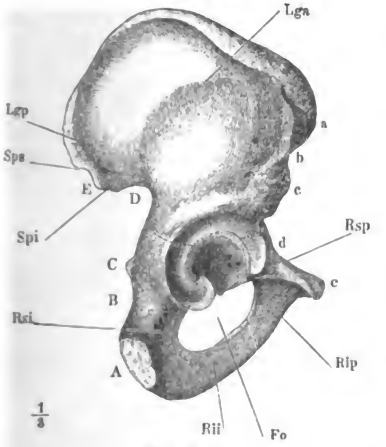

Fig. 2.

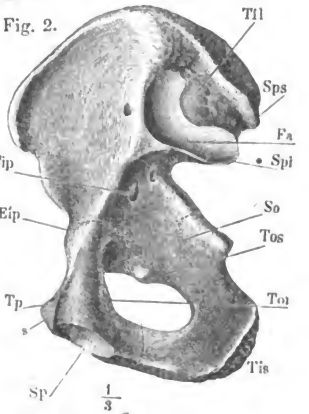

Fig. 3.

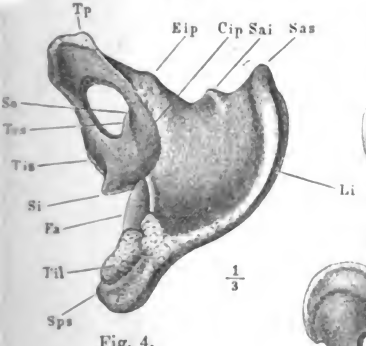

Fig. 6.

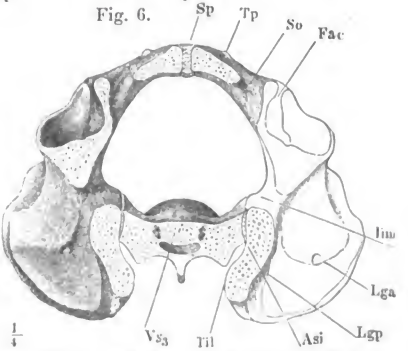

Fig. 5.

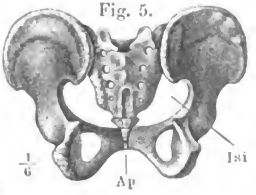

Fig. 7.

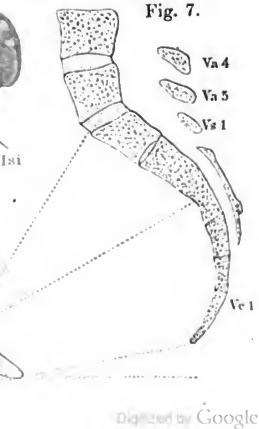

Fig. 4.

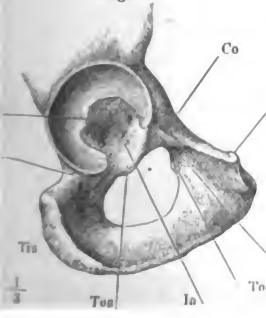

Digitized by Google

Fig. 1. Schenkelbein, von vorn.

Fig. 2. Schenkelbein, von hinten.

Fig. 3. Schenkelbein, von der lateralen Fläche.

Fig. 4. Oberes Ende des Schenkelbeins von hinten, mit dem lateralen Rande etwas vorwärts um seine Längsaxe gedreht.

Fig. 5. Schenkelbein von unten.

Fig. 6. Querschnitte des Schenkelbeins nach den Linien *x*, *y*, *z*. Fig. 1.

Am Angulus medialis.
Cdl Condylus lateralis.
Cdm Condylus medialis.
Cf Crista femoris.
Ci Crista intertrochanterica.
Cl Collum femoris.
Cp Caput femoris.
El Epicondylus lateralis.
Em Epicondylus medialis.
Fc Fossa capitis.
Fi Fossa intercondyloidea.
Ft Fossa trochanterica.
Li Linea intercondyloidea.
Ll Labium laterale.
Lm Labium mediale.
Lof Linea obliqua femoris.
Pp Planum popliteum.
Trm Trochanter minor.
Trmj Trochanter major.

Digitized by Google

Fig. 4.

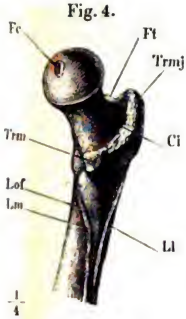

Fig. 3.

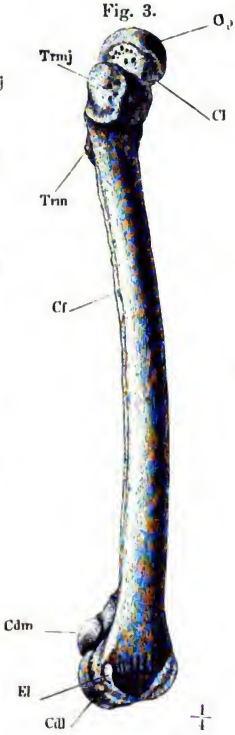

Fig. 5.

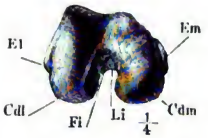

Fig. 1.



Fig. 6.

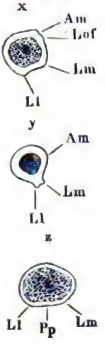

Fig. 2.



Digitized by Google

Fig. 1. Tibia und Fibula verbunden, von vorn.
Fig. 2. Horizontalschnitt d. Unterschenkelknochen nach d. Linien *x* u. *y*. Fig. 1.
Fig. 3. Frontaldurchschnitt der untern Enden der Unterschenkelknochen mit den Knochen der Fusswurzel.
Fig. 4. Patella, von vorn.
Fig. 5. Patella, von hinten.
Fig. 6. Patella, Sagittaldurchschnitt.
Fig. 7. Tibia, von hinten.
Fig. 8. Tibia, von der lateralen Fläche.
Fig. 9. Obere Endfläche der Tibia.

A Apex patellae.
a Kante, in welcher die vordere und mediale Fläche (der Tibia u. Fibula) zusammenstossen.
bf Insertion des M. biceps femoris.
Ca Fersenbein.
Ci Crista interossea.
Cpl Capitulum fibulae.
Ei Eminentia intercondyloidea.
Fia Fossa intercondyloidea ant.
Fip Fossa intercondyloidea post.
If Incisura fibularis der Tibia.
Li Lig. interosseum.
Lp Linea poplitea.
Mi Margo infraglenoidalis.
Ml Malleolus lateralis.
Mm Malleolus medialis.
pl Ursprung des M. peroneus longus.
s Ursprung des lateralen Kopfs des M. soleus.
Saf Superficies articularis fibularis.
Sat Superficies articularis tibialis.
Sml Sulcus malleoli lateralis.
Smm Sulcus malleoli medialis.
Ta Sprungbein.
Tp Tuberositas patellaris.
* Fläche der Fibula, welche an der Incisura fibularis der Tibia liegt.
** Antheil der Fibula an der Pfanne des Knöchelgelenks.

Digitized by Google

Fig. 1.

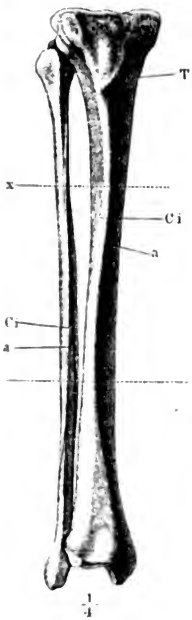

Fig. 4.

Fig. 5.

Fig. 6.

Fig. 9.

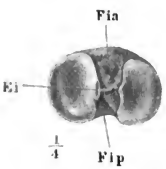

Fig. 10.



Fig. 7.

Fig. 8.

Fig. 3.

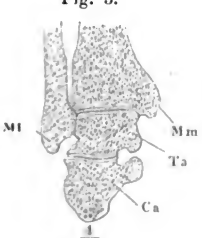

Fig. 2.

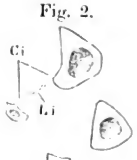

Digitized by Google

Fig. 1. Knochen des Fusses, von oben.

Fig. 2. Frontalschnitte des Fussskelets nach den Linien $w - z$. Fig. 1.

Fig. 3. Profilansicht des Fussskelets, von der Grosszehenseite.

Fig. 4. Profilansicht des Fussskelets, von der Kleinzehenseite.

Fig. 5. Knochen des Fusses, von oben, der Länge nach in 2 Abtheilungen zerlegt.

Fig. 6. Horizontalschnitt der Fusswurzelknochen durch das Sprungbein.

Fig. 7. Fersen- und Sprungbein, in Verbindung, von vorn.

C I-III Erstes bis drittes Keilbein.
Ca Fersenbein.
Cb Würfelbein.
Ct Canalis tarsi.
M 1-5 Erster bis fünfter Mittelfussknochen.
N Schiffbein.
Os Sesambein.
Pl 1-5 Erste bis fünfte Grundphalange.
Pl Processus lateralis des Sprungbeins.
Sfhl Sulcus M. flexoris hallucis longi.
Spl Sulcus M. peronei longi.
St Sinus tarsi.
Su Sustentaculum tali.
Ta Sprungbein.
Tn Tuberositas ossis navicularis.
** Theil des Sprungbeinkopfs, welcher auf dem Lig. tibio-calcaneo-naviculare ruht.

Digitized by Google

Fig. 1.

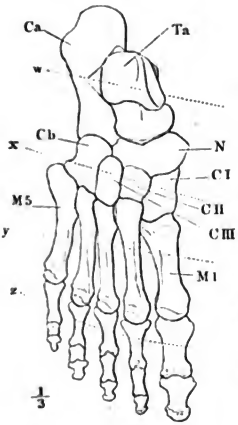

Fig. 2.

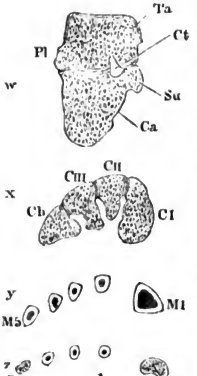

Fig. 5.

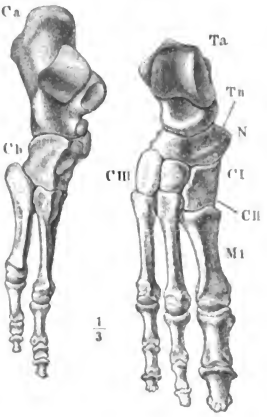

Fig. 7.

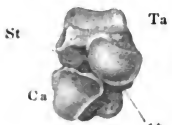

Fig. 3.

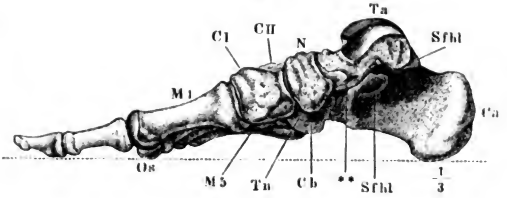

Fig. 6.

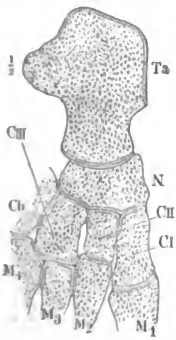

Fig. 4.

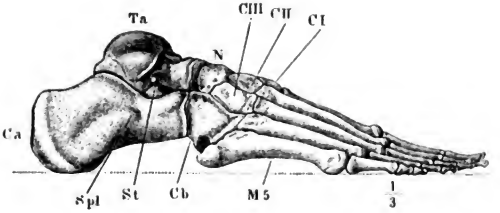

Digitized by Google

Fig. 1. Fersenbein, von der obern Fläche.
Fig. 2. Fersenbein, von der Grosszehenseite.
Fig. 3. Sprungbein, von unten.
Fig. 4. Sprungbein, von hinten.
Fig. 5. Sprungbein, von vorn, um d. horizontale Axe wenig aufwärts gedreht.
Fig. 6. Die drei Keilbeine, von vorn.
Fig. 7. Erstes Keilbein, von der Kleinzehenseite.
Fig. 8. Zweites Keilbein, von der Kleinzehenseite.
Fig. 9. Drittes Keilbein, von der Kleinzehenseite.
Fig. 10. Würfelbein, von vorn.
Fig. 11. Würfelbein, von hinten.
Fig. 12. Würfelbein, von der Grosszehenseite.

In allen Figuren bedeutet *r* die Rückenfläche, *d* die Grosszehen-, *k* die Kleinzehenfläche, *a* die vordere und *p* die hintere Fläche.

C I-III Erstes bis drittes Keilbein.
Fal Facies artic. lateralis.
Fma Facies artic. medialis ant.
Fmp Facies artic. medialis post.
Pl Processus lateralis des Sprungbeins.
Sfhl Sulcus M. flexoris hallucis longi.
Si Sulcus interarticularis calcanei.
Sia Sulcus interarticularis accessor.
Sp Sulcus m. peronei longi.
Su Sustentaculum tali.
Tc Tuberositas ossis cuboidei.
* Stumpfer Höker d. unt. Fläche d. Fersenbeins.
** Theil des Sprungbeinkopfs, welcher auf d. Lig. tibio-calcaneo-naviculare ruht.

Digitized by Google

Fig. 1.

Fig. 3.

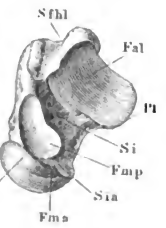

Fig. 2.

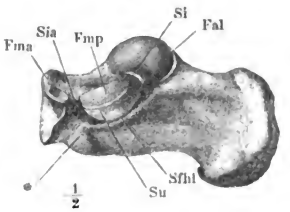

Fig. 4.

Fig. 5.

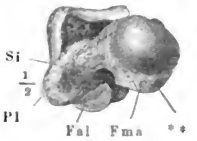

Fig. 6.

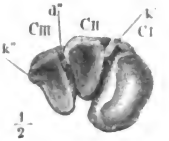

Fig. 7.

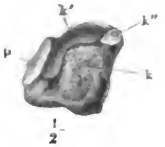

Fig. 8.

Fig. 9.

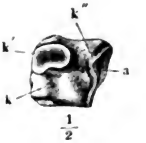

Fig. 10.

Fig. 11.

Fig. 12.

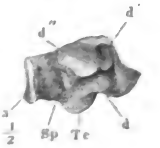

Digitized by Google

Fig. 1. Erster Mittelfussknochen mit den Sesambeinen, von unten.
Fig. 2. Zweiter bis fünfter Mittelfussknochen, von der Grosszehenseite.
Fig. 3. Frontalschnitte der Mittelfussknochen: *x* in der Nähe der hinteren Endflächen, *y* in der Mitte des Körpers.
Fig. 4. Frontalschnitt des Köpfchens des ersten Mittelfussknochens mit den Sesambeinen.
Fig. 5. Phalangen der zweiten Zehe, von unten.
Fig. 6. Frontalschnitt der Grundphalange (*PI*) und Mittelphalange (*PII*) der zweiten Zehe.

In allen Figuren bedeutet *r* die Rückenfläche, *d* die Grosszehen-, *k* die Kleinzehenfläche, *a* die vordere und *p* die hintere Fläche.

---

*M*2-5 Zweiter bis fünfter Mittelfussknochen.
Os Sesambein.
T Tuberculum.
Tq Tuberositas ossis metatarsi quinti.

Fig. 1.

Fig. 2.

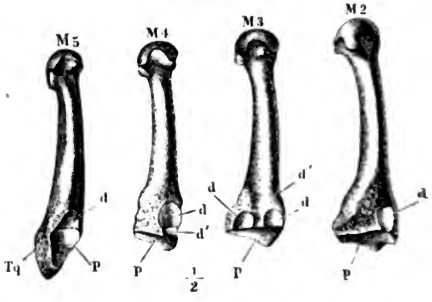

Fig. 3.

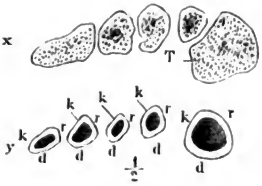

Fig. 4.

Fig. 5.

Fig. 6.

Digitized by Google

ANATOMISCHER

HAND-ATLAS

ZUM

GEBRAUCH IM SECIRSAAL

VON

Dr. J. HENLE,
PROFESSOR IN GÖTTINGEN.

ZWEITES HEFT:

BÄNDER.

ZWEITE AUFLAGE

BRAUNSCHWEIG,
DRUCK UND VERLAG VON FRIEDRICH VIEWEG UND SOHN.
1874.

Digitized by Google

Die Herausgabe einer Uebersetzung in französischer und englischer Sprache, sowie in anderen modernen Sprachen wird vorbehalten.

Digitized by Google

II.

SYNDESMOLOGISCHER THEIL.

Digitized by Google

Fig. 1. Horizontalschnitt der Synchondrose d. siebenten u. achten Brustwirbels. — Fig. 2. Medianschnitt der Körper des siebenten und achten Brustwirbels mit der Synchondrose. — Fig. 3. Horizontalschnitt des Faserrings einer Wirbelsynchondrose, mikroskopisch betrachtet, bei auffallendem Licht. — Fig. 4. Verticalschnitt einer Wirbelsynchondrose, ebenso; 1 äussere, 2 innere Abtheilung des Faserrings. — Fig. 5. Sagittalschnitt durch sämmtliche Wirbelgelenke.

cva Lig. commune vertebrale ant.
cvp Lig. commune vertebrale post.
O Hinterhauptsbein.
Va Bauchwirbel.
Ve Halswirbel.
Vt Brustwirbel.
* Lockeres, den Raum zwischen dem Lig. comm. vertebr. ant. u. der Beinhaut erfüllendes Bindegewebe.
** Hyalinischer Knorpelüberzug des Wirbelkörpers.

Fig. 3.



Fig. 4.

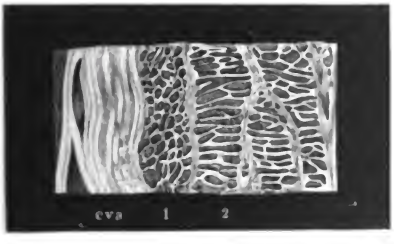

Fig. 1.

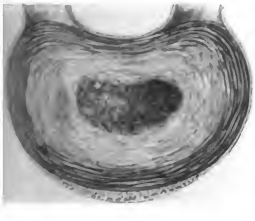

Fig. 2.

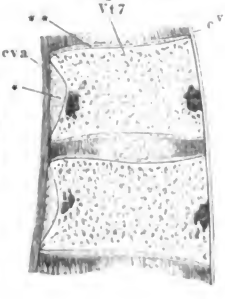

Fig. 5.

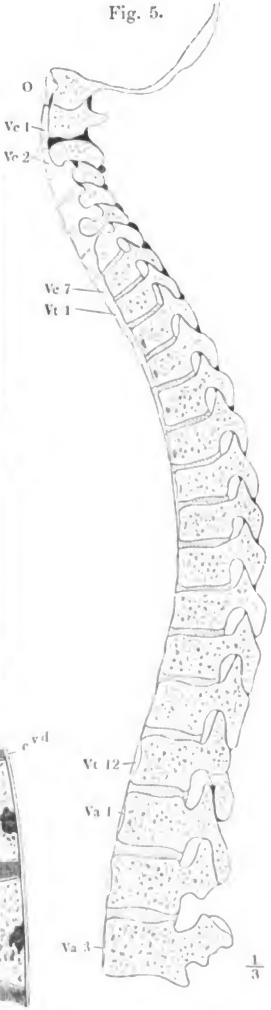

Digitized by Google

Fig. 1. Horizontalschnitt der Wirbelsäule durch die Synchondrose des fünften und sechsten Brustwirbels.

Fig. 2. Horizontalschnitt durch das Gelenk des letzten Brust- und ersten Bauchwirbels.

Fig. 3. Horizontalschnitt durch das Gelenk des zweiten und dritten Bauchwirbels.

Fig. 4. Horizontalschnitt der Wirbelsäule und Rippen durch die Synchondrose zwischen dem sechsten und siebenten Brustwirbel.

Fig. 5. Verticalschnitt des Gelenks des Köpfchens der siebenten Rippe mit den Wirbelkörpern.

Fig. 6. Halswirbel mit den Bändern, von vorn.

Fig. 7. Brustwirbel und mediale Enden der Rippen mit den Bändern, fast Profil.

Act	Articulatio costo-transversalis
C	Rippe.
cci	Lig. colli costae inf.
ccs	Lig. colli costae sup.
ci	Lig. capituli costae interarticulare.
cta	Lig. costo-transversarium ant.
cva	Lig. commune vertebr. ant.
cvr	Lig. costo-vertebrale radiat.
ic	Lig. intercrurale.
is	Lig. interspinale.
iv	Lig. intervertebrale.
Pai	Proc. articularis inf.
Pas	Proc. articularis sup.
Ps	Proc. spinosus.
Pt	Proc. transversus.
ss	Lig. supraspinale.
tci	Lig. tuberculi costae inf.
Va	Bauchwirbel.
Vt	Brustwirbel.
1	Cutis.
2	Fetthaut.
**	Hyalinischer Knorpelüberzug des Wirbelkörpers.

Digitized by Google

Fig. 1.

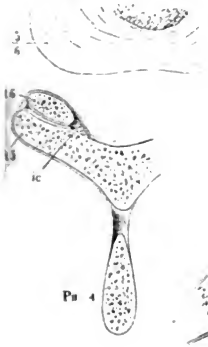

Fig. 4.

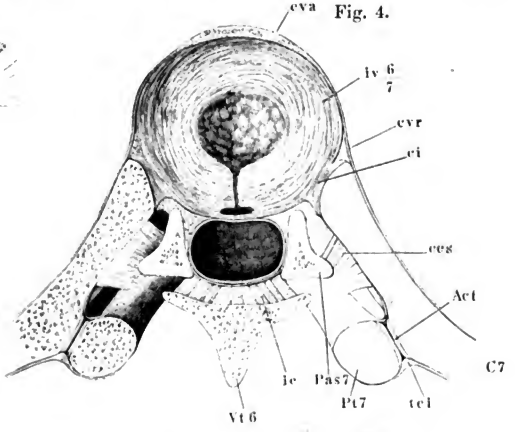

Fig. 5.

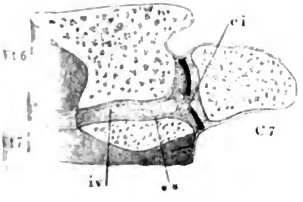

Fig. 6.

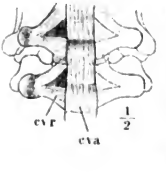

Fig. 7.

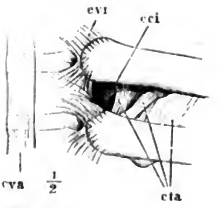

Fig. 3.

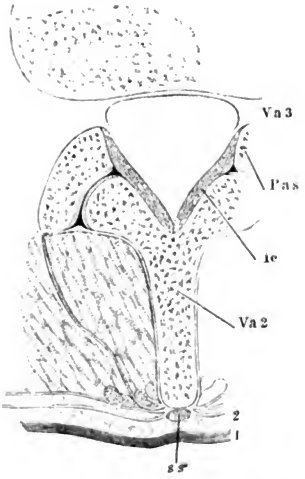

Fig. 2.

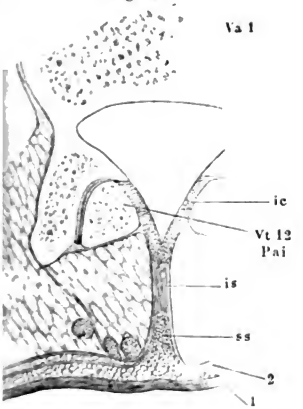

Digitized by Google

Fig. 1. Brustwirbel mit der Rippe von der linken Seite um die transversale Axe aufwärts gedreht.

Fig. 2. Brustwirbel und Rippe mit den Bändern, von hinten.

Fig. 3. Bänder der Vorderseite der untern Brust- und obern Bauchwirbel.

Fig. 4. Körper einiger Brustwirbel, von hinten.

Fig. 5. Bogen einiger Halswirbel, von vorn, mit den Ligg. intercruralia.

Fig. 6. Bogen einiger Brustwirbel, von vorn, mit den Ligg. intercruralia.

Fig. 7. Horizontalschnitt des Halses in der Gegend des sechsten Halswirbels.

Fig. 8. Halswirbel und Hinterhauptsbein mit dem Lig. nuchae, Profil.

Fig. 9. Unterer Theil des Kreuzbeins und Steissbein mit den Bändern, von hinten.

C Rippe.
cci Lig. colli costae inf.
ctp Lig. costo-transversarium post.
cva Lig. commune vertebr. ant.
cvac Lig. costo-vertebr. accessorium.
cvp Lig. commune vertebr. post.
cvr Lig. costo-vertebr. radiat.
cvr' Accessorischer Fascikel desselben.
Fci Fossa costalis inf.
lc Lig. lumbocostale.
n Lig. nuchae.
O Hinterhauptsbein.
Pas Proc. articularis sup.
Ps Proc. spinosus.
Pt Proc. transversus.
sa Lig. sacrococcygeum articulare.
sl Lig. sacrococcygeum laterale.
spp Lig. sacrococcygeum posticum prof.
sps Lig. sacrococcygeum posticum superficiale.
tci Lig. tuberculi costae inf.
tcs Lig. tuberculi costae sup.
tv Lig. tuberositatis vertebr.
Va Bauchwirbel.
Vc Halswirbel.
Vt Brustwirbel.
† Schnittflächen, wodurch die Körper und Bogen der Wirbel getrennt wurden.

Digitized by Google

Fig. 3.

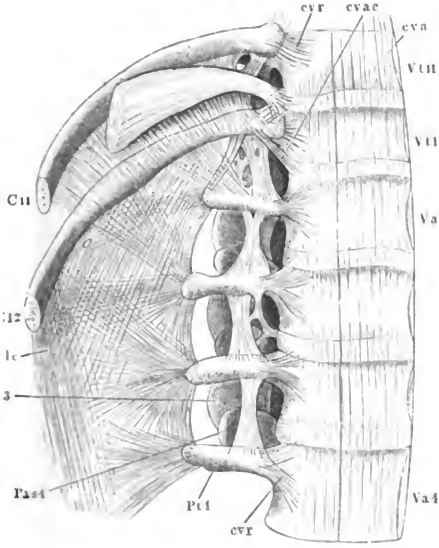

Fig. 7.

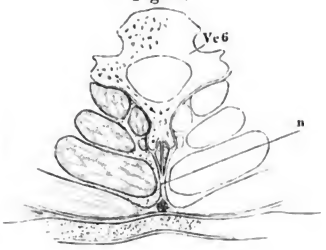

Fig. 1.

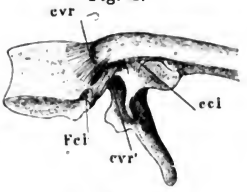

Fig. 5.

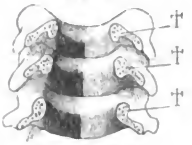

Fig. 2.

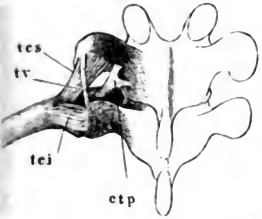

Fig. 4.

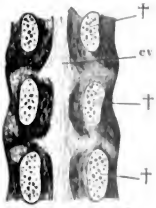

Fig. 8.

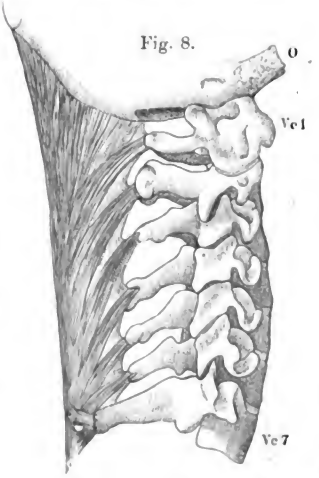

Fig. 9.

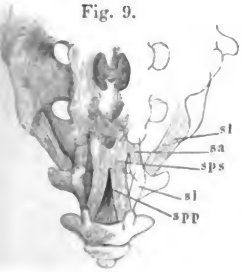

Fig. 6.

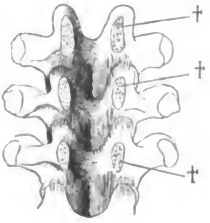

Digitized by Google

Fig. 1. Medianschnitt der vordern Wand der Wirbelhöhle durch den Körper des Hinterhauptsbeins und die obern Halswirbel.

Fig. 2. Ansicht der hintern Fläche der vordern Wand der Wirbelhöhle in der Gegend des Hinterhauptsbeins und der Drehwirbel. Die Schuppe des Hinterhaupts und die Wirbelbogen hinter den Gelenken abgesägt. Die Kapsel des Hinterhaupts- und Drehwirbelgelenks von hinten geöffnet; die letztere bis an den Ursprung vom Knochen weggeschnitten.

Fig. 3. Vordere Wand des obern Theils der Wirbelhöhle, von hinten gesehn. Die hintere Wand vermittelst eines durch das Hinterhaupts- und Drehwirbelgelenk geführten Frontalschnitts abgetrennt.

Fig. 4. Horizontalschnitt des Atlas mit dem Zahn.

Fig. 5. Horizontalschnitt des Hinterhaupts- und Zahngelenks.

Aac	Articulatio atlanto-epistrophica.
Aao	Articulatio atlanto-odontoidea.
ad	Lig. alare dentis.
Aoa	Articulatio occipito-atlantica.
cri	Crus inf. des Lig. cruciat. epistrophei.
crs	Crus sup. des Lig. cruciat. epistrophei.
cva	Lig. comm. vertebr. ant.
cvp	Lig. comm. vertebr. post.
D	Zahn des Epistropheus (Durchschnitt).
dm	Dura mater.
le	Lig. latum epistrophei.
O	Hinterhauptsbein.
oa	Lig. obturator. anticum.
Pc	Proc. condyloideus des Hinterhauptsbeins.
sd	Lig. suspensorium dentis.
t	Lig. transversum atlantis.
Vc	Halswirbel.
1	Schleimbeutel des Lig. cruciat.
2	Hintere, vom Schleimbeutel bekleidete Fläche des Zahns.
*	Lockeres Bindegewebe vor dem Tubere. atlant.
**	Medianes Septum der Mm. recti capitis antt.
***	Medianes Fascikel vom Lig. alare dentis zum Rand des Hinterhauptslochs.
†	Durchschnittsfläche der Wirbelbogen.
††	Schnittrand des Lig. lat. epistrophei, von welchem rechts ein Theil erhalten ist.

Digitized by Google

Fig. 2.

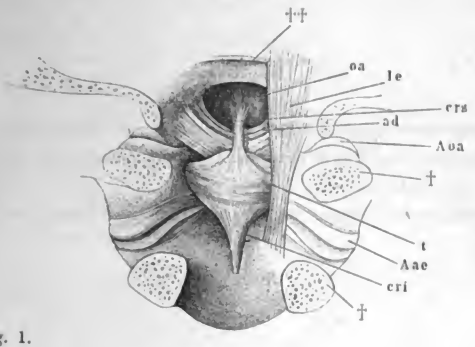

Fig. 1.

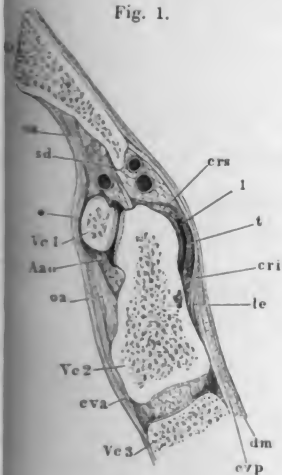

Fig. 3.

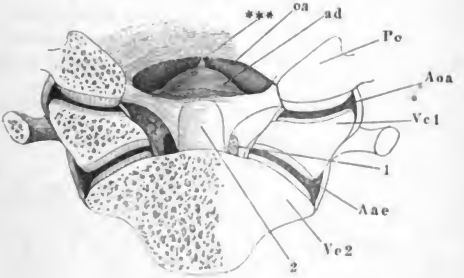

Fig. 4.

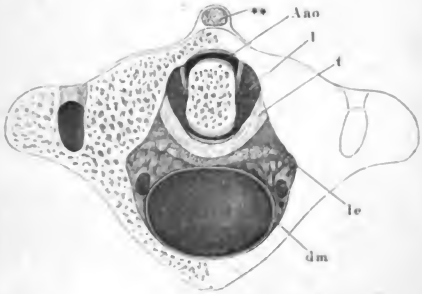

Fig. 5.

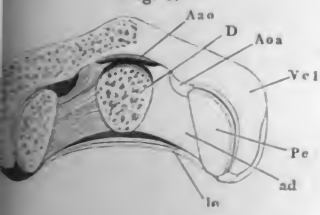

Digitized by Google

Fig. 1. Frontaldurchschnitt des Brustbeins und der Rippengelenke.

Fig. 2. Brustbein und Rippen mit den Ligg. sternocostalia, intercostalia extt. und costoxiphoidea.

Fig. 3. Brustbein und Rippen, von hinten. Ligg. intercostalia intt.

C	Rippe.
cx	Lig. costoxiphoideum.
Pmi	M. pectoralis minor.
Tta	M. transversus thoracis ant.

Digitized by Google

Fig. 3.

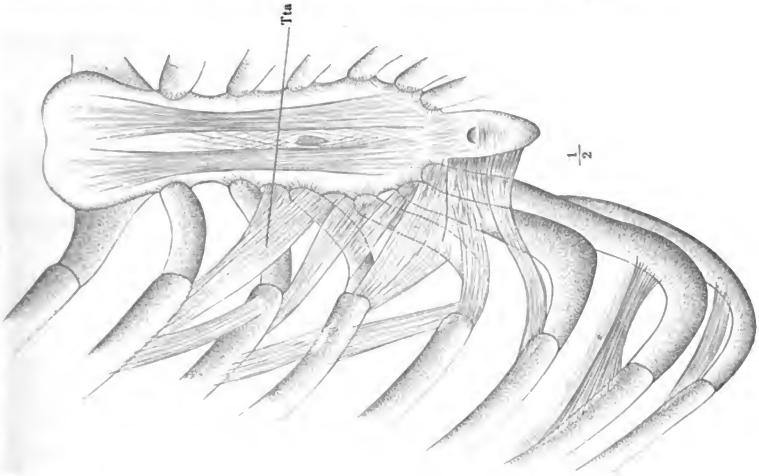

Fig. 2.

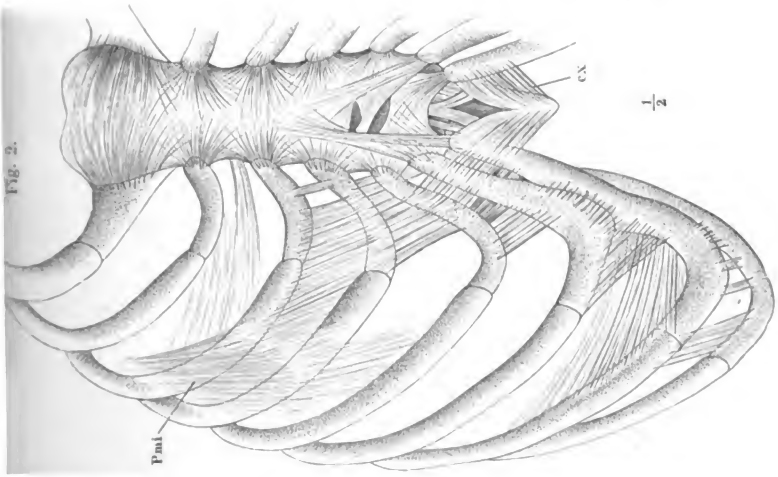

Fig. 1.

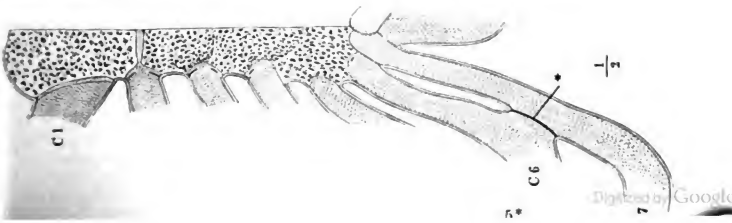

Digitized by Google

Fig. 1. Linkes Kiefergelenk, von der lateralen Seite.

Fig. 2. Sagittaldurchschnitt des linken Kiefergelenks, von der lateralen Seite, geschlossen. † Durchschnitt des Proc. coronoideus.

Fig. 3. Sagittaldurchschnitt des linken Kiefergelenks, von der lateralen Seite, Unterkiefer und Bandscheibe abwärts gezogen.

Fig. 4. Sagittaldurchschnitt des linken Kiefergelenks, von der lateralen Seite, bei geöffnetem Munde.

Fig. 5. Linkes Kiefergelenk, von der medialen Seite.

---

al Lig. accessorium laterale.
am Lig. accessorium mediale.
Cca Can. caroticus, durchschnitten.
Frm Foramen mandibulare.
Ll Laterale Lamelle des Gaumenflügels.
Mae Knorpel des äussern Gehörgangs.
Nai N. alveolaris inf.
Nl N. lingualis, abgeschnitten.
Pe M. pterygoid. ext.
Pe1 M. pterygoid. ext., oberer Kopf.
Pe2 M. pterygoid. ext., unterer Kopf.
Pi M. pterygoid. int. (an der Insertion durchschnitten und umgelegt).
T M. temporalis.
Ta Tuber articulare.

Digitized by Google

Fig. 2.

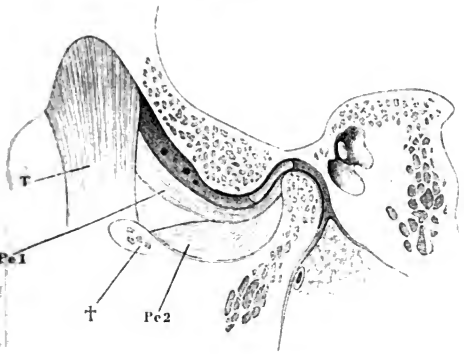

Fig. 1.

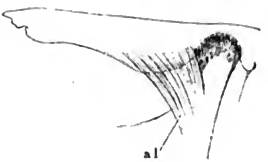

Fig. 3.

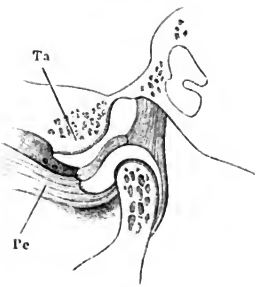

Fig. 5.

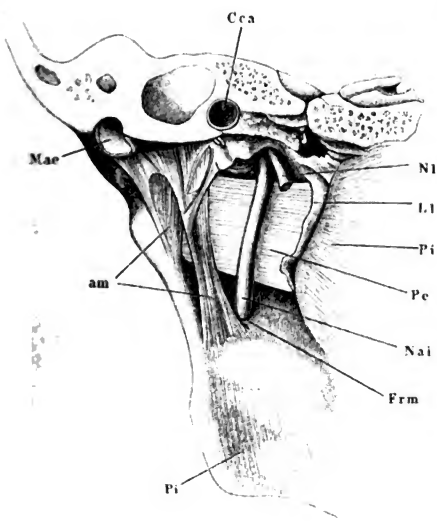

Fig. 4.

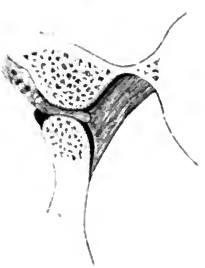

Digitized by Google

Fig. 1. Schulterblatt, hintere Fläche, das Acromion abgesägt.

Fig. 2. Frontaldurchschnitt des Sternoclaviculargelenks.

Fig. 3. A. B. C. Frontaldurchschnitte verschiedener Acromialgelenke.

Fig. 4. Sternoclaviculargelenk mit den Haftbändern, von vorn, das Schlüsselbein emporgehoben.

Fig. 5. Schulterblatt, Schlüsselbein und Armbein in Verbindung, von vorn.

Fig. 6. Schultergelenk, von vorn geöffnet, der Armbeinkopf herabgezogen. * Pfanne des Schulterblatts. ** Armbeinkopf.

Aac	Articulatio acromio - clavicularis.
ac	Lig. acromio - coracoideum.
Al	Ursprung des M. anconeus longus.
B	Sehne des langen Kopfs des M. biceps brachii.
Bb	Kurzer Kopf des M. biceps brachii.
C	Rippe.
cca	Lig. coraco - claviculare ant.
ccl	Lig. costo-claviculare.
ccp	Lig. coraco - claviculare post.
ch	Lig. coraco-humerale.
icl	Lig. interclaviculare.
Pm^1	Schlüsselbeinursprung des M. pect. maj.
Pm^2	Brustbeinursprung des M. pect. maj.
Pmi	M. pectoralis minor.
Sc	M. subclavius.
Scm^1	Schlüsselbeinursprung des M. sternocleidomastoideus.
Scm^2	Brustbeinursprung des M. sternocleidomastoideus.
Ssc	Sehne des M. subscapularis.
ti	Lig. transv. scapulae propr. inferius.
ts	Lig. transv. scapulae propr. superius.
1	Bandscheibe des Sternoclaviculargelenks.

Digitized by Google

Fig. 1.

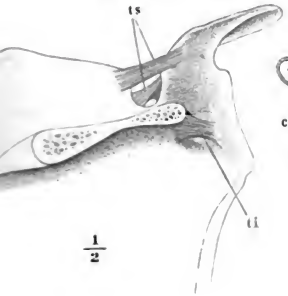

Fig. 2.

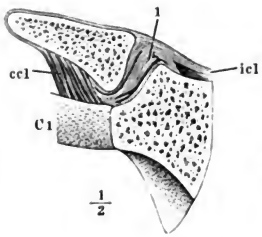

Fig. 3.

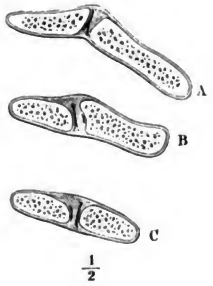

Fig. 6.

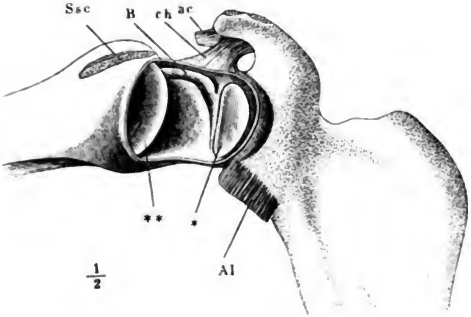

Fig. 4.

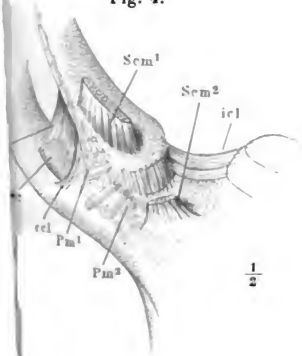

Fig. 5.

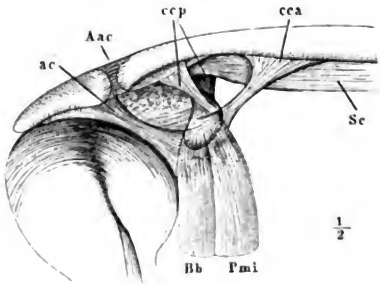

Digitized by Google

Fig. 1. Horizontalschnitt des Schultergelenks durch die Mitte der Höhe der Pfanne, in ruhender Haltung des Arms.

Fig. 2. Horizontalschnitt des Schultergelenks durch die Mitte der Höhe der Pfanne, bei möglichster Rotation nach hinten.

Fig. 3. Frontalschnitt des Schultergelenks durch das Tuberc. minus des Armbeins, bei ruhendem Arm. * Art. circumflexa humeri post. und N. axill. ** Spur der Synchondrose der Epiphyse des Armbeins.

Fig. 4. Frontalschnitt des Schultergelenks durch das Tuberc. minus des Armbeins, bei horizontal ausgestrecktem Arm.

Fig. 5. Schultergelenk, von vorn, mit aufgeblasenen Synovialtaschen. † Durchschnitt des Schlüsselbeins.

Fig. 6. Schultergelenk, von hinten geöffnet; Mm. infraspinatus und teres minor durchschnitten, das laterale Ende zurückgeschlagen; Armbeinkopf entfernt. † Schnittfläche desselben. †† Schnittfläche des Acromion. * Pfanne des Schulterblatts. ** Eingang der Bursa synovial. subscapul. *** Vasa circumflexa humeri postt. und N. axillaris.

Ab M. anconeus brevis.
Al M. anconeus longus.
ac Lig. acromio-coracoideum.
B Sehne des langen Kopfs des M. biceps brachii.
B[1] Ursprung derselben am Labrum glenoideum.
Bi Bursa synovialis intertubercularis.
Bss Bursa synovialis subscapularis.
D M. deltoideus.
Isp M. infraspinatus.
Lg Labrum glenoideum scapulae.
Pc Proc. coracoideus.
Ssc M. subscapularis.
Ssp M. supraspinatus.
Tm M. teres minor.
Tmj M. teres major.
1 u. 2 Wülste der Kapsel, zwischen welchen die Sehne des M. biceps liegt.
3 Vorsprung, dem obern Rande der Sehne des M. subscapularis entsprechend.
4 Lig. glenoideo-brachiale inf. Schlemm.

Digitized by Google

Fig. 1.

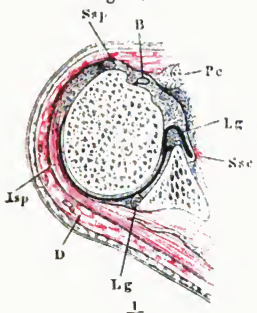

$\frac{1}{2}$

Fig. 2.

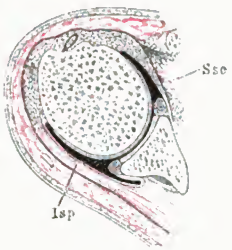

$\frac{1}{2}$

Fig. 4.

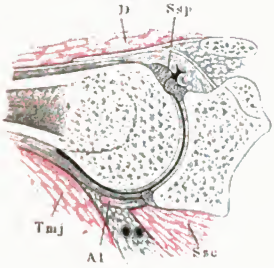

Fig. 6.

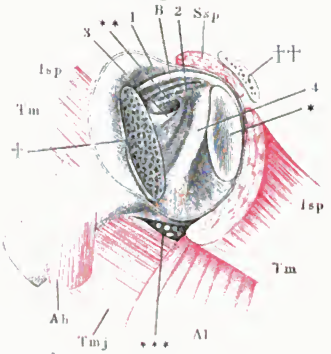

Fig. 3.

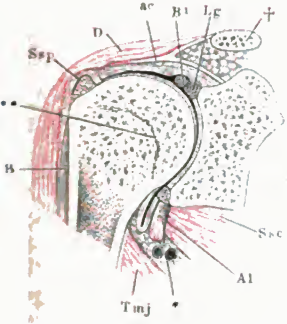

Fig. 5.

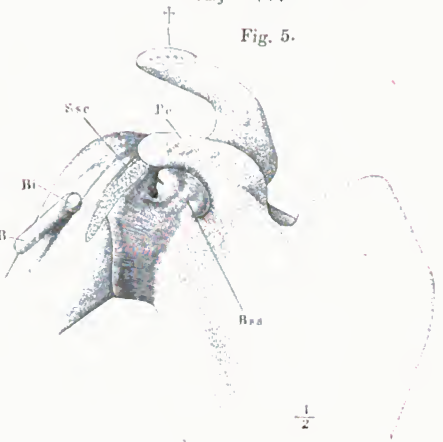

$\frac{1}{2}$

Fig. 1. Sagittalschnitt des Ellenbogengelenks durch die Mitte der Trochlea, in Streckung. * Aeusserer Fettbelag der vordern Kapselwand. ** Vordere Kapselwand. *** Fetthaltige Synovialfalten der vordern Kapselwand.

Fig. 2. Sagittalschnitt des Ellenbogengelenks, in Beugung.

Fig. 3. Frontalschnitt des Ellenbogengelenks.

Fig. 4. Ellenbogengelenk, von der medialen Seite.

Fig. 5. Ellenbogengelenk, von hinten; M. anconeus int. der Länge nach durchschnitten und nach beiden Seiten zurückgeschlagen.

Fig. 6. Ellenbogengelenk und Vorderarmknochen mit dem Lig. interosseum, von vorn. * Sackförmige Kapsel unter dem Lig. annulare radii. ** Querspalte, durch welche die Vasa interossea antt. auf die Rückseite treten.

A	Sehne des M. extensor triceps.
Ai	M. anconeus int.
Aq	Ulnarinsertion des M. anconeus quartus.
ar	Lig. annulare radii.
B	Sehne des M. biceps brachii.
Bi	Sehne des M. brachialis int.
Br	M. brachioradialis.
cht	Chorda transversalis.
Edc	Ursprung des M. extens. dig. comm., aufwärts umgeschlagen.
Nu	N. ulnaris.
Reb	Ursprung des M. radialis ext. brevis, aufwärts umgeschlagen.
Su	M. supinator.
Su' Su''	Ursprungssehnen des M. supinator.
Ui^1	Der am medialen Epicondylus entspringende Kopf des M. ulnaris int., durchschnitten und zurückgeschlagen.
Ui^2	Ulnarursprung des M. ulnaris int.
1	Am medialen Rand des Olecranon sich inserirende Faserbündel der Ellenbogengelenkkapsel.
2	An der medialen Ecke des Proc. coronoid. befestigte Fasern.
3	Ueber den concaven medialen Rand der Fossa sigmoidea vom Olecranon zum Proc. coronoid. ziehende Fasern.
4	Schräge Faserbündel der vordern Kapselwand.

Digitized by Google

Fig. 1.

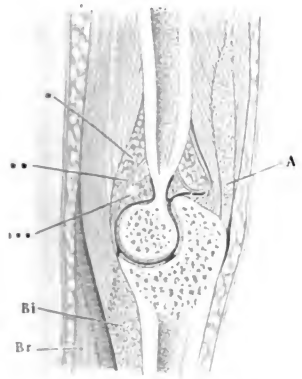

Fig. 2.

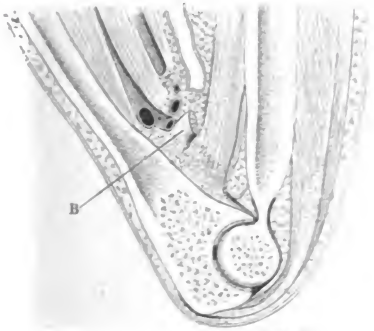

Fig. 3.

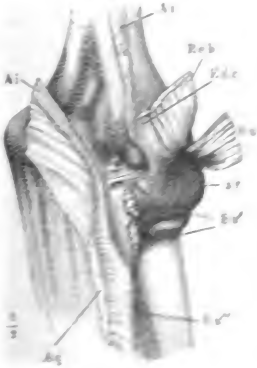

Fig. 4.

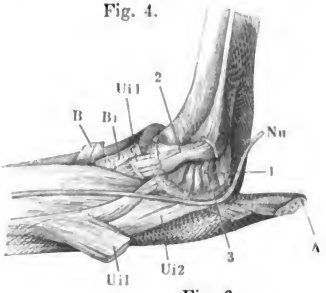

Fig. 6.

Digitized by Google

Fig. 1. Sagittalschnitt des Handgelenks durch den Mittelfinger, in Streckung.
Fig. 2. Sagittalschnitt des Handgelenks durch den Mittelfinger, in Volarflexion.
Fig. 3. Sagittalschnitt des Handgelenks durch den Mittelfinger, in Dorsalflexion.
Fig. 4. Frontalschnitt des Handgelenks. **, *** Befestigungsbänder der Bandscheibe.
Fig. 5. Frontalschnitt des Daumenmetacarpalgelenks.
Fig. 6. Sagittalschnitt des Daumenmetacarpalgelenks.
Fig. 7. Fascie des Handgelenks, von der Rückseite.
Fig. 8. Fascie des Handgelenks, von vorn. * Fasern des Lig. carpi comm., welche hinter der Sehne des M. ulnaris int. hergehen. ** Fasern, welche sich an diese Sehne ansetzen.
Fig. 9. Fascie des Handgelenks, das oberflächliche Fascikel des ulnaren Theils des Lig. carpi comm. und die Sehne des M. ulnaris int. an der Insertion abgeschnitten. *, ** wie Fig. 8. † Lücke, durch welche der tiefe Zweig des N. ulnaris eindringt.
Fig. 10. Fascie des Handgelenks, vom Ulnarrand. *, ** wie Fig. 8.
Fig. 11. Haftbänder des Handgelenks. Rückseite. * Bündel vom Pyramidenzum Hakenbein und zum fünften Mittelhandknochen. ** Ungewöhnliches oberflächliches Bündel.
Fig. 12. Handgelenk, von vorn, das Lig. carpi volare propr. vertical durchschnitten und nach beiden Seiten zurückgeschlagen.

Apl Sehne des M. abduct. poll. long.
C Kopfbein.
cc Lig. carpi commune. cc^1 Bündel von der perpendiculären Leiste des Radius zur Spitze d. Erbsenbeins; cc^2 Bündel vom Proc. styloid. radii zum Erbsenbein und fünften Mittelhandknochen; cc^3 von der Leiste des Radius radialwärts verlaufende Bündel; cc^4 Insertion derselben an das Erbsenbein.
cm Carpometacarpalgelenk des Daumens.
Edc Sehne des M. extensor dig. comm.
Epb Sehne des M. extensor poll. br.
Epl Sehne des M. extensor poll. long.
epl Leiste des Radius, welche die Rinne für die Sehne des M. ext. poll. long. begrenzt.
Eqp Sehne des M. ext. dig. quinti propr.
hm Lig. hamometacarpeum.
I M. interosseus int.
ich Lig. inteross. capitato-hamatum.
ilp Lig. inteross. lunato-pyramidale.
ils Lig. inteross. lunato-scaphoideum.
L Mondbein.
M Mittelhandknochen.
Nu N. ulnaris.
Pb M. palmaris br.
ph Lig. pisohamatum.
Pi Erbsenbein.
Pl Sehne des M. palmar. long.
pm Lig. piso-metacarpeum.
Pq M. pronator quadr.
Ps Proc. styloideus ulnae.
Py Pyramidenbein.
Reb Sehne des M. radialis ext. brevis.
Rel Sehne des M. radialis ext. long.
Ri Sehne des M. radialis int.
S Kahnbein.
Tr Trapezbein.
Trd Trapezoidbein.
U Haken des Hakenbeins.
Ue Sehne des M. ulnaris ext.
Ui M. ulnaris int.
vp Lig. carpi volare propr.
vpa Lig. carpi volare prof. arcuatum.
vpr Lig. carpi volare prof. radiatum.
vpt Lig. carpi volare prof. transversum.
1 Daumenballen.
2 Kleinfingerballen.

Digitized by Google

Fig. 2.

Fig. 3.

Fig. 1.

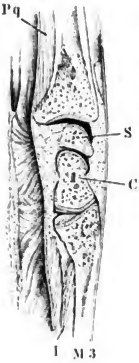

Fig. 7.

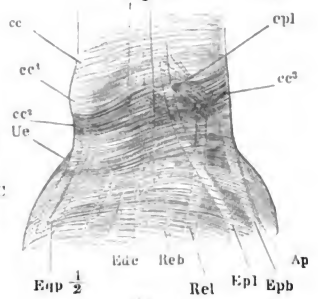

Fig. 4.

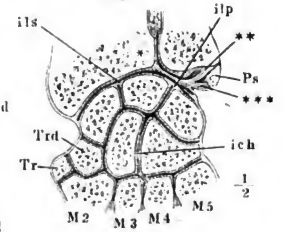

Fig. 5.

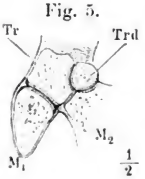

Fig. 12.

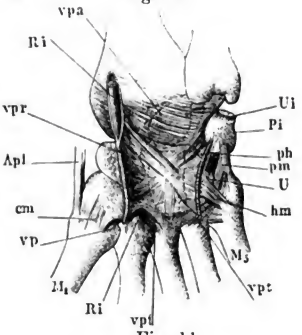

Fig. 8.

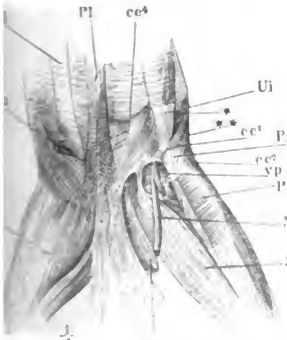

Fig. 6.

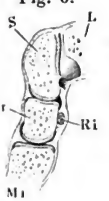

Fig. 9.

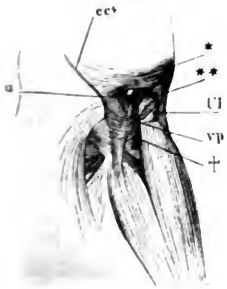

Fig. 10.

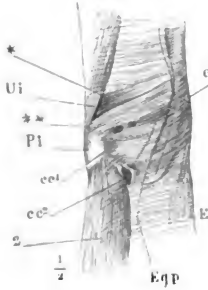

Fig. 11.

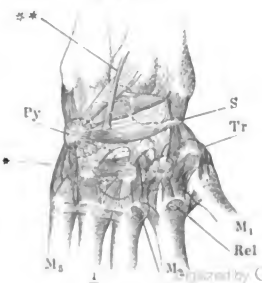

Digitized by Google

Fig. 1. Horizontalschnitt des Handgelenks durch die Mitte des Erbsenbeins. Die Fächer, in welchen die Sehnen der Hand- und Fingermuskeln laufen, sind mit Ziffern bezeichnet: 1 M. ulnaris ext., 2 M. extensor propr. dig. quinti, 3 Mm. ext. digit. comm. und indicis propr., 4 Mm. radiales externi long. und brevis. 5 M. extensor poll. long. 6 Mm. abductor pollicis long. und extensor poll. br., 7 M. radialis int., 8 Mm. flexores digit. comm. sublimis und profundus und flexor pollicis long.

Fig. 2. Horizontalschnitt des Handgelenks durch die Mitte des Erbsenbeins. 1 Muskeln des Daumenballens. 2 Muskeln des Kleinfingerballens.

Fig. 3. Horizontalschnitt der Hand durch die Fingercarpalgelenke. ** Vordere Kapselwand. *** Sagittale Scheidewände zur transversalen Faserschicht der Volaraponeurose. 2 Muskeln des Kleinfingerballens.

Fig. 4. Sagittalschnitt des dritten Mittelhandknochen und Fingers, gestreckt. * Vinculum der Beugesehne. ** Tiefe Fascie des Handrückens.

Fig. 5. Sagittalschnitt des dritten Mittelhandknochen und Fingers, gebogen.

Fig. 6. Sagittalschnitt des Fingercarpalgelenks, von innen, das Köpfchen des Mittelhandknochen weggeschnitten. † Schnittfläche. * Lippe der Gelenkpfanne. ** Tiefe Volarfascie. *** Sagittale Scheidewand zur Volaraponeurose.

Fig. 7. Fingercarpalgelenk, Profil.

Fig. 8. Frontalschnitt der Fingergelenke.

A	Aponeurosis palmaris.	*M*	Mittelhandknochen.
a	Lig. accessorium.	*n*	Fingernerve.
C	Kopfbein.	*Nm*	N. medianus.
cc	Lig. carpi commune.	*Pb*	M. palmaris br.
cd	Lig. capituli (digiti) dorsale.	*Pi*	Erbsenbein.
cv	Lig. capituli (digiti) volare.	*Pl*	M. palmaris long.
d	Lig. dorsale.	*Py*	Pyramidenbein.
Edc	Sehne des M. extensor digit. comm.	*r*	Vasa radialia.
Edq	Sehne des M. extensor digit. quinti.	*Reb*	Sehne des M. radialis ext. br.
Eip	Sehne des M. extensor indicis propr.	*Rel*	Sehne des M. radialis ext. long.
Epb	Sehne des M. extensor pollicis br.	*Ri*	Sehne des M. radialis int.
Epl	Sehne des M. extensor pollicis long.	*S*	Kahnbein.
Fdc	Sehnen der Mm. Flexores digitorum.	*Tr*	Trapezbein.
Fdp	Sehne des M. Flexor digitorum profundus.	*Trd*	Trapezoidbein.
Fds	Sehne des M. Flexor digitorum sublimis.	*u*	N. und Vasa ulnaria.
Fpl	Sehne des M. Flexor pollicis longus.	*Ue*	Sehne des M. ulnaris ext.
H	Hakenbein.	*v*	Lig. vaginale.
I	M. interosseus.	*vp*	Lig. carpi volare propr.
L	(Knochen) Mondbein.	*vpr*	Lig. carpi volare prof.
L	(Muskel) M. lumbricalis.		

Digitized by Google

Fig. 1.

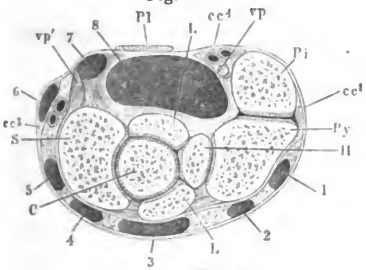

Fig. 8.

Fig. 7.

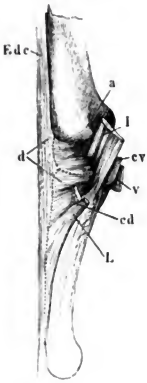

Fig. 3.

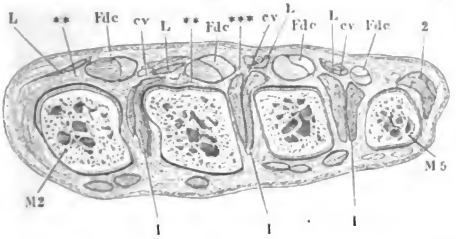

Fig. 4.

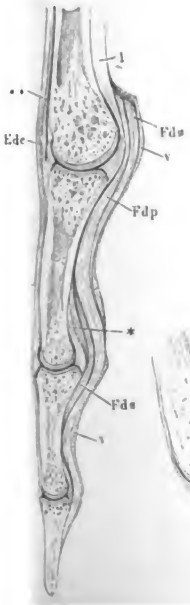

Fig. 2.

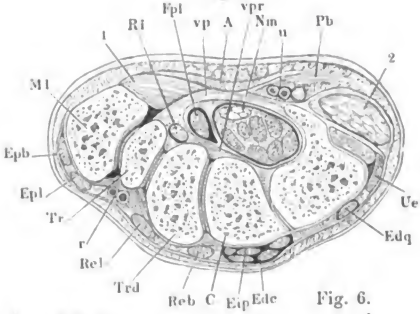

Fig. 5.

Fig. 6.

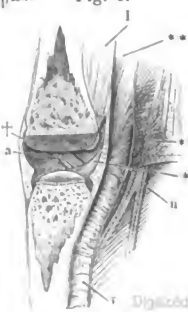

Digitized by Google

Fig. 1. Durchschnitt des Iliosacralgelenks, parallel der Ebene des Beckeneingangs, durch den ersten Kreuzwirbel.

Fig. 2. Durchschnitt des Iliosacralgelenks, durch den zweiten Kreuzwirbel.

Fig. 3. Hintere Beckenwand, von vorn; Lig. iliolumbare. * Transversale, ** schräg lateralwärts absteigende, *** verticale Fasern desselben.

Fig. 4. Seitenwand des Beckens, von aussen. Haftbänder zwischen Kreuz- und Hüftbein.

Fig. 5. Vordere Beckenwand mit dem aufwärts gedrehten obern Ende des Schenkelbeins und frei gelegtem Lig. obturatorium. * Bandstreifen aus dem Lig. obturatorium zur Kapsel.

Afl	M. adductor femoris long.
Afm	M. adductor femoris magnus.
C	M. coccygeus.
Co	Can. obturatorius.
Cv	Can. vertebralis.
Gmi	M. gluteus minimus.
if	Lig. iliofemorale.
Ip	M. iliopsoas.
isa	Lig. iliosacrale ant.
isc	Lig. ischiocapsulare.
isi	Lig. iliosacrale inteross.
isp	Lig. iliosacrale post.
o	Lig. obturatorium.
Oe	M. obturator ext.
Oi	M. obturator int.
P	M. pyriformis.
Pc	M. pectineus.
pf	Lig. pubofemorale.
Qf	M. quadrat. femoris.
ssp	Lig. sacrospinosum.
st	Lig. sacrotuberosum.
Trm	Trochanter minor.
Trmj	Trochanter major.
Va	Bauchwirbel.

Digitized by Google

(Halbe Lebensgrösse.)

Fig. 1.

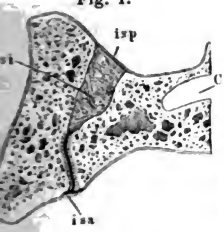

Fig. 2.

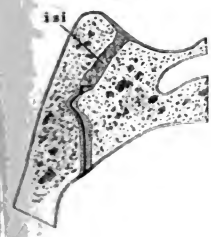

Fig. 3.

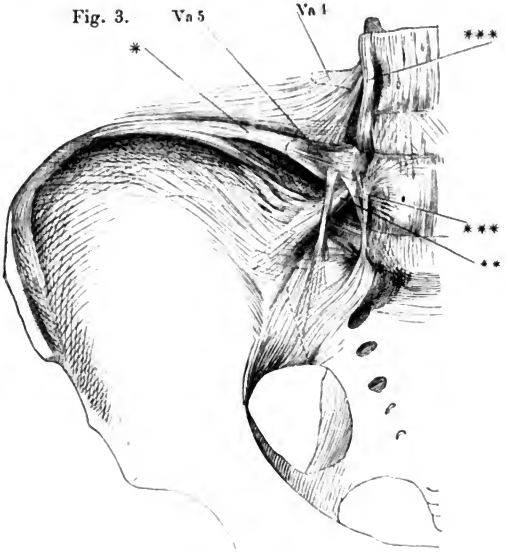

Fig. 4.

Fig. 5.

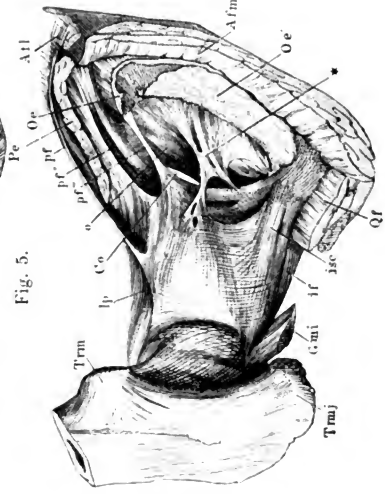

Digitized by Google

Fig. 1. Hintere Beckenwand mit den Bändern, von hinten. * Fascie der langen Rückenmuskeln. ** Eingewebtes Bündel von der Spina iliaca post. sup. zum Proc. articul. spurius des dritten Kreuzwirbels.

Fig. 2. Hintere Beckenwand; die Fascie der langen Rückenmuskeln ist nebst den Ursprüngen dieser Muskeln weggenommen, das Lig. sacrotuberosum bis auf Ursprung und Insertion entfernt.

Fig. 3. Durchschnitt der Schambeinsynchondrose parallel der Ebene des Beckeneingangs.

Fig. 4. Medianschnitt der Schambeinsynchondrose. * Der zwischen V. dorsalis penis und Uretra gelegene Theil des Lig. triangulare pelvis.

Fig. 5. Mittlerer Theil der vordern Beckenwand, um die transversale Axe auf- und rückwärts gedreht. * Lig. triangulare pelvis. ** Aeusseres Blatt der Fascie des C. cavernos. penis. *** Fascie der Adductoren des Schenkels.

---

ap	Lig. arcuat. pubis.
Bfl	Langer Kopf des M. biceps femoris.
C	M. coccygeus.
Gm	M. gluteus max. (am Ursprung abgeschnitten).
Gmi	M. gluteus minimus.
Ic	M. ischiocavernosus, Querschnitt.
il	Lig. iliolumbale.
isp	Lig. iliosacrale post.
Oae	Medialer, *Oae'* lateraler Pfeiler des Leistenrings.
Oi	M. obturator int., von der Fascie bedeckt; *Oi'* am Austritt aus der Incisura ischiad. min. durchschnitten; *Oi''* tiefer Kopf desselben *(Mm. gemelli).*
P	M. pyriformis, am Austritt durchschnitten.
Pasp	Proc. accessor. spur.
Ra	Mediale Sehne des M. rectus abdom.
Sm	M. semimembranosus.
ssp	Lig. sacrospinosum.
St	M. semitendinosus.
st	Lig. sacrotuberosum. *st'* Bündel desselben von der Spina iliaca post. sup. zu den Proc. accessor. spurii der untern Kreuzwirbel. *st''* Uebergang desselben in die Fascie des M. obturator int.
Va	Bauchwirbel.
1	V. dorsalis penis.
2	Art. u. N. dorsalis penis
3	Corp. cavern. penis
4	Uretra

} im Querschnitt.

Digitized by Google

(Halbe Lebensgrösse.)

Fig. 1.

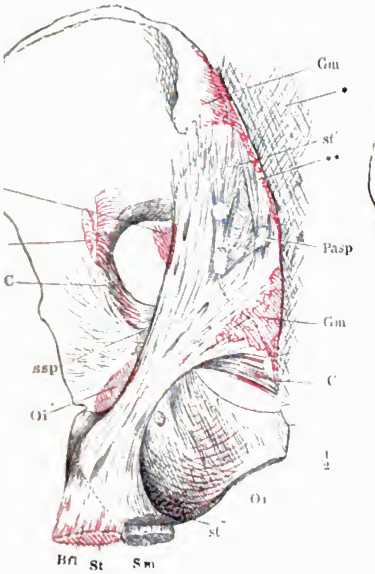

Fig. 2.

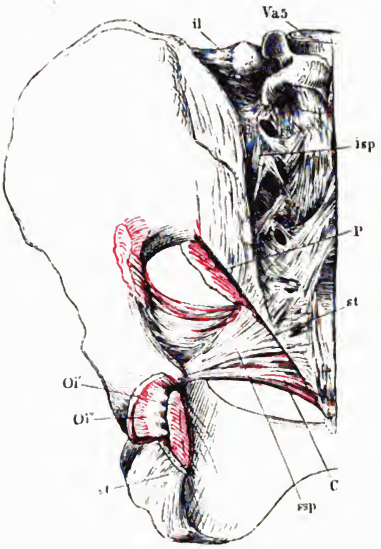

Fig. 3.



Fig. 4.

Fig. 5.

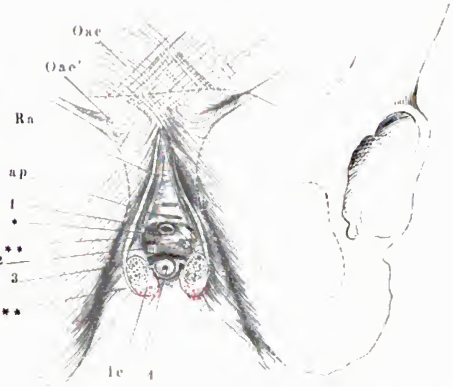

Digitized by Google

Fig. 1. Hüftgelenk, von vorn.

Fig. 2. Hüftgelenk, im Profil, Schenkelbein etwas gebeugt und einwärts rotirt.

Fig. 3. Hüftbein um die verticale Axe etwas rückwärts, um die transversale aufwärts gedreht; Schenkelbein mit der vordern Fläche lateralabwärts gedreht und abducirt.

Fig. 4. Frontalschnitt des Hüftgelenks, parallel den Fasern des Lig. teres.

Fig. 5. Horizontalschnitt der Pfanne, untere Hälfte. Das Lig. teres an der Insertion in der Fossa capitis getrennt, der Schenkelkopf abwärts zurückgeschlagen.

Fig. 6. Durchschnitt des Schenkelhalses und der Kapsel mit den dieselbe umgebenden Muskeln, parallel dem Pfannenrande und dicht unterhalb desselben.

Bf Ursprungssehne des M. biceps fem.
E M. extensor quadriceps.
Fc Fossa capitis (femoris)
Gmd M. gluteus med.
Gmi M.-gluteus minimus.
if Lig. iliofemorale. *if'* Fasern desselben, welche in die Sehne des M. gluteus minimus übergehn.
Ip M. iliopsoas. *Ip'* Tiefer Kopf desselben.
isc Lig. ischiocapsulare.
Lg Labrum glenoid.
o Lig. obturator.
Oe M. obturator ext.
Oi M. obturator int.
pf Lig. pubofemorale, *pf'* Bündel a. d. Fascia pectinea, *pf''* von der Crista obturatoria, *pf'''* v. obern Schambeinast.
Qf M. quadrat. femoris.
Rf Ursprungssehne des M. rectus fem.
St Ursprungssehne des M. semitendinosus.
ta Lig. transvers. acetabuli.
tf Lig. teres femoris.
Trm Trochanter minor.
Trmj Trochanter major.
zo Zona orbicularis.
1 Hinteres Ende des überknorpelten Theils der Pfanne.
2 Vorderes Ende des überknorpelten Theils der Pfanne.
3 Fettpolster der Fossa acetabuli.
* Fasern vom Lig. obturatorium zur Hüftgelenkkapsel.
** Dünne Stelle der untern Kapselwand.
*** Hintere Wand des Schleimbeutels des M. iliopsoas.

Digitized by Google

Fig. 1.

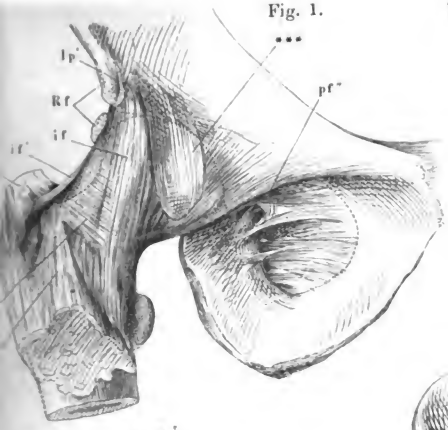

Fig. 5.

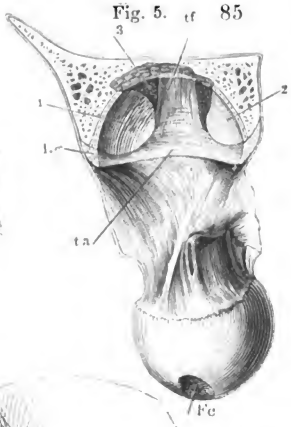

Fig. 4.

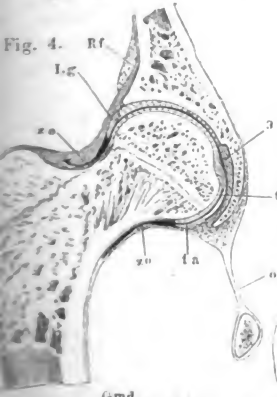

Fig. 3.

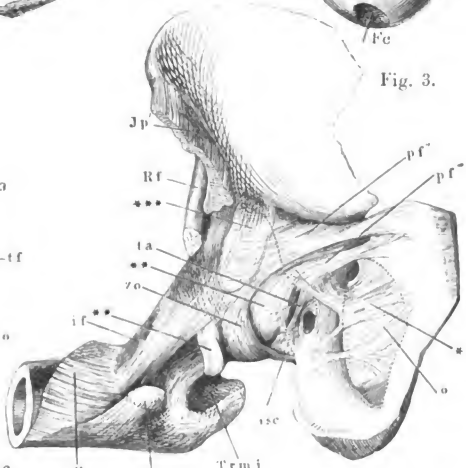

Fig. 6.

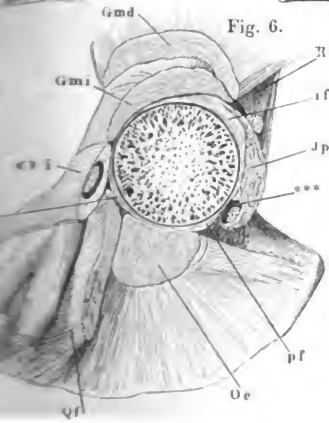

Fig. 2.

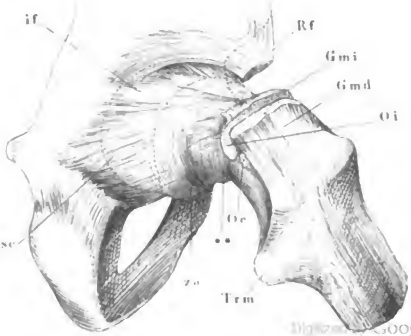

Digitized by Google

Fig. 1. Oberes Ende der Tibia mit den Bandscheiben des Kniegelenks, von vorn.

Fig. 2. Oberes Ende der Tibia mit den Bandscheiben des Kniegelenks, v. hinten.

Fig. 3. Laterale Wand des Kniegelenks, von innen. *** Lateraler Rand der Oeffnung, durch welche die Bursa synovialis poplitea mit dem Kniegelenk communicirt.

Fig. 4. Profil des Kniegelenks, der mediale Condylus des Schenkelbeins durch einen sagittalen Schnitt entfernt. Lig. cruciatum ant. Bei gestrecktem Knie.

Fig. 5. Profil des Kniegelenks, bei gebogenem Knie.

Fig. 6. Gestrecktes Kniegelenk, Mittelstellung zwischen Profil und hinterer Ansicht, der laterale Condylus des Schenkelbeins weggeschnitten.

Fig. 7. Sagittalschnitt des gestreckten Knies durch den medialen Condylus. * Dem äussern Rande der Bandscheibe entsprechender Eindruck des Gelenkknorpels des Schenkelbeins.

Fig. 8. Frontalschnitt des gestreckten Knies vor der Fossa intercondyloidea des Schenkelbeins.

Fig. 9. Frontalschnitt eines im rechten Winkel gebeugten Kniegelenks vor dem vordern Rande der Fossa intercondyloidea des Schenkelbeins.

Fig. 10. Horizontalschnitt des gestreckten Kniegelenks durch die Mitte der Höhe der Patella.

Fig. 11. Sagittalschnitt des gebeugten Knies durch den lateralen Condylus.

Fig. 12. Mittlerer Sagittalschnitt des Kniegelenks in extremer Beugung.

Atf	Oberes Tibiofibulargelenk.
Bp	Bursa poplitea.
Bsm	Bursa synov. semimembranosa.
Bsp	Bursa synov. subpatellaris.
ca	Lig. cruciat. ant.
cp	Lig. cruciat. post.
Lp	Lig. der Plica synov. patellaris.
Ml	Laterale Bandscheibe.
Mm	Mediale Bandscheibe.
pi	Lig. patellae inf.
Po	Sehne des M. popliteus, querdurchschnitten; *Po'* dieselbe, an der Insertion getrennt.
Pp	Plica synovial. patellaris.
Sm	Sehne des M. semimembranosus.

Digitized by Google

Fig. 1.

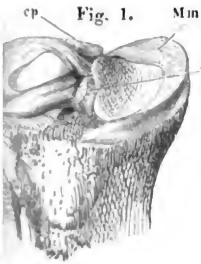

Fig. 9.

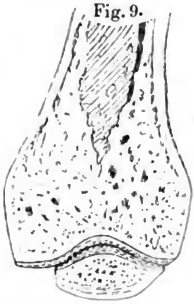

Fig. 7.

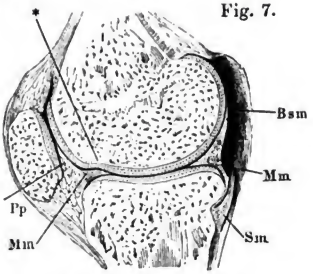

g. 4.

Fig. 3.

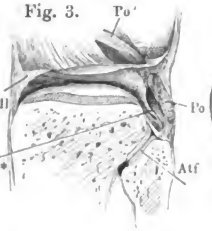

Fig. 6.

Fig. 5.

8.

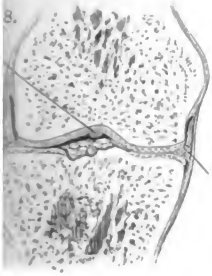

Fig. 2.

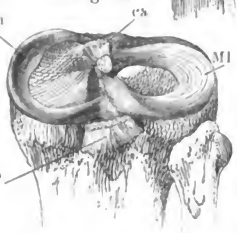

Fig. 10.

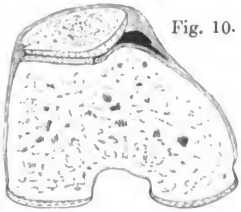

Fig. 12.

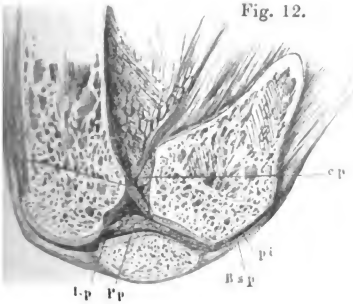

Fig. 11.

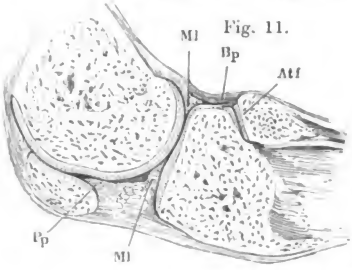

Digitized by Google

Fig. 1. Laterale Wand der Kniegelenkkapsel. Die Fascie und der M. extensor quadriceps durchschnitten und nach aussen umgelegt.

Fig. 2. Mediale Wand der Kniegelenkkapsel. Die Fascie mit der Sehne des M. sartorius durchschnitten und nach vorn zurückgeschlagen, ebenso die Sehnen der Mm. gracilis und semitendinosus.

Fig. 3. Mittlerer Sagittalschnitt des gestreckten Kniegelenks.

Fig. 4. Hintere Wand der Kniegelenkkapsel.

---

al	Lig. accessorium laterale; *al'* vorwärts umbiegende, in die Bandscheibe übergehende Fasern desselben.
Afm, *Afm'*	Insertion des M. adductor magnus, *Afm''* Insertion des M. adductor magnus am medialen Epicondylus.
amb	Lig. accessor. mediale breve.
aml	Lig. accessor. mediale long.
Bf	Insertionssehne des M. biceps femoris.
Bfb	M. biceps fem. kurzer Kopf.
Bp	Bursa synov. poplitea.
Bsc	Falte, die den Eingang in die Bursa subpatellaris andeutet.
Bsm	Bursa synovial. semimembranosa.
Bsp	Bursa synovial. subpatellaris.
ca	Lig. cruciat. ant.
cp	Lig. cruciat. post.
E	Sehne des M. extensor quadriceps.
F	Insertion der Schenkelfascie an der Tibia. *F'* Bündel derselben, die sich vor der Patella kreuzen.
Fi	Fascia intermuscul. lat.
Gal	Lateraler Kopf des M. gastrocnemius.
Gam	Medialer Kopf des M. gastrocnemius.
Gr	Sehne des M. gracilis.
K	Kniegelenkkapsel.
Lp	Ligament der Bursa synov. patell.
Np	N. peroneus.
pa	Lig. poplit. arcuat.
Pel	M. peroneus long.
pi	Lig. poplit. inf.
Pla	Ursprung des M. plantaris.
pm	Lig. patellare mediale.
Po	M. popliteus.
po	Lig. poplit. obliquum.
Pp	Plica synov. patellaris.
R	Retinaculum Lig. poplitei arcuati.
S	M. soleus.
Scr	M. subcruralis.
Sm	M. semimembranosus. *Sm'* Vordere, *Sm''* mittlerer Zipfel seiner Insertionssehne.
St	M. semitendinosus.
tg	Lig. transversum genu.
V	M. vastus.
Vm	Medialer Kopf des M. vastus.
*	Subcutaner Schleimbeutel der Patella.
**	Fettpolster d. Vorderfläche d. Schenkelbeins.
***	Lücke, durch welche die Vasa cruralia in die Fossa poplitea treten.

Digitized by Google

Fig. 1.

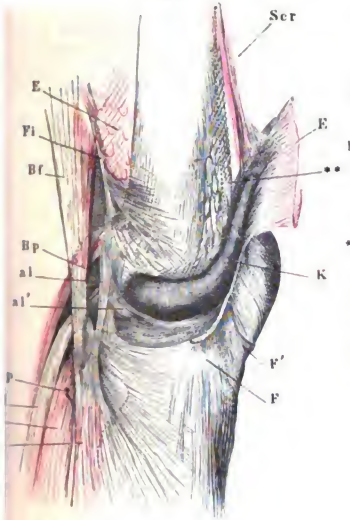

Fig. 2.

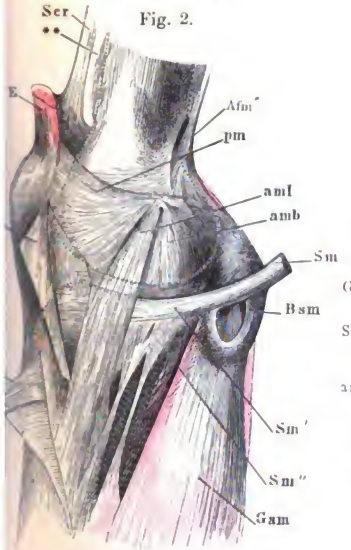

Fig. 3.

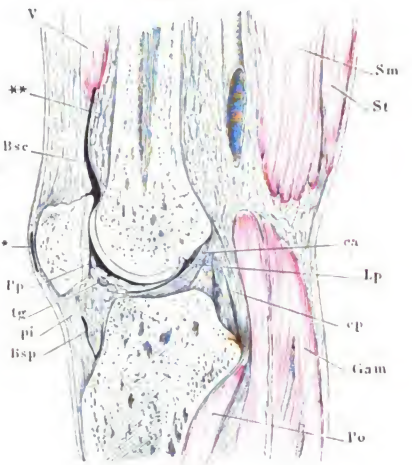

Fig. 4.

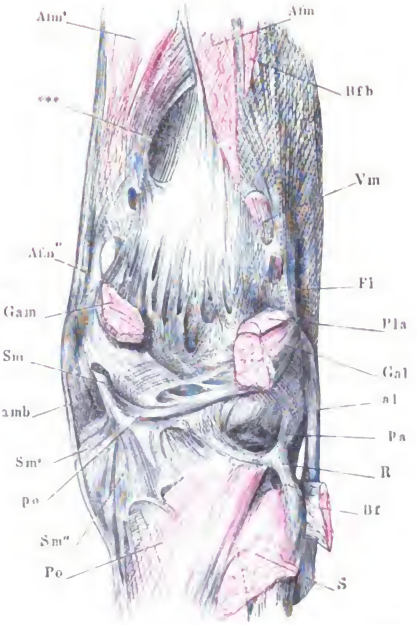

Digitized by Google

Fig. 1. Vordere Wand des Kniegelenks, von hinten. Die Tibia vor der Eminentia intercondyloidea frontal durchschnitten, d. Schenkelbein entfernt.

Fig. 2. Oberes Ende des Unterschenkels, laterale Fläche. Bänder des obern Tibiofibulargelenks. * Beugemuskeln, durch die Lücke des Lig. inteross. durchscheinend. ** Gesonderte Faserbündel zwischen Tibia u. Fibula.

Fig. 3. Knöchelgelenkpfanne, die Kapsel durch einen horizontalen Schnitt geöffnet. * Synovialfalte.

Fig. 4. Frontalschnitt des Knöchel- und vordern Sprungbeingelenks. * Hinteres Sprungbeingelenk, von vorn geöffnet.

Fig. 1.

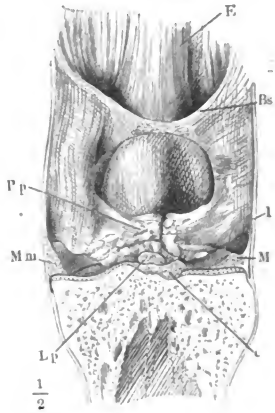

Fig. 2.

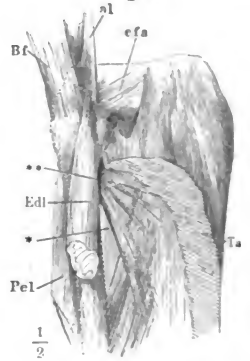

Fig. 3.

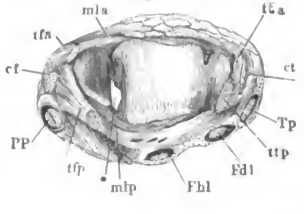

Fig. 4.

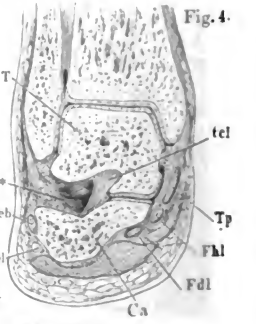

al	Lig. accessor. laterale des Kniegelenks.	*mla*	Lig. malleoli laterale ant.
Bf	Sehne des M. biceps femoris.	*mlp*	Lig. malleoli laterale post.
Bsc	Bursa synov. subcruralis.	*Mm*	Mediale Bandscheibe des Kniegelenks.
Ca	Fersenbein.	*Peb*	M. peron. brevis.
ca	Lig. cruciat. ant.	*Pel*	M. peron. longus.
cf	Lig. calcaneo-fibulare.	*PP*	Sehnen der Mm. peronei.
cfa	Lig. capituli fibulae ant.	*Pp*	Plica synov. patellaris.
ct	Lig. calcaneo-tibiale.	*T*	Sprungbein.
E	Sehne des M. extensor cruris.	*Ta*	M. tibialis ant.
Edl	M. extensor digit. comm. longus.	*tci*	Lig. tibio-calcan. inteross.
F	Fascie.	*tfa*	Lig. talo-fibulare ant.
Fdl	M. flexor digit. comm. long.	*tfp*	Lig. talo-fib. post.
Fhl	M. flexor hallucis long.	*Tp*	Sehne des M. tibial. post.
Lp	Ligament der Plica synov. patellaris.	*tta*	Lig. talo-tibiale ant.
Ml	Laterale Bandscheibe des Kniegelenks.	*ttp*	Lig. talo-tibiale post.

Digitized by Google

Fig. 1. Sagittalschnitt des Knöchelgelenks und Fusses durch den zweiten Mittelfussknochen, in Plantarflexion.

Fig. 2. Sagittalschnitt des Knöchelgelenks und Fusses durch den zweiten Mittelfussknochen, in Dorsalflexion.

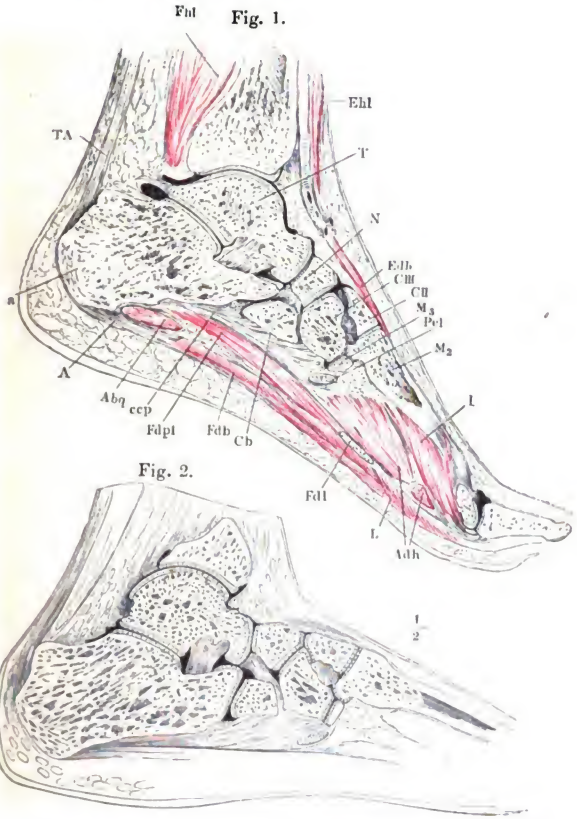

A	Aponeurosis plantaris.
Abq	M. abductor dig. quinti.
Adh	M. adductor hallucis.
C	Keilbein.
Ca	Fersenbein.
Cb	Würfelbein.
ccp	Lig. calcaneo-cuboid. plantare.
Edb	M. extensor digit. comm. brevis.
Ehl	M. extensor hallucis long.
Fdb	M. flexor digit. comm. brevis.
Fdl	M. flexor digit. comm. longus.
Fdpl	Plantarer Kopf desselben.
I	M. interosseus.
L	M. lumbricalis.
M	Mittelfussknochen.
N	Schiffbein.
Pel	M. peron. longus.
T	Sprungbein.
TA	Achillessehne.

Digitized by Google

Fig. 1. Kopf des hintern und Pfanne des vordern Sprungbeingelenks. 1 Facies art. medialis post. des Fersenbeins. 2′ Facies art. medial. ant. des Fersenbeins. 2″ Lig. tibio-calcaneo-naviculare. 2‴ Bandscheibe dieses Ligaments. 3 Gelenkfläche des Schiffbeins.

Fig. 2. Durchschnitt der Fusswurzel, vom medialen Rande aus in einer lateral-abwärts geneigten Ebene. Laterales Segment, von unten.

Fig. 3. Verticaler Durchschnitt des vordern Sprungbeingelenks parallel der Längsaxe des Fusses durch den Mittelfussknochen der grossen Zehe. * Hinteres Sprungbeingelenk.

Fig. 4. Knöchelgelenk, von hinten geöffnet.

Fig. 5. Knöchelgelenk, von vorn geöffnet, der Fuss im vordern Sprungbein- und Würfelbeingelenk exarticulirt.

Fig. 6. Hinteres Sprungbeingelenk, bei lateral gerichteter Fussspitze genau frontal durchschnitten. Vorderes Segment.

Fig. 7. Vorderes Sprungbeingelenk, bei lateral gerichteter Fussspitze frontal durchschnitten. Hinteres Segment. * Knöchelgelenk, von vorn geöffnet.

A	Aponeurosis plantaris.
Abh	M. abductor hallucis.
Abq	M. abductor dig. quinti.
C	Keilbein.
Cb	Würfelbein.
ccd	Lig. calcaneo-cuboid. dorsale.
cf	Lig. calcaneo-fibulare.
cnd	Lig. calcaneo-naviculare dors.
ct	Lig. calcaneo-tibiale.
Edb	M. extensor dig. comm. brev.
Edl	M. extensor dig. comm. long.
F	Tiefe Fascie der hintern Fläche des Unterschenkels.
Fdb	M. flexor digit. comm. brevis.
Fdl	M. flexor dig. comm. long. Sehne.
Fdpl	Plantarer Kopf des M. flex. digit. long.
Fhl	M. flexor hall. long. Sehne.
mla	Lig. malleoli lateralis ant.
mlp	Lig. malleoli lateralis post.
M	Mittelfussknochen.
N	Schiffbein.
Peb	M. peroneus br. Sehne.
Pel	M. peroneus long. Sehne.
PP	Sehnen der Mm. peronei.
Su	Sustentaculum tali.
tci	Lig. tibio-calcaneum interosseum.
tcl	Lig. talo-calcaneum laterale.
tcn	Lig. tibio-calcaneo-naviculare. *tcn** Bandscheibe desselb.
tcp	Lig. talo-calcaneum post.
tfa	Lig. talo-fibulare ant.
tfp	Lig. talo-fibulare post.
Tp	M. tibialis post.
tta	Lig. talo-tibiale ant.
ttp	Lig. talo-tibiale post.

Digitized by Google

Fig. 3.

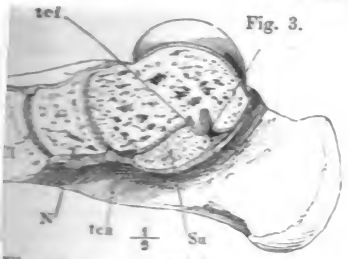

Fig. 1.

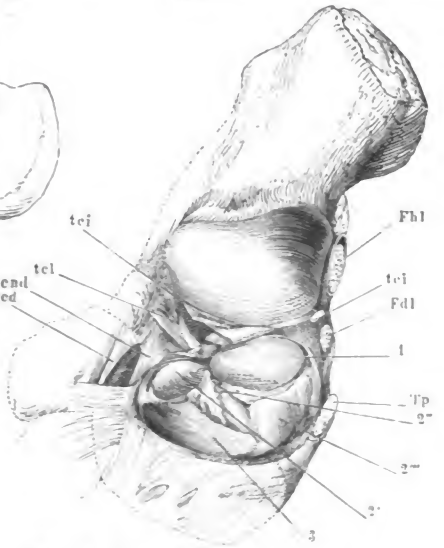

Fig. 4.

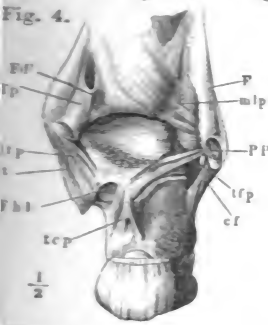

Fig. 5.

Fig. 2.

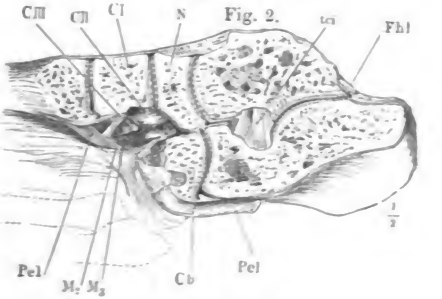

Fig. 7.

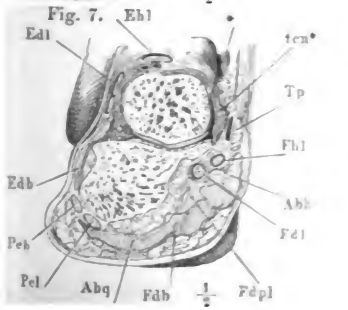

Fig. 6.

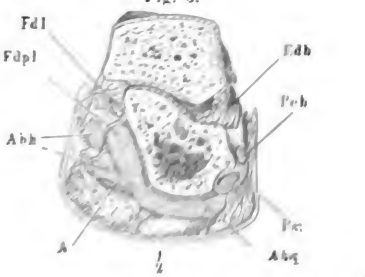

Digitized by Google

Fig. 1. Bänder der Rückenfläche des Fusses.
Fig. 2. Bänder der Rückenfläche des Fusses, tiefere Schichte. † Schnittfläche des oberflächl. Lig. naviculari-cuboideum.
Fig. 3. Plantarfläche des Fusses nach Entfernung der oberflächl. Muskelschichten. * Verbindung der Sehne des M. tibialis posticus mit der Aponeurosis plantaris.
Fig. 4. Plantarfläche des Fusses nach Entfernung der oberflächlichen Schichte des Lig. calcaneo-cuboid. plantare und der mit demselben zusammenhängenden Muskeln. Die Sehne des M. peron. long. ist aus ihrer Scheide herausgenommen und dicht an der Insertion abgeschnitten.
Fig. 5. Plantarfläche des Fusses, auch die mittlere Schichte des Lig. calcaneo-cuboid. ist entfernt.

Abh M. abductor hallucis.
Abq M. abductor dig. quinti.
cbnp Lig. cuboideo-naviculare plantare.
ccd Lig. calcaneo-cuboid. dorsale.
ccp Lig. calcaneo-cuboid. plant., oberflächliche, *ccp'* mittlere, *ccp''* tiefste Schichte.
cnd Lig. calcaneo-naviculare dorsale.
cnp Lig. calcaneo-naviculare plantare.
Fdl M. flexor digitor. longus. Rinne für die Sehne desselben.
Fdpl M. flexor digitor. longus, plantarer Kopf.
Fhb M. flexor hall. brevis.
Fll Sehne des M. flexor hall. long.
mla Lig. malleoli later. ant.
Peb Sehne des M. peron. brev.
Pel Sehne des M. peron. long.
Ta Sehne des M. tibialis ant.
tbn Lig. tibio-naviculare.
Tc Tuber ossis cuboidei.
tcl Lig. talo-calcaneum laterale.
tcn Lig. tibio-calcaneo-naviculare, vordere Bündel zur Tuberosität des Schiffbeins; *tcn'* von der Spitze des medialen Knöchels abwärts, *tcn''* vom hintern obern Rande d. Schiffbeins rückwärts verlaufende, zur Bandscheibe des Ligaments zusammentretende Fasern.
tn Lig. talo-naviculare.
Tp M. tibial. post. Sehne.
ttl Lig. tarseum transvers. later.
ttm Lig. tarseum transvers. mediale.

Digitized by Google

Fig. 1.

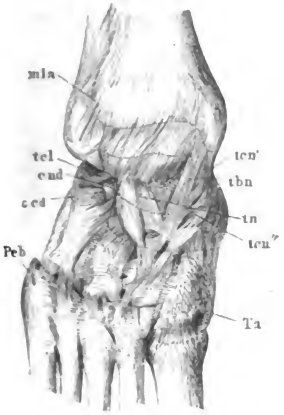

Fig. 2.

$\frac{1}{2}$

Fig. 3.

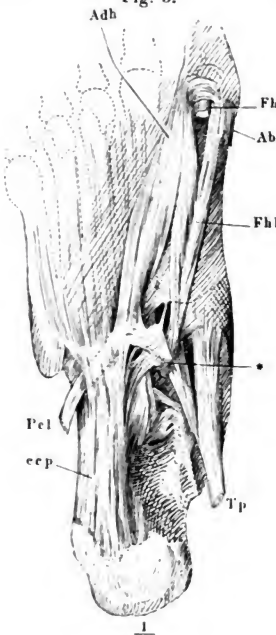

$\frac{1}{2}$

Fig. 4.

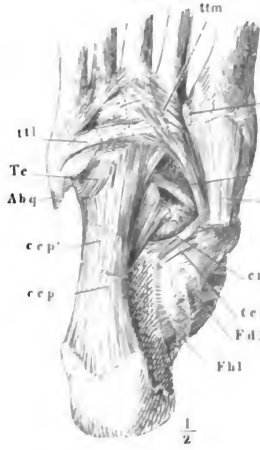

$\frac{1}{2}$

Fig. 5.

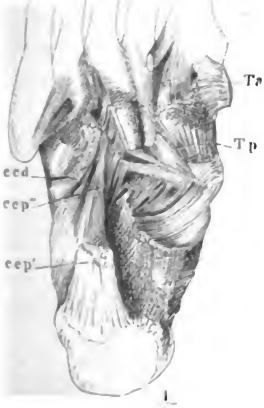

$\frac{1}{2}$

Digitized by Google

Fig. 1. Bänder der Fussgelenke, von der medialen Seite.
Fig. 2. Bänder der Fussgelenke, laterale Seite. * Accessorisches Bündel des Lig. calcaneo-fibulare an das Sprungbein.
Fig. 3. Frontalschnitt des Fusses durch die Keilbeine.
Fig. 4. Senkrechter Durchschnitt, der Längsaxe des Fusses parallel, durch ein Zehentarsalgelenk, Plantarflexion. *Untere Kapselwand.
Fig. 5. Derselbe Durchschnitt, Dorsalflexion.

Fig. 1.

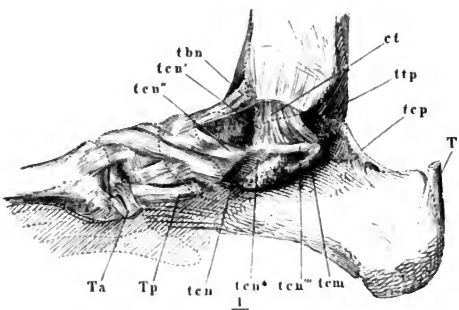

Fig. 5.

Fig. 4.

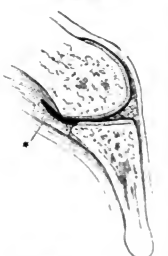

Fig. 2.

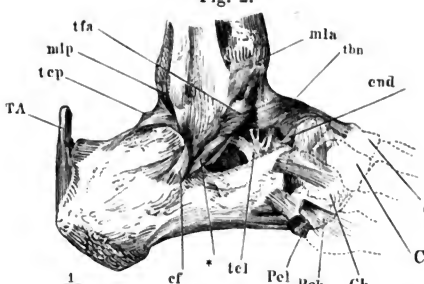

Fig. 3.

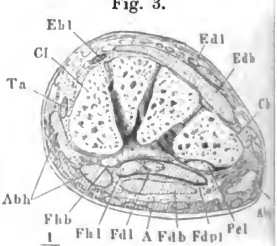

A Aponeurosis plantaris.
Abh M. abductor hallucis.
Abq M. abductor dig. quinti.
C Keilbein.
Cb Würfelbein.
cf Lig. calcaneo-fibulare.
cnd Lig. calcaneo-naviculare dorsale.
ct Lig. calcaneo-tibiale.
Edb M. extensor dig. brevis.
Edl M. extensor dig. long.
Ehl M. extensor hallucis long.
Fdb M. flexor digit. brevis.
Fdl M. flexor digit. long.
Fdpl M. flexor digit. long., plantarer Kopf.
Fhb M. flexor hallucis brevis.
Fhl M. flexor hallucis longus.
mla Lig. malleoli lateralis ant.
mlp Lig. malleoli lateralis post.
Peb M. peroneus brevis.
Pel M. peroneus long.
TA Achillessehne.
Ta M. tibialis ant.
tbn Lig. tibio-naviculare.
tcl Lig. talo-calcaneum laterale.
tcm Lig. talo-calcaneum mediale.
tcn Lig. tibio-calcaneo-naviculare, vorderes Bündel zur Tuberosität des Schiffbeins. *tcn'* von der Spitze des medialen Knöchels abwärts, *tcn''* vom hintern obern Rande des Schiffbeins rückwärts, *tcn'''* vom Rande der Rinne des M. flexor hall. long., vorwärts verlaufende, zur Bandscheibe des Ligaments (*tcn**) zusammentretende Fasern.
tcp Lig. talo-calcaneum posticum.
tfa Lig. talo-fibulare anticum.
Tp M. tibialis post.
ttp Lig. talo-tibiale post.

Digitized by Google

ANATOMISCHER

HAND-ATLAS

ZUM

GEBRAUCH IM SECIRSAAL

VON

DR. J. HENLE,
PROFESSOR IN GÖTTINGEN.

SECHSTES HEFT:

EINGEWEIDE.

BRAUNSCHWEIG,
DRUCK UND VERLAG VON FRIEDRICH VIEWEG UND SOHN.
1877.

Digitized by Google

Die Herausgabe einer Uebersetzung in französischer und englischer Sprache, sowie in anderen modernen Sprachen wird vorbehalten.

Digitized by Google

VI.

SPLANCHNOLOGISCHER THEIL.

Digitized by Google

Fig. 1. Dickendurchschnitt der Haut der Fingerspitze, parallel den Riffen. 1 Hornschichte, 2 Schleimschichte, *Stratum lucidum, 3 Papillen. 4 eigentliche Cutis, 5 subcutanes Fettgewebe, 6 Ausführungsgänge der Knäueldrüsen in der Epidermis, 6′ dieselben in der Cutis, 7 Knäueldrüsen, 8 Gefässdurchschnitte.

Fig. 2. Dickendurchschnitt der Haut der Fingerspitze, senkrecht zu den Riffen.

Fig. 3. Dickendurchschnitt injicirter Haut des Fingers, die Epidermis durch Maceration getrennt. Gefässpapillen und (*a a a*) Tastpapillen.

Fig. 4. Haarbalg mit dem Haar, durch Kochen und Maceration der Kopfhaut isolirt. 1 Haarbalg, 2 Schleimschichte, 3 Hornschichte seiner Epidermis, 4 Haar, 5 Haarpulpa, 6 Haarbalgdrüse, *Hals des Haarbalgs.

Fig. 5. Horizontalschnitt (bei herabhängender Hand) des Nagels und Nagelbettes. 1 Unterste Lagen der Hornschichte, 2 Schleimschichte des Nagels, 3 Leisten der Cutis, 4 Cutis.

Fig. 6. Horizontalschnitt (ebenso) des Seitenfalzes mit dem Nagel, um das Verhältniss der Hornschichte der Epidermis zur Hornschichte des Nagels zu zeigen.

Fig. 7. Sagittalschnitt der Fingerspitze. Verbindung des Nagels mit der Hornschichte der Epidermis der Fingerspitze. Die einander zugekehrten Flächen des freien Nagelrandes und der Fingerspitze sind mit unregelmässigen, trockenen Epidermisschüppchen bedeckt und rauh, wie aneinander gerissen.

Fig. 8. Frontaler, der Oberfläche des Nagels paralleler Schnitt durch das Nagelbett. Die Leisten der Cutis zeigen an verdickten Stellen die Querschnitte der Gefässschlingen. Die Zwischenräume der Leisten von der Schleimschichte des Nagels erfüllt.

Fig. 9. Sagittalschnitt des Nagelfalzes, den Finger in eine rechte und linke Hälfte trennend. Nagelwurzel, die an ihrer dem Knochen zugewandten, hier nach rechts gekehrten Fläche mit einzelnen Spitzen zwischen die theils spitzen, theils kolbigen Papillen des Nagelbettes eindringt.

Fig. 1.

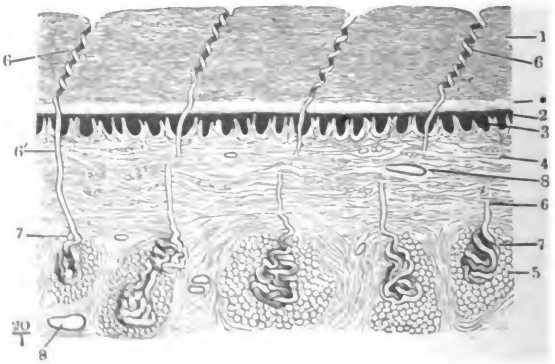

Fig. 8.

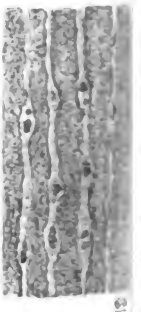

Digitized by Google

Fig. 7.

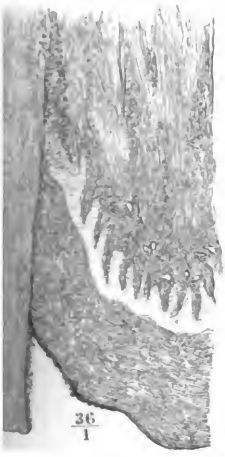

Fig. 3.

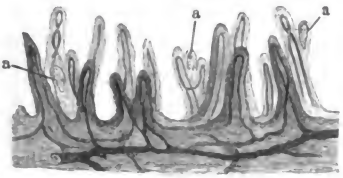

Fig. 2.

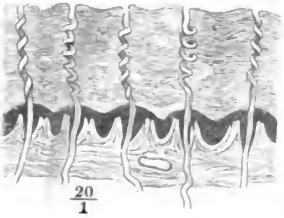

Fig. 4.

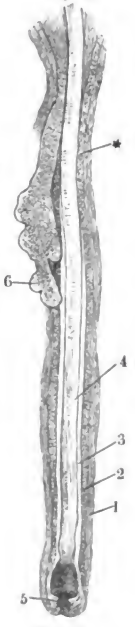

Fig. 5.

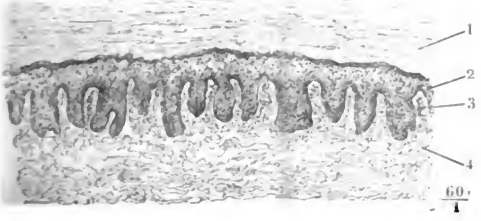

Fig. 6.

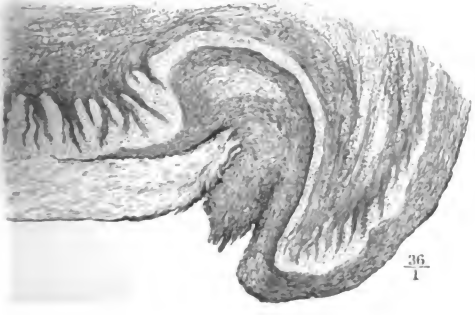

Fig. 9.

Digitized by Google

Fig. 1. Medianschnitt des Kopfs links neben der Nasenscheidewand. 1 Mündung der Tuba, 2 Zungenbein, 3 Cart. thyreoidea, 4 M. arytaenoideus, 5 Platte der Cart. cricoidea, 6 Pharynx.

Fig. 2. Ansicht der Mundhöhle, nachdem durch einen frontalen Schnitt in der Gegend der hinteren Backzähne das Gesicht abgetrennt worden. Die Zunge herabgezogen, der Kopf ein wenig um die verticale Axe nach links gedreht. 1 Sinus sphenoid., 2 Nasenscheidewand, 3 Nasenhöhle, 4 Kieferhöhle, 5 knöcherner Gaumen, 6 Durchschnitt der Wangenschleimhaut, 7 Uvula, 8 Arcus pharyngopalatinus, 9 Durchschnittsfläche des Unterkiefers, 10 Arcus glossopalatinus, 11 Arcus pharyngoepiglotticus, 12 hintere Wand des Pharynx, 13 Epiglottis.

Fig. 3. Schädelbasis; Ansicht von hinten. Hintere Wand des Pharynx durch einen medianen (verticalen) Schnitt gespalten; die Schnittränder durch Haken zur Seite gezogen. 1 Boden der Schädel- und obere Wand der Nasenhöhle. 2 Nasenscheidewand, 3 Mündung der Tuba, 4 Uvula, 5 Arcus glossopalatinus, 6 Arcus pharyngopalatinus, 7 Gaumen, 8 Arcus pharyngo-epiglotticus, 9 Zungenrücken, 10 Epiglottis, durch einen Haken niedergehalten, 11 Ostium pharyngeum laryngis, 12 vordere, den Kehlkopf deckende Wand des Pharynx.

Fig. 4. Frontalschnitt des Kopfs durch den zweiten Backzahn. 1 Orbita, 2 Sinus maxillaris, 3 Unterkiefer, 4 Gland. sublingualis, 5 M. temporalis.

Fig. 5. Horizontalschnitt des Schädels eines Fötus durch die Lippencommissur. Untere Schnittfläche. 1 Querschnitt des Unterkieferastes, 2 Proc. artic. occipitis, 3 Dens epistrophei, 4 Spitze der Tonsille, 5 Epiglottis, 6 Unterlippe.

Fig. 2.

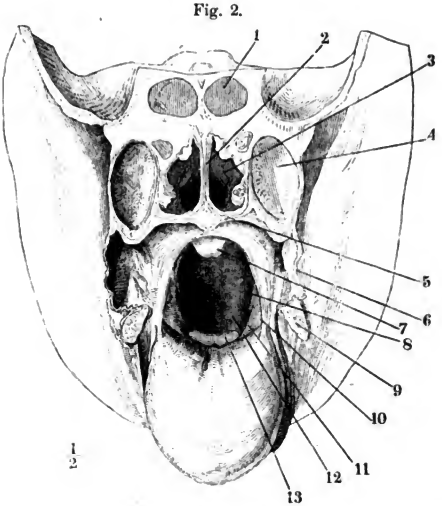

Digitized by Google

Fig. 5.

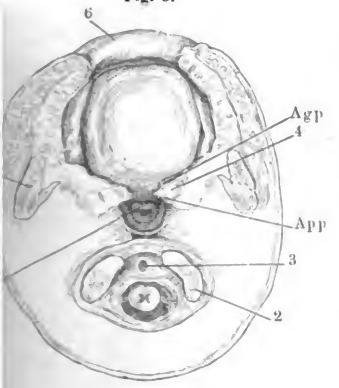

Fig. 3.

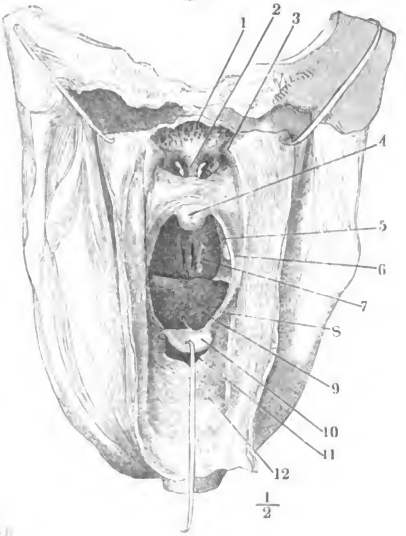

Fig. 4.

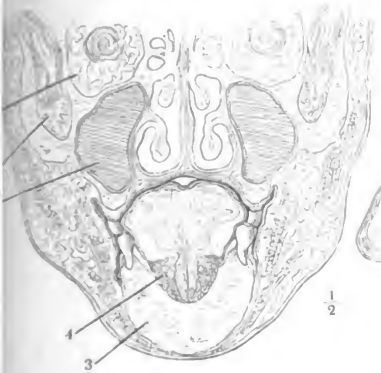

Fig. 1.

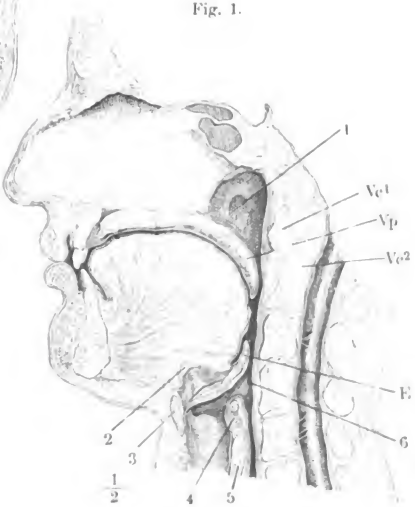

Agp Arcus glossopalatinus.
App Arcus pharyngopalatinus.
Vc^1, *Vc*^{2} erster, zweiter Halswirbel.
Vp Velum palatinum.

Digitized by Google

Fig. 1. Oberer medialer Schneidezahn. *a* von vorn, *b* im Profil, *c* in der Mitte sagittal durchschnitten.
Fig. 2. Krone der frisch durchgebrochenen Schneidezähne des Ober- und Unterkiefers.
Fig. 3. Eckzahn
Fig. 4. Vorderer Backzahn } *a* von vorn, *b* im Profil.
Fig. 5. Hinterer Backzahn }
Fig. 6. Zahnreihe des Oberkiefers, von der Kaufläche.
Fig. 7. Mediandurchschnitt der Mundhöhle. Ansicht der geschlossenen Zahnreihen von innen.
Fig. 8. Sagittaldurchschnitt des Unterkiefers, einen Schneidezahn halbirend. 1 Unterlippe, 2 Schmelz, 3 Dentin, 4 Pulpa des Zahns, 5 Zahnfleisch, 6 knöcherne Wand des Alveolus, 7 Periost desselben.

Fig. 1.

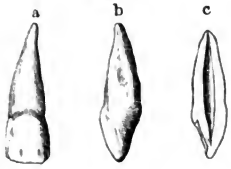

Fig. 2.

Fig. 3.

Fig. 4.

Fig. 5.

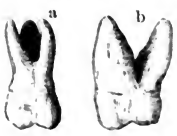

Fig. 8.

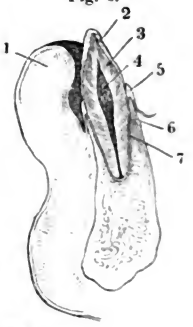

Fig. 6.

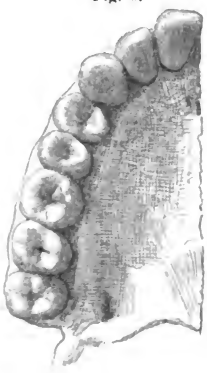

Fig. 7.

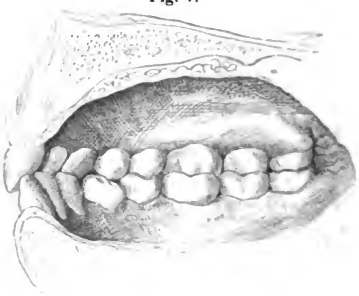

Digitized by Google

Fig. 1. Rechte Hälfte des Rückens einer Zunge, die durch starke fadenförmige Papillen ausgezeichnet ist. 1 Epiglottis, 2 Papillae vallatae, 3 Tonsille, 4 Zungenbalgdrüsen, 5 Papilla foliata.

Fig. 2. Linke Hälfte der Spitze einer Zunge mit deutlichen Papillae fungiformes.

Fig. 3. Frontalschnitt der Zunge eines Fötus, dicht hinter der Insertion des Frenulum linguae, um die Verflechtung der Muskelfasern zu zeigen. * Septum linguae.

Fig. 4. Frontalschnitte der Zunge in ziemlich gleichen Abständen, von der Wurzel *A* gegen die Spitze *E* fortschreitend. Durchschnitte des Septum.

Fig. 1.

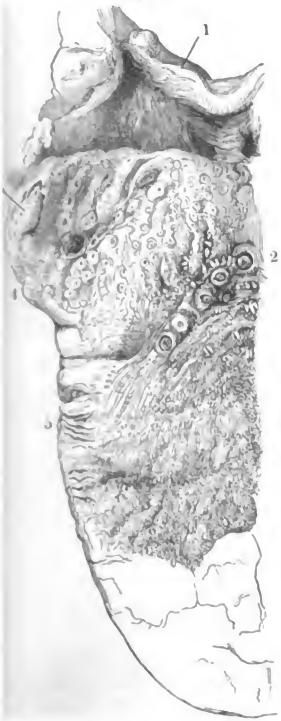

Fig. 3.

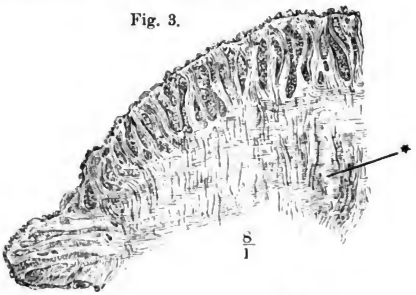

Fig. 2.

Fig. 4.

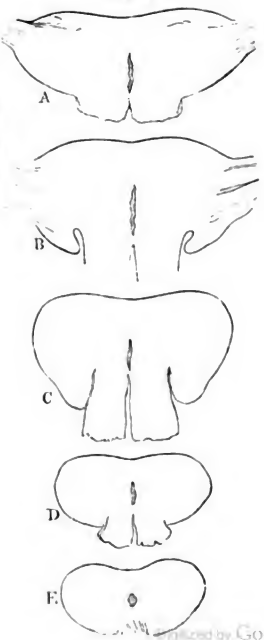

Digitized by Google

Fig. 1. Schädel mit dem Zungenbein, Kehlkopf und Pharynx, von der linken Seite gesehen und dergestalt um die sagittale Axe gedreht, dass die Basis und die Regio submaxillaris sichtbar wird. Die langen Halsmuskeln sind entfernt, von den Mm. mylohyoideus und geniohyoideus nur die Insertionen am Kiefer und am Zungenbein zurückgelassen. 1 Kante der Cart. thyreoidea. 2 Oberes Horn derselben. 3 Spitze des grossen Zungenbeinhorns. 4 Art. lingualis. 5 Kleines Zungenbeinhorn.

Fig. 2. Medianschnitt der Zunge und des Kehlkopfs. † Durchschnitt des Zungenbeinkörpers. * Septum linguae. 1 Längsmuskelfasern des Zungenrückens. 2 Foramen coecum der Zunge. 3 Drüsenschichte des Zungenrückens. 4 Epiglottis. 5 Plica ary-epiglottica. 6 Plica thyreoarytaenoidea sup. 7 M. arytaenoideus, Querschnitt. 8 Plica thyreoarytaenoidea inf. 9, 10 Durchschnitt der Cart. cricoidea. 11 Lig. cricothyreoideum. 12 Ventriculus laryngis. 13 Durchschnitt der Cart. thyreoidea.

Cp	M. cephalopharyngeus. *Cp*^{1} der aus dem M. transvers. linguae sich fortsetzende Theil desselben. *Cp*^{2} von der Linea mylohyoidea, *Cp*^{3} vom Lig. pterygomaxillare entspringend.
Gg	M. genioglossus.
Gh	M. geniohyoideus.
Gh'	Zungenbeininsertion desselben.
Gs	M. glossostaphylinus.
Hg	M. hyoglossus.
Hp	M. hyopharyngeus.
L	M. lingualis.
Lp	M. laryngopharyng.
M	M. masseter.
Mh	M. mylohyoideus. *Mh'* Zungenbeininsertion desselben.
Pe	M. pterygoid. ext.
Pi	M. pterygoid. int.
Ps	M. petrostaphylinus.
Sg	M. styloglossus. *Sg*^{1} untere, *Sg*^{2} obere Portion, *Sg*^{3} in den M. transv. linguae umbiegende Fasern. *Sg*^{4} Fasern der unteren Portion, zwischen Bündeln des M. hyogloss. in die Tiefe gehend. *Sg*^{5} vom Zungenbeinhorn entspringendes Bündel.
sm	Lig. stylomaxillare.
Sp	M. stylopharyng.
Stlh	M. stylohyoid. am Ursprung abgeschnitten.
Stt	M. sternothyreoid. *Stt*^{1} Direct ans Zungenbein tretende Bündel desselben.
Th	M. thyreohyoid.

Digitized by Google

Fig. 1.

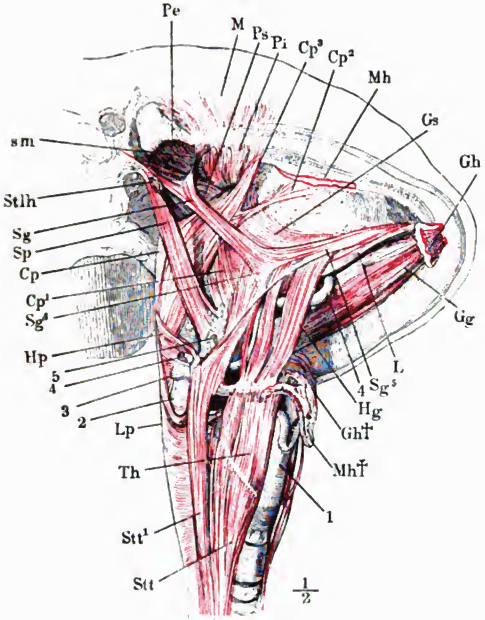

Fig. 2.

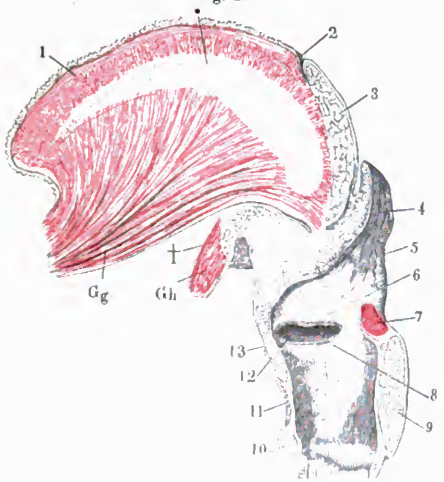

Digitized by Google

Fig. 1. Zungenbein mit der Zunge, Rückseite. 1 Körper des Zungenbeins. 2 Grosses Horn, 3 Kleines Horn desselben, in das Lig. stylohyoideum. 4, sich fortsetzend. 5 Tonsille.

Fig. 2. Zungenbein mit der Zunge, untere Fläche, der M. genioglossus vom Unterkieferursprung getrennt, M. geniohyoideus an der Zungenbeininsertion abgeschnitten. 1 Körper des Zungenbeins. 2 Grosses Horn desselben. 3 Art. lingualis, zwischen den Bündeln des M. hyoglossus in die Zunge eintretend.

Cg	M. ceratoglossus.
Cp^1	Der aus dem M. transvers. linguae sich fortsetzende Theil des M. cephalopharyngeus.
Gg	M. genioglossus.
Gh	M. geniohyoideus.
Gs	M. glossostaphylinus.
Hg	M. hyoglossus.
Hp	M. hyopharyngeus.
L	M. lingualis.
Sg	M. styloglossus. *Sg*^{1} untere, *Sg*^{2} obere Portion, *Sg*^{3} in den M. transv. linguae umbiegende Fasern.
Tl	M. transversus linguae. *Tl*^{1}, *Tl*^{2} an das kleine Zungenbeinhorn sich ansetzende Fasern desselben. *Tl*^{3} In den M. hyopharyngeus übergehende Fasern.

Digitized by Google

Fig. 1.

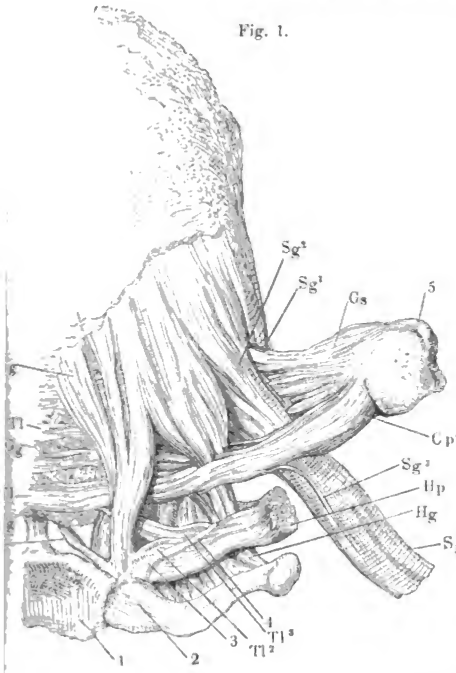

Fig. 2.

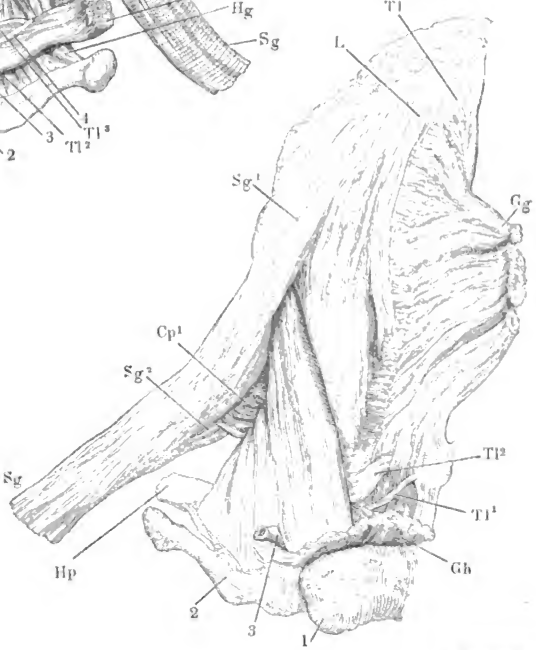

Digitized by Google

Fig. 1. Schädelbasis, hinter dem Tub. pharyngeum frontal durchschnitten, mit dem Pharynx; Ansicht von hinten. Vom Unterkiefer ist das Mittelstück ausgesägt, wonach die Aeste seitwärts auseinandergezogen sind. 1 Spitze des grossen Zungenbeinhorns. 2 Spitze des oberen Horns der Cart. thyreoidea. 3 Trachea, in gleicher Höhe mit dem Oesophagus quer durchschnitten.

Fig. 2. Theil der Schädelbasis mit dem Schlund; Ansicht von hinten, um die sagittale Axe etwas links gedreht, der Ast des Unterkiefers entfernt. † Schnittfläche desselben. 1 Cart. thyreoidea, Seitenfläche. 2 Oberes Horn derselben. 3 Trachea. 4 Hamulus pteryg. 5 Oberkiefer. Die Constrictoren des Pharynx mitten zwischen Ursprung und Linea alba des Pharynx durchschnitten und nach zwei Seiten zurückgeschlagen, um die tiefere, longitudinale Muskelschichte desselben zu zeigen.

Fig. 3. Hinterer Theil des knöchernen Gaumens und Gaumensegels, von unten nach Entfernung der Schleimhaut. 1 Hamulus pterygoideus.

B	M. buccinatorius.
Cm	Kleines Horn des Zungenbeins.
Cmj	Grosses Horn des Zungenbeins.
Cp	M. cephalopharyngeus. Cp^2 Ursprung von der Linea mylohyoidea, Cp^3 vom Lig. pterygomandibulare.
Gs	M. glossostaphylinus.
Hg	M. hyoglossus.
Hp	M. hyopharyngeus. Hp^1 Ursprung vom grossen, Hp^2 vom kleinen Zungenbeinhorn, Hp^* aus der Zunge.
Lp	M. laryngopharyngeus. Lp^1 untere, Lp^2 obere, Lp^* unbeständige tiefere Zacke desselben.
Mh	M. mylohyoid.
Pi	M. pterygoid. int.
Pls	M. palatostaphylinus.
Pp	M. palatopharyng.
Pts	M. petrostaphylinus.
Sg	M. styloglossus.
sm	Lig. stylomaxillare.
Sp	M. stylopharyng.
Ss	M. sphenostaphylinus. Ss^1 Sehne desselben.
Stt	M. sternothyreoid.
Th	M. thyreohyoid.
x	Längsfasern,
y	Ringfasern des Oesophagus.
*	s. Fig. 1, rechts oben, Bündel des M. petrostaphylinus zum Pharynx.

Digitized by Google

Fig. 1.

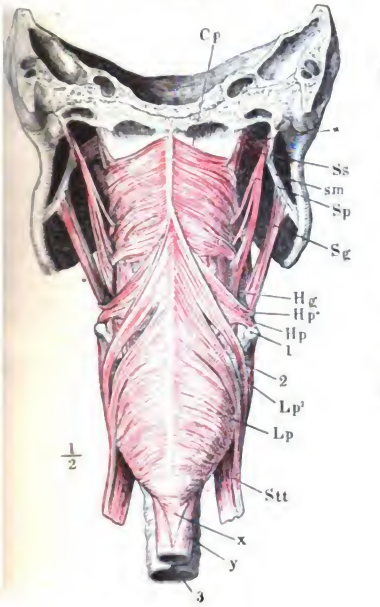

Fig. 2.

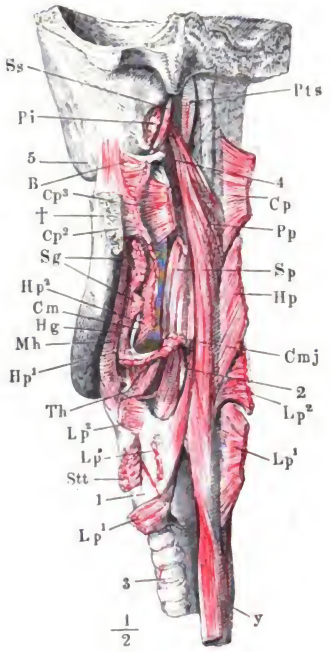

Fig. 3.

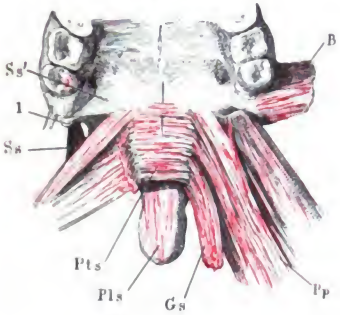

Digitized by Google

Fig. 1. Schädelbasis, hinter den Choanen frontal durchschnitten, Choanen und Gaumensegel von hinten, mit frei gelegten Muskeln. 1 Knorpel der Tuba. 2 Lumen derselben. 3 Gelenkkopf des Unterkiefers. 4 Hamulus pterygoideus.

Cp	M. cephalopharyngeus. *Cp*^{2} Ursprung desselben von der Linea mylohyoidea, *Cp*^{3} vom Lig. pterygomandibulare, *Cp*^{4} vom Hamulus pteryg.
Gs	M. glossostaphylinus.
Mh †	M. mylohyoid. am Ursprung abgeschnitten.
Pe	M. pterygoid. ext.
Pi	M. pterygoid. int. *Pi* † Querschnitt des am Ursprung abgeschnittenen Muskels.
Pls	M. palatostaphylinus.
pm	Lig. pterygomandibulare.
Pp	M. palatopharyng. *Pp*^{1} Ursprung desselben vom Tubenknorpel.
Pts	M. petrostaphylinus. *Pts* † Querschnitt des an der Insertion abgeschnittenen Muskels.
Ss	M. sphenostaphylinus.

Digitized by Google

Fig. 1.

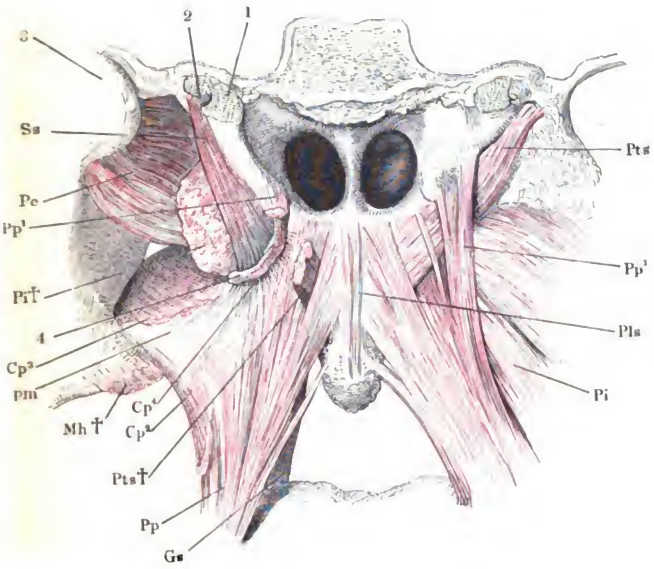

Digitized by Google

Fig. 1. Profil des Kopfs. Die Haut der Wangen und Lippen, M. subcutaneus colli, buccinator und sphincter oris sind weggenommen. Parotis in situ. Gland. buccales und labiales.

Fig. 2. Horizontalschnitt des Schädels dicht unter dem Ohre. 1 Durchschnitt der Parotis. 2 V. facial. post., 3 Carotis facial., 4 N. facial., sämmtlich im Querschnitt. 5 Proc. condyloid. des Hinterhauptbeins. 6 Proc. styloid. † Durchschnitt des Unterkieferastes.

Fig. 3. Unterkiefer- und Zungenbeingegend, nach Entfernung der Haut und des M. subcutaneus colli. Die Fascia suprahyoidea (6) geöffnet, um die Submaxillardrüse (3) in ihrer Lage zu zeigen. * Zungenbeinkörper. 1, 1 Lymphdrüsen. 2 Vasa submentalia. 4 Art. max. ext. 5 V. facial. ant. (4′, 5′ dieselben vor der Durchbohrung der Fascia suprahyoidea.) 7 Parotis, untere Spitze. 8 Art. carotis ext. 9 V. facialis post. 10 V. jugularis int. 11 Art. sternocleidomastoidea, kurz abgeschnitten. 12 N. hypoglossus. 13 A. carotis comm. 14 Art. thyreoidea sup.

Bm M. biventer mandib. *Bm*^{1} hinterer, *Bm*^{2} vorderer Bauch desselben.
Hg M. hyoglossus.
M M. masseter.
Oh M. omohyoid.
Scm M sternocleidomast.
Sg M. styloglossus.
Stlh M. stylohyoid.
Stnh M. sternohyoid.
Th M. thyreohyoid.
Z M. zygomat., am Ursprung abgeschnitten.

Digitized by Google

Fig. 1.

Fig. 2.

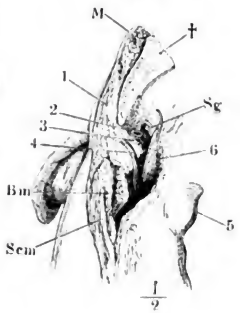

Fig. 3.

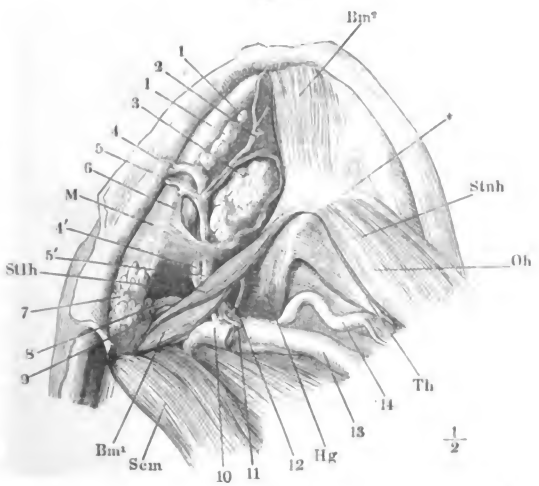

Digitized by Google

Fig. 1. Unterkiefer- und Zungenbeingegend, nach Entfernung der Haut und des M. subcutaneus colli. Die Submaxillardrüse (3) aus ihrer Umhüllung gelöst, entfaltet und herabgezogen; der vordere Bauch des M. biventer mandib., sowie der M. mylohyoid. am Unterkiefer abgeschnitten und zurückgeschlagen. 1 R. lingualis n. trigemini mit dem Ggl. linguale. 2 A. sublingualis. 3′ Duct. submaxillaris. 4 Gl. sublingualis.

Fig. 2. Mediandurchschnitt des Unterkiefers mit der Zunge. M. genioglossus in der Mitte durchschnitten und nach beiden Seiten zurückgeschlagen, wonach die Zunge weit vom Unterkiefer abgezogen und der Blick in den Raum zwischen diesem und der Schleimhaut des Bodens der Mundhöhle geöffnet ist. † Durchschnitt des Unterkiefers, * desgleichen des Zungenbeins. 1 Sublingualdrüse. 2 Drüse der Zungenspitze. 3 N. lingualis. 4 N. hypoglossus. 5 Art. sublingualis. 6 Duct. submaxillaris. 7 Duct. sublingualis.

---

*Bm*¹	Hinterer, *Bm*² vorderer Bauch des M. biventer mandib.
Gg	M. genioglossus. *Gg′* die zurückgeschlagene Zungen-Insertion desselben.
Gh	M. geniohyoid.
Hg	M. hyoglossus.
L	M. lingualis.
Mh	M. mylohyoid.
Sg	M. styloglossus.
Stlh	M. stylohyoid.
Tl	M. transversus linguae (Querschnitt).

Digitized by Google

Fig. 1.

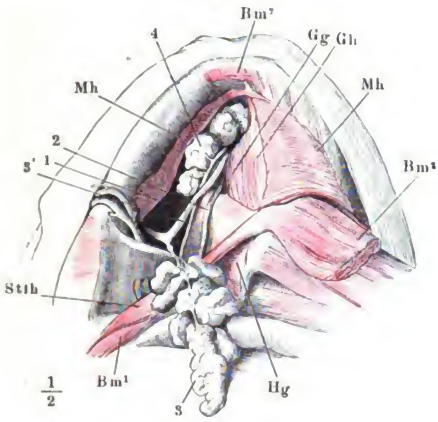

Fig. 2.

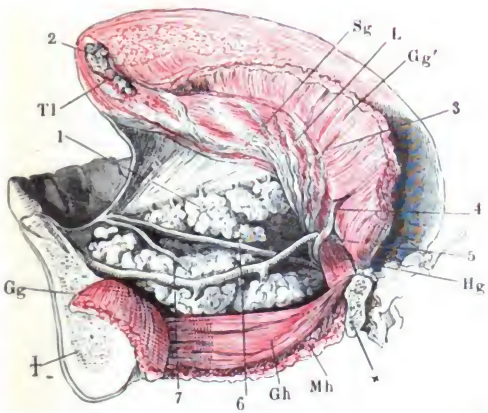

2*

Digitized by Google

Fig. 1. Schädelbasis mit dem Pharynx, von hinten. Der Schädel mit der rechten Seite abwärts geneigt, die hintere Wand des Pharynx nach rechts zurückgebogen, so dass ein Theil der linken Seitenwand des Pharynx und die linke Wand der Mundhöhle sichtbar wird. Mm. buccinator und cephalo-pharyngeus sind wegpräparirt, der Unterkieferast durch einen horizontalen Schnitt (†) entfernt. 1 Gland. buccales. 2 Gland. molares. 3 Gl. linguales. 4 Tonsille von aussen. 5 Sublingualdrüse. 6 Gland. pharyngeae. 7 Gl. palatinae.

Fig. 2. Horizontalschnitt des Kopfs durch die Commissur der Lippen. Querschnitt der Gaumenbogen und der Tonsille. † Durchschnitt des Unterkiefers. 1 Parotis. 2 Fascie, welche die Parotis von den tieferen Theilen trennt. 3 N. auricularis magn., 4 R. pharyngeus N. vagi, 5 N. glossopharyngeus, 6 N. sympath., 7 Carotis int., 8 Stamm des N. vagus, 9 N. hypoglossus, 10 A. pharyngea adsc., 11 V. jugularis, sämmtliche Nerven und Gefässe quer durchschnitten. 12 Tonsille.

Fig. 3. Sagittalschnitt des Pharynx durch die Tonsilla pharyngea links neben der Medianlinie. Die Medianlinie wird durch die Mündung der Bursa pharyngea (*) bezeichnet. 1 Sinus sphenoid. 2 Vorderer Bogen des Atlas. 3 Zahn des Epistropheus. 4 Ostium pharyng. der Tube.

B	M. buccinator.
Bm	M. biventer mandibulae hinterer Bauch, Querschnitt.
Cmj	Spitze des grossen Zungenbeinhorns.
Cp	M. cephalopharyngeus.
Gs	M. glossostaphylinus, Querschnitt.
Hg	M. hyoglossus.
Hp	M. hyopharyng.
Hpt	Hamulus pterygoid.
Lp	M. laryngopharyng.
M	M. masseter.
Mh	M. mylohyoid.
Pi	M. pterygoid. int.
Pp	M. palatopharyng.
Pts	M. petrostaphylinus.
Scm	M. sternocleidomast., Querschnitt.
Sg	M. styloglossus, Querschnitt.
Sh	M. sternohyoid.
Sp	M. stylopharyng.
Ss	M. sphenostaphylinus.
Stlh	M. stylohyoid., Querschnitt.
Th	M. thyreohyoid.
Vp	Velum palatinum.

Digitized by Google

Fig. 1.

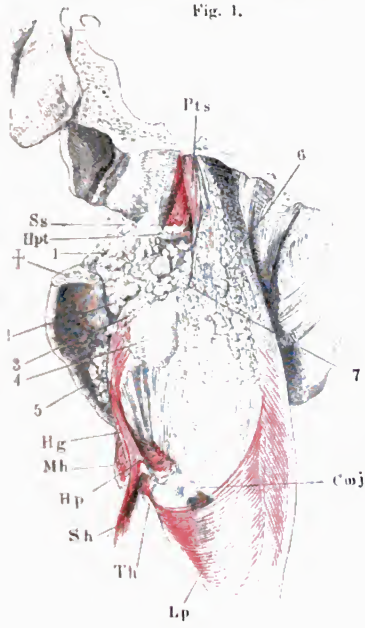

Fig. 2.

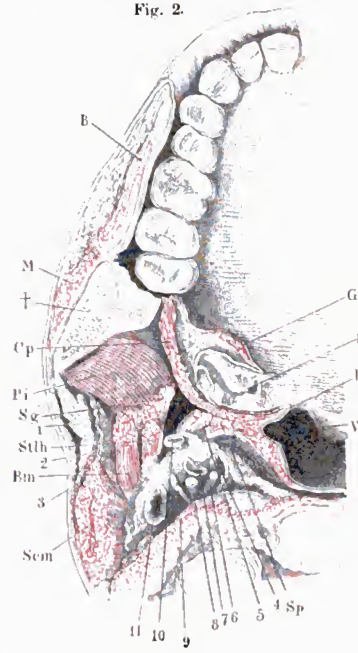

Fig. 3.

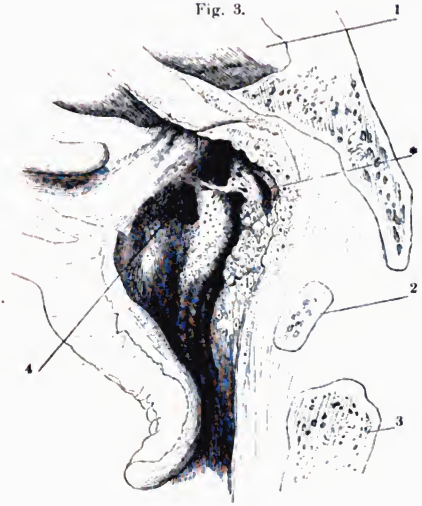

Fig. 1. Kehlkopf und Trachea mit der Glandula thyreoidea, von vorn.

Fig. 2. Glandula thyreoidea mit einem mittlern Lappen (*).

Fig. 3. Zungenbein und Kehlkopfknorpel mit den Bändern, von vorn. * Platte Zacke der Cart. cricoidea, die die Ursprungsfläche des M. laryngo-pharyngeus vergrössert.

Fig. 4. Mit dem Kehlkopfspiegel am Lebenden aufgenommenes Bild des Ost. pharyng. laryngis. 1 Wölbung, dem grossen Zungenbeinhorn entsprechend. 2 Desgleichen, über dem oberen Horn der Cart. thyreoidea, 3 über der Cart. cuneiformis, 4 über der Cart. corniculata. 5 Hinterer Einschnitt des Ost. pharyng. laryngis. 6 Hintere Wand des Pharynx. 7 Plica thyreo-aryt. inf. 8 Ventr. laryngis. 9 Plica thyreo-aryt. sup.

Fig. 5. Rechte Hälfte des median durchschnittenen Kehlkopfs, von innen; die Plica thyreo-aryt. sup. durch einen Faden in die Höhe gezogen, um den Ventr. laryngis zu öffnen. 1 Wulst der Cart. cuneiformis. 2 Rinne hinter demselben. 3 Stimmfalte, durch deren Schleimhaut das vordere elastische Knötchen (4) und der Proc. vocalis der Cart. arytaen. (5) durchschimmern.

A	M. arytaenoideus, Querschnitt.	*Fe*	Frenulum epiglottidis.
Ami	Angulus marg. inf. cart. thyreoid.	*h*	Zungenbein.
Ape	Arcus pharyngo-epiglotticus.	*htm*	Lig. hyothyreoid. medium.
Ci	Cornu inf. der Cart. thyreoid.	*kca*	Lig. kerato-cricoideum ant.
co	Cart. corniculata.	*Ict*	Incisura cart. thyreoid.
Cr	Cart. cricoidea. *cr'* Hinterer Durchschnitt derselben.	*Sp*	Sinus pyriformis.
		Stt	M. sternothyreoid, oberes Ende.
Ct	M. cricothyreoid.	*t*	Cart. thyreoidea.
ct	Ligam. cricothyreoid.	*Tct*	Tuberculum cart. thyreoid.
e	Cart. epiglottica.	*Th*	M. thyreohyoideus.

Fig. 4.

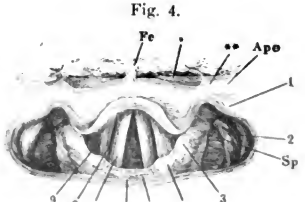

Digitized by Google

Fig 1.

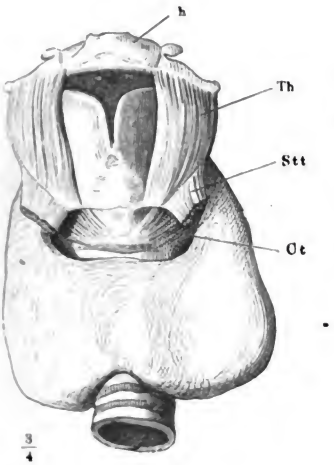

Fig 3.

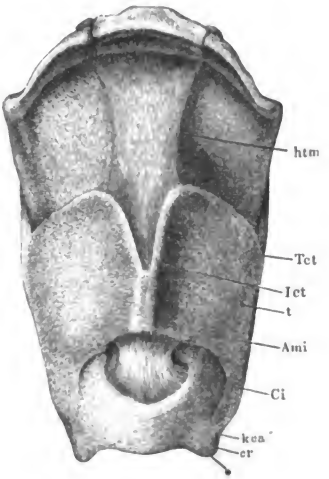

Fig. 2.

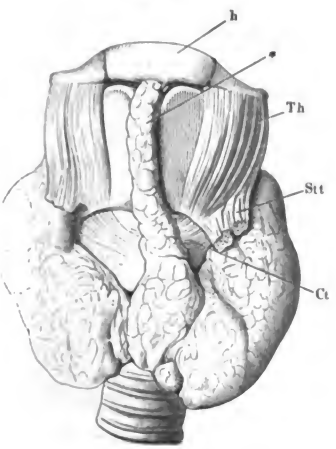

Fig. 5.

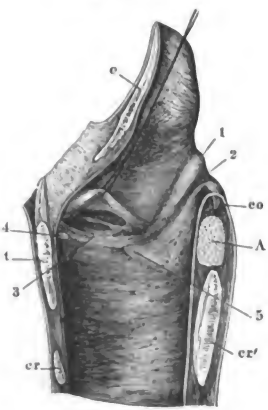

Digitized by Google

Fig. 1. Cartt. thyreoidea und cricoidea, im Profil.

Fig. 2. Kehlkopfknorpel ohne die Cart. epiglottica, von hinten.

Fig. 3. Dieselben, vom median durchschnittenen Kehlkopf, Ansicht von innen.

Fig. 4. Cart. cricoidea, arytaenoidea und corniculata, im Profil.

Fig. 5. Cart. epiglottica, untere Fläche. †† Kiel derselben.

Fig. 6. Horizontalschnitt des medianen Theils der Cart. thyreoidea eines Neugeborenen mit den Ursprüngen der Ligg. thyreo-arytaenoidea infff. u der Mm. thyreo-arytaenoidei von einem längsfaserigen, quer durc schnittenen Bindegewebswulst.

Fig. 7. Kehlkopfknorpel mit den Bändern, von hinten.

A	M. arytaenoideus, an der Insertion abgeschnitten.
a	Cart. arytaenoid.
Ami	Angulus marginis inf. der Cart. thyreoidea.
ca	Lig. crico-arytaenoid.
Cap	M. crico-arytaenoid. post. *Cap'* Ursprung, *Cap''* Insertion.
Ci	Cornu inf. der Cart. thyreoidea.
cr	Cart. cricoidea.
co	Cart. corniculata.
Cs	Cornu sup. der Cart. thyreoidea.
e	Cart. epiglottica.
h	Zungenbein.
he	Lig. hyo-epiglott.
htl	Lig. hyothyreoid. laterale.
kepi	Lig. kerato-cricoid. post. inf.
kcps	Lig. kerato-cricoid. post. sup.
Lp	M. laryngopharyng. Ursprung.
Pm	Proc. muscularis (der Cart. arytaen.).
Pv	Proc. vocalis (derselben).
Sat	Superficies articularis thyreoidea.
Si	Spina inf. (der Cart. arytaen.).
Ss	Spina sup. (derselben).
t	Cart. thyreoidea.
Ta	M. thyreo-arytaenoid.
tai	Lig. thyreo-arytaenoid. inf.
tas	Lig. thyreo-arytaenoid. sup.
Tct	Tuberculum cart. thyreoid.
te	Lig. thyreo-epiglott.
tr	Cart. triticea.
†	Grube zwischen den Spinae der Cart. arytaenoid.
*	Platte Zacke der Cart. cricoid.
**	Mediane Firste der Platte der Cart cricoid.

Digitized by Google

Fig. 1.

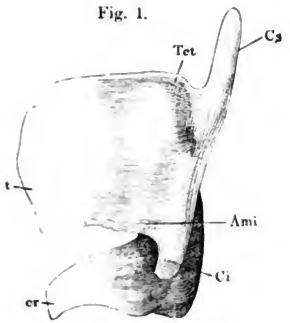

Fig. 2.

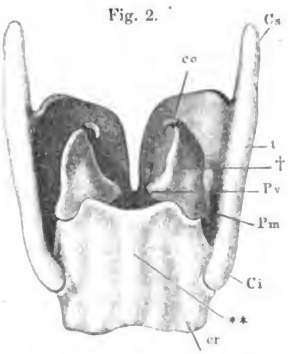

Fig. 3.

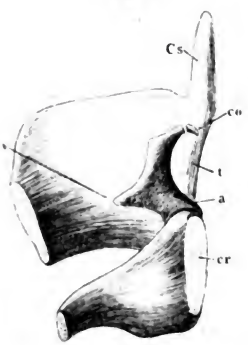

Fig. 4.

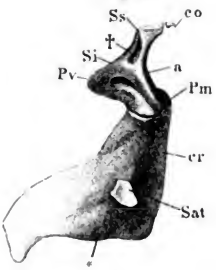

Fig. 5.

Fig. 7.

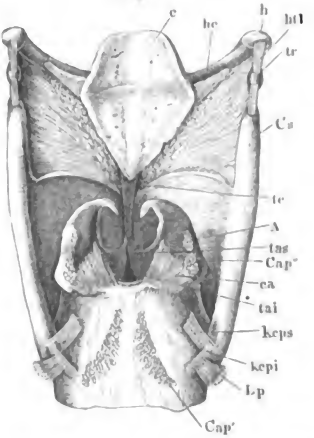

Fig. 6.

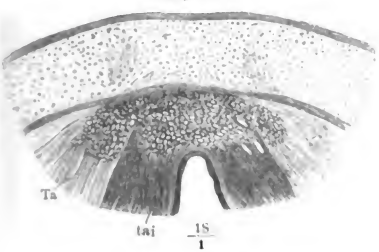

Digitized by Google

Fig. 1. Zungenbein und Kehlkopf mit den Muskeln von vorn, der M. cricothyreoid. rect. linkerseits bis auf Ursprung und Insertion entfernt.

Fig. 2. Kehlkopf von hinten. Die Schleimhaut des Oesophagus, so weit sie die Muskeln der hinteren Kehlkopfwand deckt, ist nebst einem Theil der äusseren Platte der Plica aryepiglottica entfernt; die hintere obere Ecke der linken Lamelle der Cart. thyreoidea weggeschnitten. * Schleimdrüsen. 1, 3 s. Fig. 4.

Fig. 3. Kehlkopf von hinten, um die verticale Axe etwas nach rechts rotirt. Die Schleimhaut der vorderen Wand des Oesophagus (1) im Zusammenhang mit der äusseren Platte der Plica ary-epiglottica von der rechten Seite her zurückgeschlagen. Die rechte Lamelle der Cart. thyreoidea exarticulirt und theilweise abgetragen. 2 Ursprung der Längsfasern des Oesophagus. * Wölbung der Schleimhaut, entsprechend dem linken oberen Horn der Cart. thyreoidea.

Fig. 4. Kehlkopf, Profil. Die linke Platte der Cart. thyreoidea exarticulirt und dicht an der Kante abgeschnitten. 1 bis 4 Bündel des M. thyreo-arytepiglotticus.

A	M. arytaenoideus.
Ape	Arcus pharyngo-epiglotticus, unteres Ende.
Cal	M. crico-arytaenoid. lateralis.
Cap	M. crico-aryt. post.
co	Cartilago corniculata.
cop	Lig. corniculopharyngeum.
crp	Lig. cricopharyngeum.
ct	Lig. cricothyreoid.
Cto	M. cricothyreoid. obliquus.
Ctr	M. cricothyreoid. rectus.
cu	Cart. cuneiformis.
h	Zungenbein.
htl	Lig. hyothyreoid. laterale.
htm	Lig. hyothyreoid. medium.
kcps	Lig. keratocric. post. sup.
Lp^1, *Lp*^{2}	Ursprungszacken des M. laryngopharyngeus.
Pp	M. palatopharyngeus, unteres Ende.
s	Cart. sesamoidea.
Sat	Superfic. artic. thyreoidea.
Tae	M. thyreo-arytaenoid. ext.
Taep	M. thyreo-ary-epiglotticus.
Th	M. thyreo-hyoid.
tr	Cart. triticea.
x	M. kerato-cricoid. (Var.).
xx	M. crico-corniculatus (Var.).
y	Bündel des M. thyreo-arytaen. ext. zur Cart. corniculata (Var.).
z	Varietät des M. thyreo-aryt. ext.

Digitized by Google

Fig. 1.

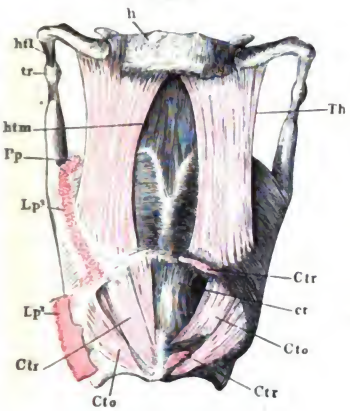

Fig. 2.

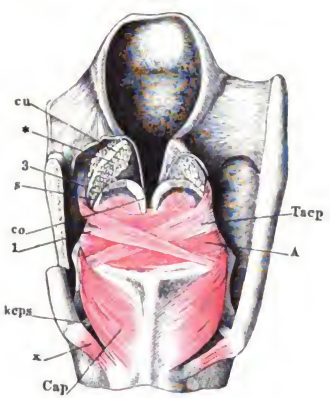

Fig. 3.

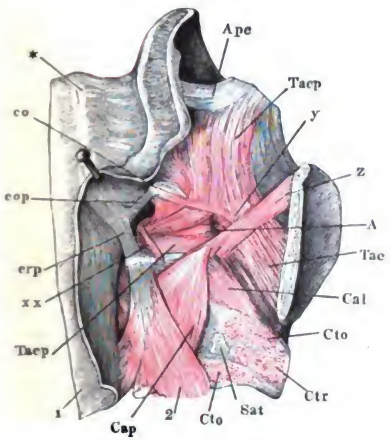

Fig. 4.

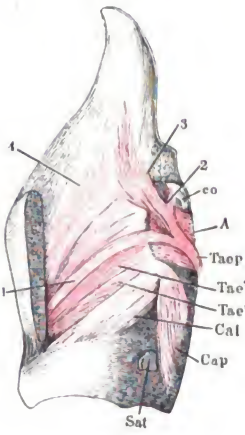

Digitized by Google

Fig. 1. Kehlkopf, Profil. Die linke Platte der Cart. thyreoidea ist bis auf das untere Horn weggenommen, ebenso die Mm. threo-arytaenoidei bis auf den Ursprung und die Insertion an der lateralen Fläche der Cart. arytaenoidea. 1 Gland. arytaenoid. 2 Gland. epiglott. 3 Drüsen des Ventriculus laryngis.

Fig. 2. Hinterer Theil der rechten Hälfte der Cart. thyreoidea, von innen, mit der Cart. arytaenoidea und den Insertionen der Muskeln an dieselbe. Die Articulatio crico-arytaenoidea geöffnet.

Fig. 3. Linke Kehlkopfhälfte, von innen, die Schleimhaut bis zum hinteren Winkel des Ventriculus laryngis (**) und bis an die Spitze der Cart. aryt. wegpräparirt und zurückgeschlagen. * Innerer Winkel der Cart. arytaenoidea.

Fig. 4. Horizontalschnitt des Kehlkopfs durch die Basen der Cart. arytaenoidea. * Elastisches Knötchen am vorderen Ende des Stimmbandes.

Fig. 5. Frontalschnitt des Kehlkopfs, vordere Hälfte, von innen. Querschnitt der Mm. thyreo-arytaenoidei. 1 Wulst der Epiglottis. 2 Ventriculus laryngis. 3 Sinus desselben. 4 obere, 5 untere Plica thyreo-arytaenoidea.

A	M. arytaenoideus.
Cal	M. crico-arytaenoid. lateralis.
Cap	M. crico-aryt. post.
co	Cartilago corniculata.
cr	Cart. cricoidea.
ct	Lig. cricothyreoid.
cta	Lig. crico-thyreo-arytaenoid.
Cto	M. cricothyreoid. obliquus.
Pv	Proc. vocalis.
Saa	Superfic. artic. arytaen. der Cart. cricoidea.
Sp	Sinus pyriformis.
t	Cart. thyreoidea.
Tae	M. thyreo-arytaenoid. ext.
Taep	M. thyreo-ary-epiglotticus.
Tai	M. thyreo-arytaenoid. int.
tai	Lig. thyreo-arytaen. inf.
tas	Lig. thyreo-arytaen. sup.
Th	M. thyreo-hyoid.

Digitized by Google

Fig. 1.

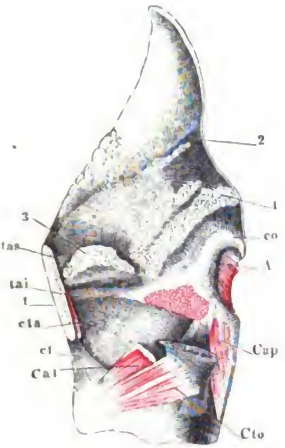

Fig. 2.

Fig. 3.

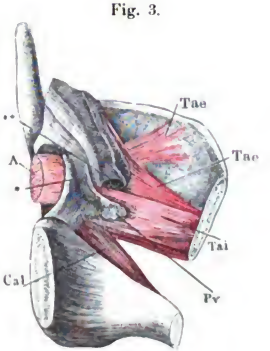

Fig. 5.

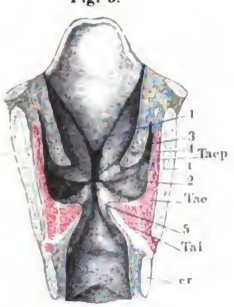

Fig. 4.

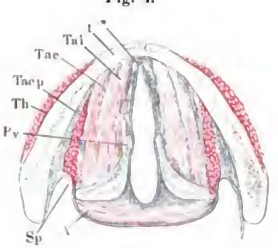

Digitized by Google

Fig. 1. Trachea, in der hinteren Mittellinie geöffnet und ausgebreitet.

Fig. 2. Knorpel des Kehlkopfs und des oberen Endes der Trachea, in der hinteren Mittellinie geöffnet und ausgebreitet.

Fig. 3. Verticalschnitt der vorderen Wand der Trachea.

Fig. 4. Horizontalschnitt der Trachea durch den Rand eines Knorpelrings.

---

cr Cart. cricoidea.
t Cart. thyreoidea.
1 Knorpel.
2 Drüsenschichte.
3 Elastische und Schleimhaut der Trachea.

Fig. 1.

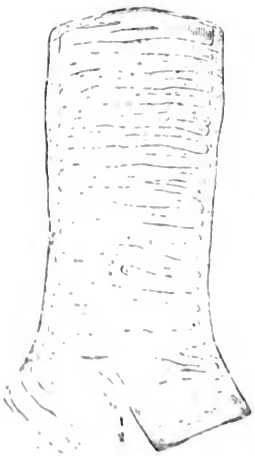

Fig. 3.

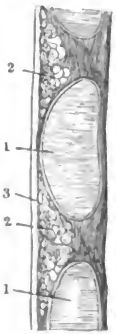

$\frac{6}{1}$

Fig. 2.

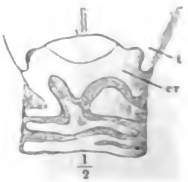

$\frac{1}{2}$

Fig. 4.

Digitized by Google

Fig. 1. Sagittalschnitt der Mamma einer Wöchnerin durch die Mitte der Warze (*P*). 1 Cutis. 2 Panniculus adiposus. 3 Körper der Mamma. 4, 4 Kammförmige Vorsprünge desselben. 5, 5 Fettmassen in den Zwischenräumen der Kämme. 6 Milchgänge der Warze. 7 Sinus der Milchgänge, von Milch erfüllt. 8, 8 Durchschnitte von Milchgängen im Centrum der Mamma, von Drüsengewebe umgeben.

Fig. 2. Aeussere Oberfläche der Mamma einer Wöchnerin. Cutis und Panniculus adiposus sind entfernt. * Brustwarze. ** Areola.

Fig. 3. Ein Theil der äusseren Fläche des Körpers einer weiblichen Mamma, mit den Verästelungen von zwei, mit verschiedenfarbigen Massen injicirten Milchgängen.

Fig. 1.

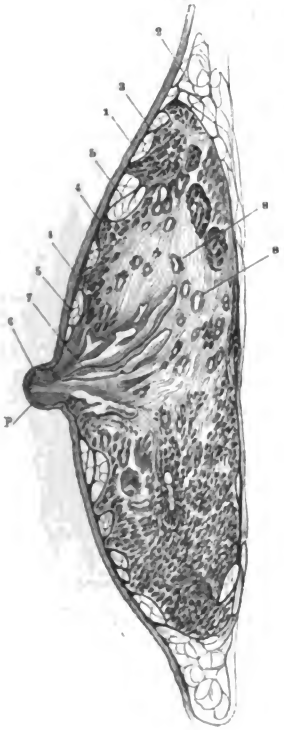

Fig. 2.

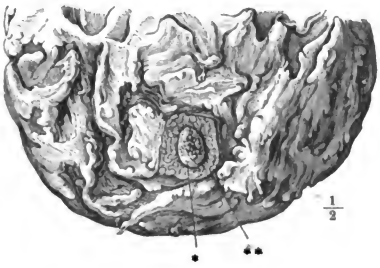

Fig. 3.

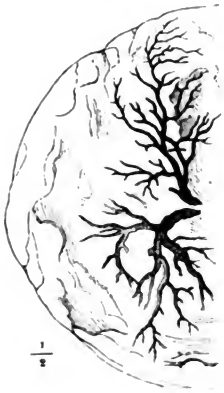

Digitized by Google

Vordere Wand des knöchernen Thorax mit den Lungen. Die rothe Hülfslinie bezeichnet das auf die vordere Brustwand projicirte Herz nebst den grossen Gefässstämmen, die schwarze Hülfslinie (14) den mittleren Stand der höchsten Wölbung des Zwerchfells. 1 Trachea. 2 A. carotis sin. 3 N. vagus. 4 Spitze der Lunge. 5 Plexus brachialis. 6 Schlüsselbein. 7 A. axillaris. 8 Arcus aortae. 9 V. axill. 10 A. pulmonalis. 11 Auricula sin. 12 Linker, 13 rechter Ventrikel. 15 Magen. 16 Lig. costoxiphoid. 17 Leber. 18 Lig. teres derselben. 19 Zwerchfell. 20 Rechtes Atrium. 21 V. cava sup. 22 M. subclavius. 23 A. anonyma brachiocephal.

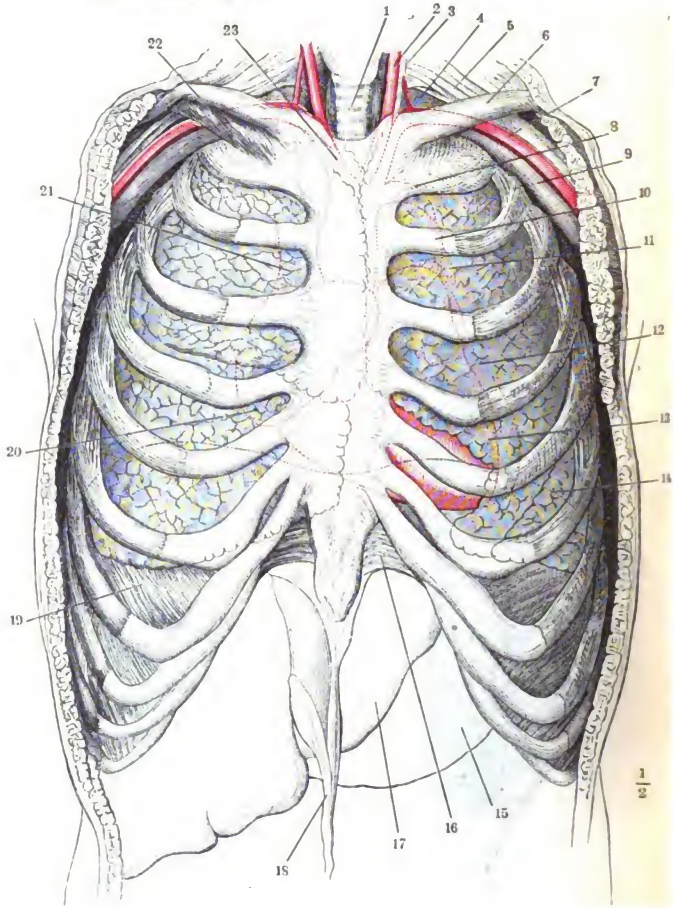

Digitized by Google

Linke Brusthöhle eines Kindes geöffnet, die Lunge an der Wurzel (16) abgeschnitten und entfernt, um die linke Fläche des Mediastinum zu zeigen, die linke Platte des oberen Mediastinum abgelöst. Die erste Rippe (C_1) aufwärts gehoben. C_2 Knorpel der zweiten Rippe. 1 Zwerchfell. 2 Wölbung des Herzens. 3 Hervortreibung der vorderen Region des Mediastinum durch die Thymus. 4 N. phrenicus. 5 Arcus aortae. 6 Art., 7 V. mamm. int. 8 Carotis sin. 9 V. anonyma brachioceph. sin. 10 A. subclavia. 11 N. vagus. 12 Duct. thorac. 13 V. intercost. supr. 14 Aorta thorac. 15 Oesophagus.

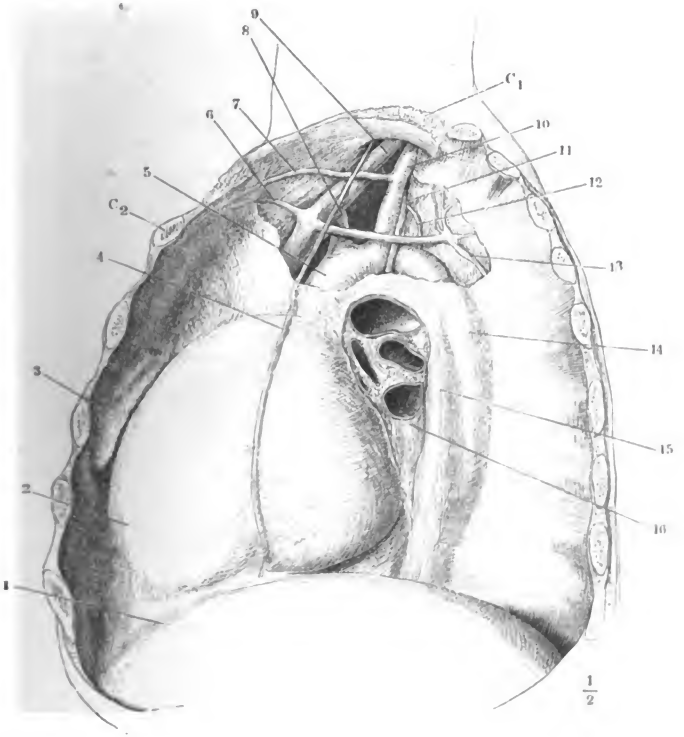

Digitized by Google

Fig. 1. Horizontalschnitt des Thorax durch den Körper des zweiten Brustwirbels (*VI²*), obere Schnittfläche. Spitze der Pleura. 1 Sternoclaviculargelenk. 2 Gland. thyreoidea. 3 Trachea, 4 Oesophagus. 5 Art. subclavia, 6 V. subclavia, sämmtlich im Querschnitt.

Fig. 2. Rechte Brusthöhle, durch Entfernung eines Theils der Brustwand geöffnet, der Rest der vorderen Brustwand vorwärts abgezogen, die zusammengefallene Lunge rückwärts umgeschlagen. 1 erste Rippe. 2 Stumpf des Schlüsselbeins. 3 N. phren. durch die Pleura schimmernd. 4 Pericardium. 5 Lig. pulmonis. 6 Zwerchfell. 7 Lunge.

Fig. 1.

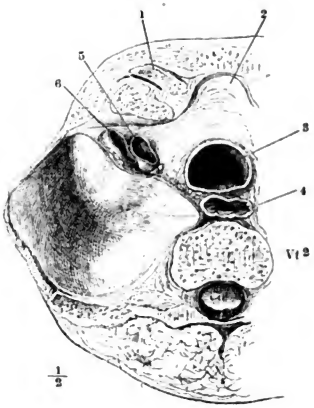

Digitized by Google

Fig. 2.

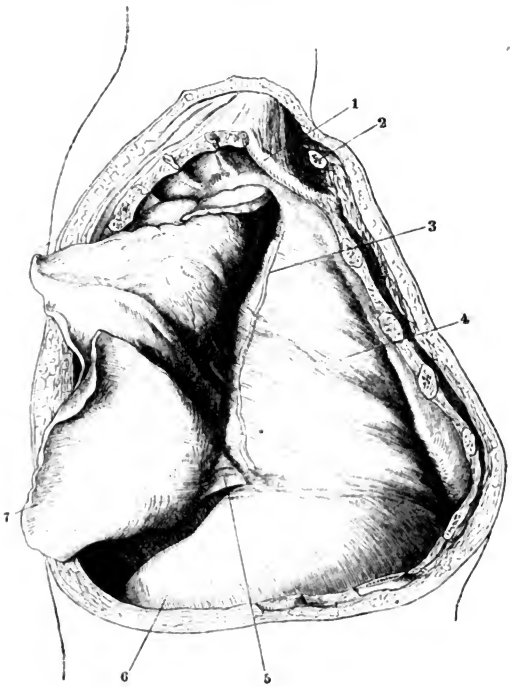

Digitized by Google

Fig. 1. Rechte Brusthöhle geöffnet, die Lunge an der Wurzel abgeschnitten und entfernt, um die rechte Fläche des Mediastinum zu zeigen. C^2 Knorpel der zweiten, C^3 Knochen der dritten Rippe. 1 N. phrenicus. 2 V. cava sup. 3 V. mammaria int. 4 Wölbung des Herzens. 5 Costaltheil des Zwerchfells. 6 V. cava inf. 7 Oesophagus. 8 Centrum tendineum des Zwerchfells. 9 N. splanchnicus. 10 Lungenwurzel. 11 Grenzstrang des N. sympath. 12 V. azygos.

Fig. 2. Brusthöhle eines Neugebornen, von der rechten Seite her geöffnet, die rechte Lunge (2) vorwärts umgeschlagen. 1 Wirbelsäule. 3 Zwerchfell. 4 Pericardium. 5 Aorta thoracica. 6 Vena azygos, an der Stelle, wo sie sich über den rechten Bronchus biegt, durchschnitten: das vordere Durchschnittsende ist der Lunge gefolgt. 7 Trachea. 8 rechter, 9 linker Bronchus. 10 Bronchialdrüsen. 11 A. bronchialis.

Bo M. broncho-oesophageus.
Po M. pleuro-oesophageus.

Fig. 2.

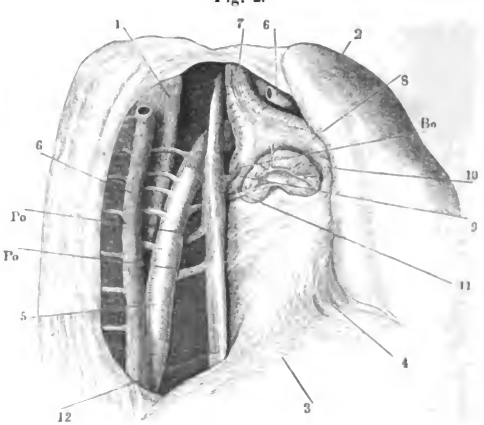

Digitized by Google

Fig. 1.

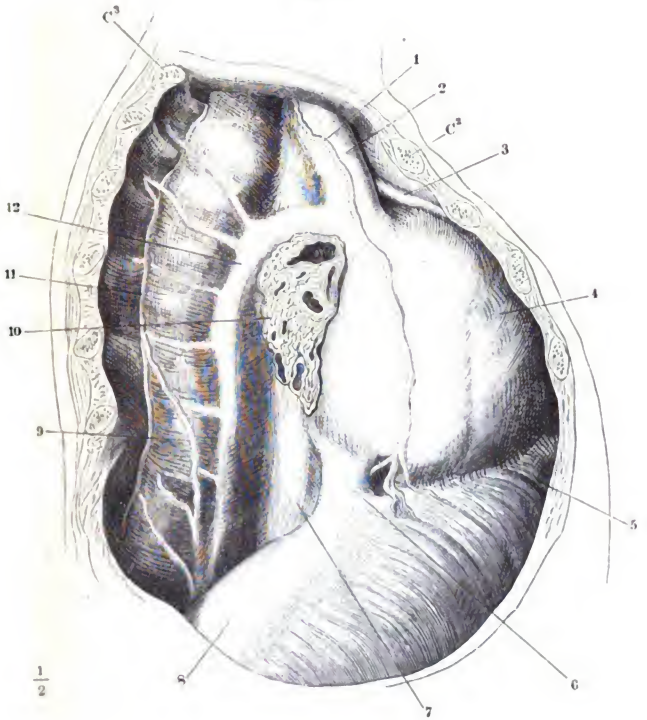

Digitized by Google

Horizontalschnitt des Thorax in der Gegend der Anheftung des Knorpels der fünften Rippe an das Brustbein und durch den zehnten Brustwirbelkörper. Obere Schnittfläche. 1 Vasa mammaria. 2 Viscerales, 3 parietales Blatt des Pericardium. 4 Cavum mediast. ant. 5 Wurzel der Aorta. 6 Wurzel des linken Ventrikels. 7 Wurzel der Art. pulmonalis. 8 Linkes Atrium mit den Einmündungen der Pulmonalvenen. 9 Pleura costalis. 10 Art. pulmonalis. 11 Oesophagus, begleitet von den Nn. vagi. 12 Aorta thoracica. 13 Vena hemiazygos. 14 Grenzstrang des linken N. sympathicus. 15 N. splanchnicus sin. 16 Duct. thoracicus. 17 V. azygos. 18 N. splanchnicus dexter. 19 Grenzstrang des rechten N. sympathicus. 20 Cavum mediast. post. 21 Schräg durchschnittene V. pulmonalis. 22 Rechtes Atrium mit der Einmündung der V. cava sup.

C_4 bis C_{10}	Durchschnitte der vierten bis zehnten Rippe.	*Tta*	M. transversus thoracis ant. (M. *triangularis sterni* aut.).
Ps_9	Dorn des neunten Brustwirbels.	V_{10}	Durchschnitt des zehnten Brustwirbelkörpers.
S	Sternum.		

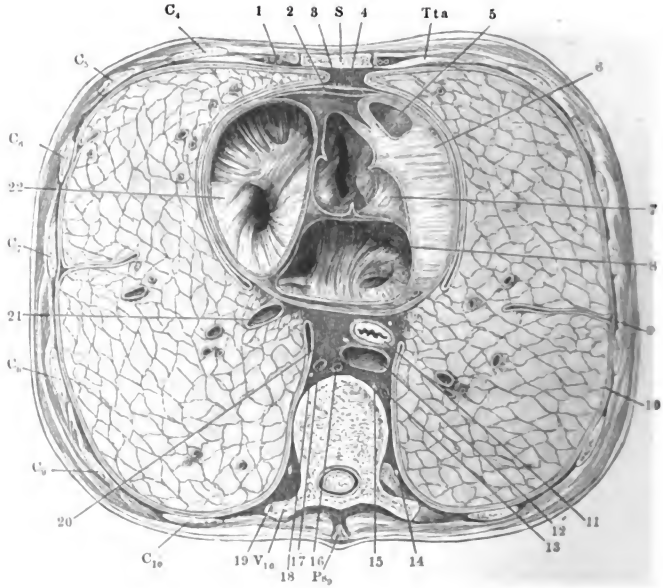

Digitized by Google

Horizontalschnitt des Thorax eines 15jährigen Knaben durch den oberen Rand des vierten Rippenknorpels und des neunten Brustwirbelkörpers. Untere Schnittfläche. 1 Vasa mamm. int. 2 Pleura cost. 3 Pleura pulm. 4 Pericard. 5 Seröser Ueberzug des Herzens. 6 Lunge, Querschnitt. 7 Aorta thor., 8 V. hemiazygos, 9 V. azygos, 10 Oesophagus, 11 N. phrenicus, sämmtlich im Querschnitt. 12 Rechtes Atrium, zwischen den Mündungen der beiden Vv. cavae durchschnitten. 13 Scheidewand der Ventrikel. 14 Papillarmuskel des linken Ventrikels. 15 Rechter Ventrikel.

C_4 Knorpel der vierten Rippe.
S Sternum.
V_9 Durchschnitt des neunten Brustwirbels.

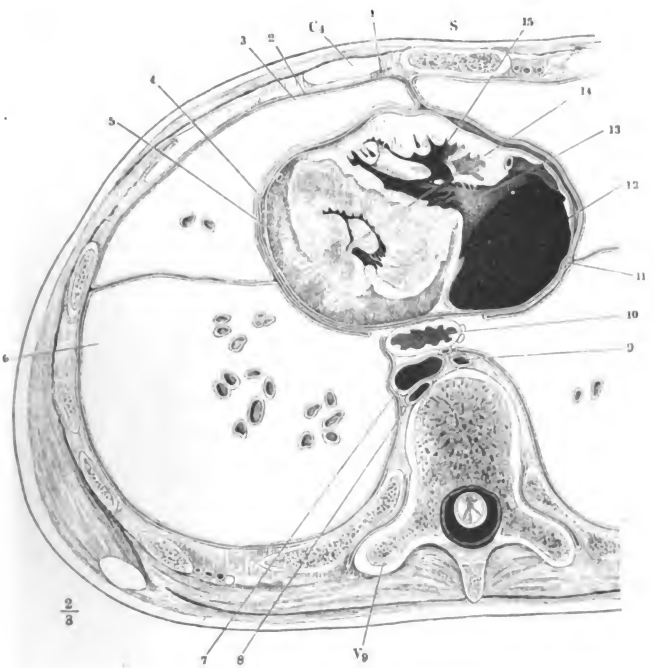

Digitized by Google

Fig. 1. Brusthöhle des Neugebornen, von vorn her geöffnet, mit entfalteter Thymus. † Querschnitt des Brustbeingriffs. 1, 1 Lungen, zurückgeschlagen. 2 Herz (das Pericardium ist entfernt). 2′ Auricula sinistra. 3 Art. anonyma brachioceph., 4 A. carotis sin., 5 A. subclavia sin. 6, 7 Vena anonyma dextra und sin. 8 V. thyreoidea ima. * Accessorische Thymus.

Fig. 2. Rechte Lunge eines Kindes, durch Hepatisation starr erhalten, von der inneren Fläche (im Profil) gesehen, dicht am Hilus abgeschnitten. * Furche der Art. subclavia.

---

a a Artt. pulmonales.
At A. thymica.
b Bronchus.
l Lymphdrüsen.
Li, *Lm*, *Ls* Lobus inf., medius und sup.
Ma, *Mi*, *Mp* Margo ant., inf. und post.
P Anheftungsrand der Pleura.
V V V Venae pulmonales.
Vt, *Vt′* Venae thymicae.

Digitized by Google

Fig. 1.

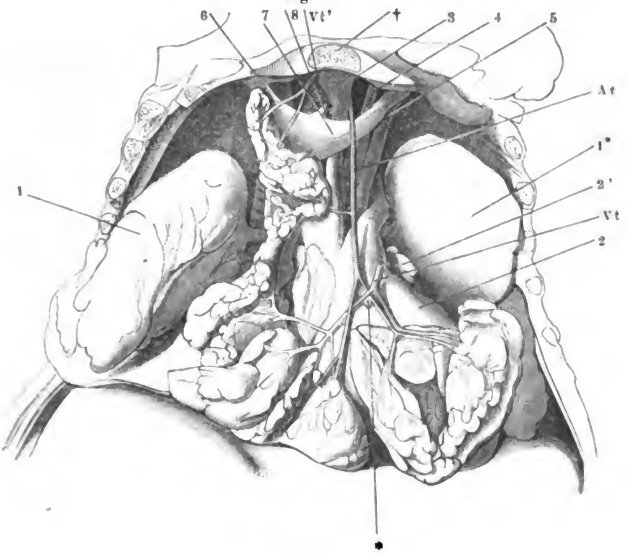

Fig. 2.

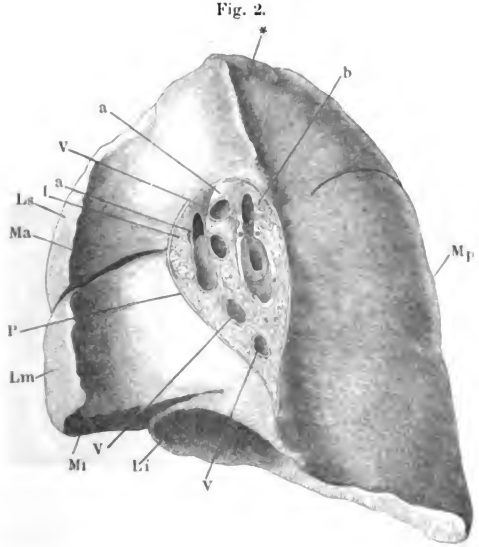

Digitized by Google

Fig. 1. Geöffnete und ausgebreitete, stärkere Bronchialzweige aus den Lungen, von innen, um die unregelmässigen Knorpelstreifen zu zeigen.

Fig. 2. Abguss terminaler Bronchialäste mit anhängenden Alveolargängen. Corrosionspräparat.

Fig. 3. Feiner, senkrecht zur Oberfläche geführter Durchschnitt aus der Lunge einer jungen Katze. 1 Bronchiolus. 2 Alveolargang.

Fig. 4. Durchschnitt einer aufgeblasen getrockneten Lunge, dicht unter der Oberfläche und parallel derselben, von der Schnittfläche gesehen. Die breiteren Begrenzungen entsprechen den Alveolargängen, die feineren den Alveoli.

Fig. 1.

Fig. 3.

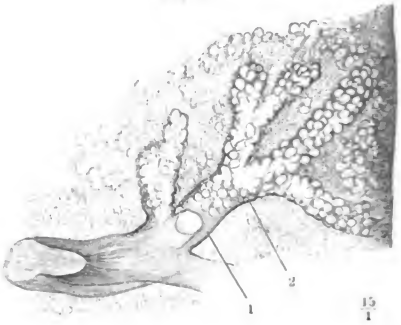

Fig. 2.

Fig. 4.

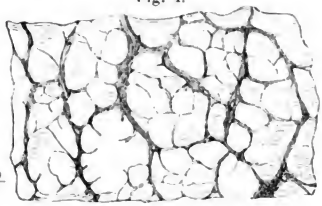

Digitized by Google

Profilansichten der beiden Lungenflügel vom Fötus. Varietäten der Lappen.

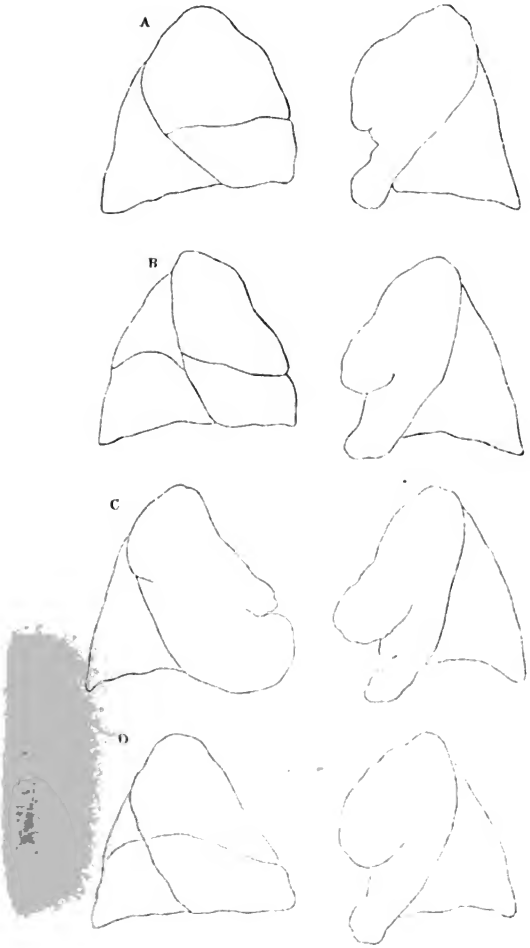

Digitized by Google

Ansicht der geöffneten Bauchhöhle von vorn. Das Colon transv. mit dem Netz zwischen der rechten und linken Flexur ausgeschnitten, ebenso der Dünndarm mit einem Theil des Mesenterium. Die Hülfslinien bezeichnen die Grenzen des Magens, soweit derselbe hinter der Leber und den Rippen verborgen ist, und den Umfang der Milz. Mit rother Farbe sind die Grenzen der Regionen der vorderen Bauchgegend und der Nabel angegeben. 1 Coecum und Proc. vermiformis. 2 Unteres Ende des Ileum. 3 Bifurcation der Aorta abdom. 4 V. cava inf. 5 Rechter Ureter. 6 Untere Spitze der rechten Niere. 7 Untere Flexur des Duodenum. 8 V. mesenterica sup. 9 Rechte Flexur des Colon. 10 Absteigender Theil des Duodenum. 11 Kopf des Pancreas. 12 Grund der Gallenblase. 13 Pylorus. 14 Obere Grenze der Leber. 15 Linke Flexur des Colon. 16 Oberes Ende des Jejuno-ileum. 17 Untere Spitze der linken Niere. 18 Rest des Mesenterium. 19 Linker Ureter. 20 Flexura sigmoidea. 21 Rectum. 22 Harnblase.

Digitized by Google

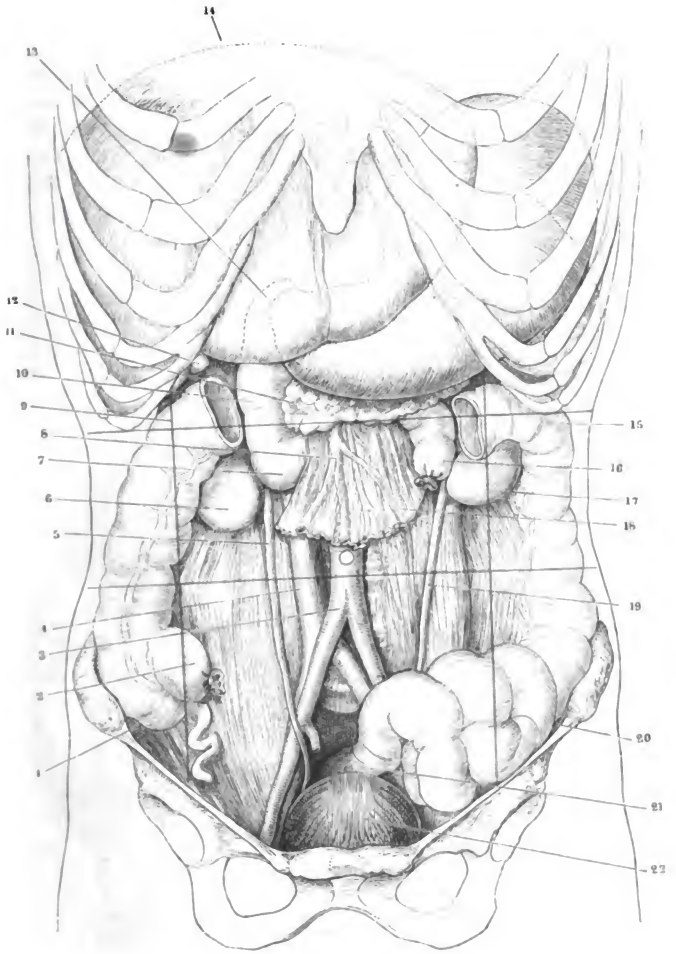

Digitized by Google

Ansicht der geöffneten Bauchhöhle, das grosse Netz mit dem Magen aufwärts umgeschlagen, das Jejuno-ileum nach der linken Seite übereinander geschichtet. Aus der Wurzel des Mesenterium ist ein kreisrundes Stück der vorderen Lamelle ausgeschnitten, um die Mesenterialgefässe sichtbar zu machen. 1 A. col. dextra. 2 Durchschimmernde untere Curvatur des Magens. 3 Kopf des Pancreas. 4 Mesocolon transv. 5 A. mesenterica sup. 6 Colon transv. 7 Grosses Netz. 8 Colon sinistr. 9 Jejuno-ileum. 10 Mesenterium. 11 V. mesent. sup. 12 Unteres Ende des Ileum. 13 Coecum. 14 Untere Flexur des Duodenum. 15 Colon dextr.

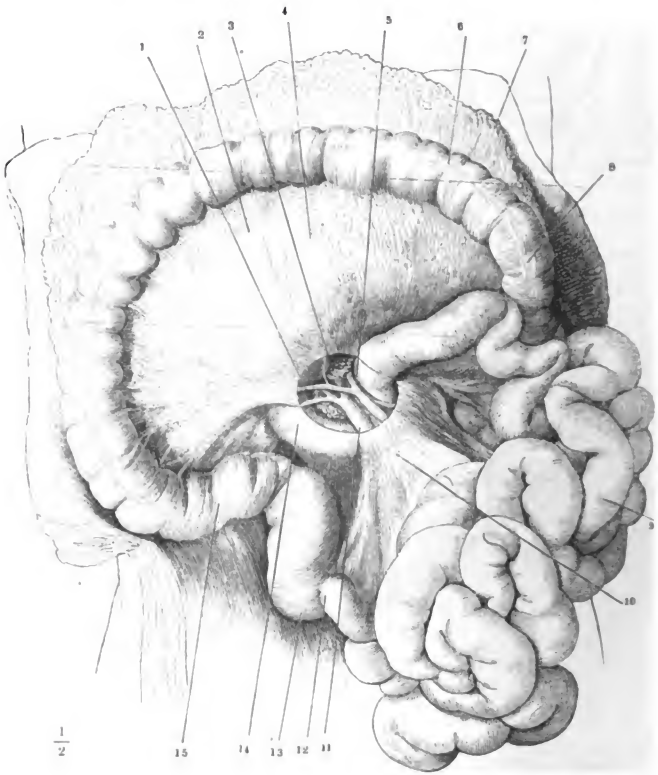

Digitized by Google

Oberer Theil der geöffneten Bauchhöhle eines Kindes. Die Leber aufwärts zurückgeschlagen, die Peritonealfalte, in welcher Ausführungsgänge und Gefässe der Leber liegen (Lig. hepatico-duodenale), gespannt, ihr vorderes Blatt durch einen verticalen Schnitt gespalten, während unter das hintere Blatt (durch das sogenannte Foramen Winslowii) eine Sonde geschoben ist. 1 Lig. hepatico-gastricum. 2 Lig. gastro-colicum. 3 Lig. hepatico-duodenale. 4 Lig. hepatico-renale.

A	Lobus ant. der Leber.	*Dh*	Ductus hepat.
Ah	Art. hepat.	*Lt*	Ligam. teres, in seiner Peritoneal-falte, dem Lig. suspensorium.
Ct	Colon transversum.		
D	Lobus dexter der Leber.	*S*	Lobus sinister der Leber.
D'	Duodenum.	*V*	Magen.
Dc	Ductus cyst.	*Vf*	Vesica fellea.
Dch	Ductus choledochus.	*Vp*	Vena port.

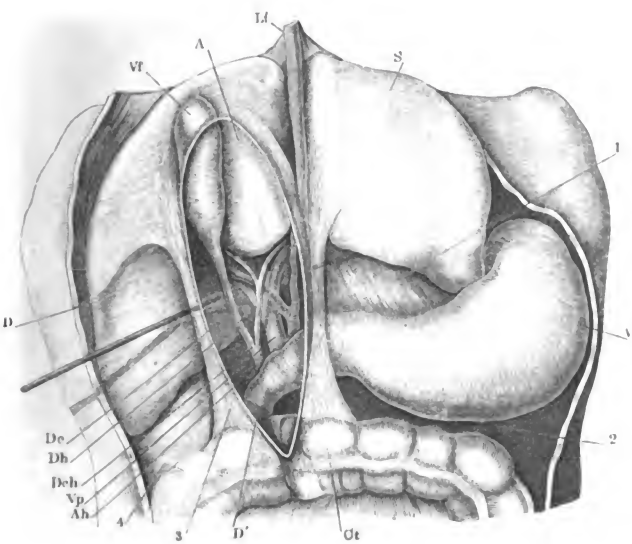

Digitized by Google

Ansicht der durch einen Frontalschnitt geöffneten Bauchhöhle. Die Leber ist nach links, der Magen sammt der Milz und dem Colon transversum abwärts gezogen, der rechte Lappen der Leber abgetrennt. Alles um das Orificium epiploicum frei zu legen. 1 Lig. suspensorium hepatis, frontal durchschnitten. 2 Gallenblase. 3 Linker Leberlappen. 4 Lig. teres hepat. 5 Blindsack des Magens. 6 Lig. hepatico-duodenale. 7 Lig. hepatico-gastricum. 8 Untere Spitze der Milz. 9 Pylorus und Anfang des Duodenum. 10 Mesocolon transv. 11 Colon transv. mit Spuren der Abtrennung des grossen Netzes. 12 Ende des Ileum. 13 Proc. vermiformis. 14 Coecum. 15 Peritonealüberzug der rechten Niere. 16 Lig. triangulare hepat. dextr. 17 Rechte Flexur des Colon. 18 Obere Flexur des Duodenum. 19 Untere vom Peritoneum bekleidete Fläche des Zwerchfells.

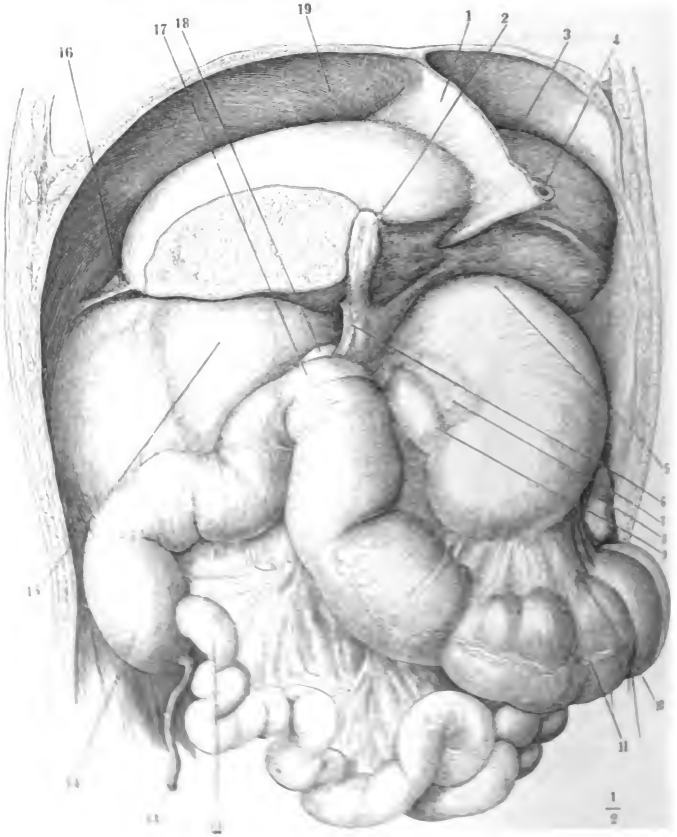

Digitized by Google

Horizontalschnitt der Bauchhöhle eines Neugeborenen, durch den unteren Rand des ersten Bauchwirbels (*V a*^{1}), durch das Orificium epiploicum und die Bursa omentalis. Obere Schnittfläche. 1 Querschnitt der Aorta abdom. 2 Hinterer Leberlappen, 3 Linke Niere, 4 Lig. phrenico-lienale, 5 Milz, 6 Lig. gastro-lienale, 7 Magen, 8 Pylorus, 9 Lig. suspensorium hepatis, 10 Anfang des Duodenum, sämmtlich im Querschnitt. 11 Schnittfläche der Leber, deren überhängender Vorderrand nebst der Gallenblase unterhalb des Durchschnitts fielen. 12 Der schräg durchschnittene Anfang des Ductus cysticus, der sich in der rechten Sagittalfurche rückwärts gegen die Transversalfurche zieht und auf dem Querschnitt des Lig. hepatico-duodenale (13) wieder erscheint. 14 Orificium epiploicum. 15 Scharfer Rand des Lig. hepatico-renale. 16 Rechte Niere. 17 Pancreas. 18 V. cava inf. quer durchschnitten.

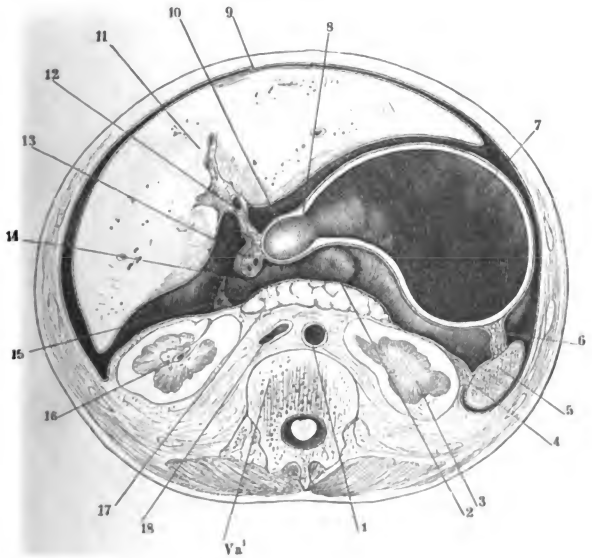

Digitized by Google

Fig. 1. Ansicht der oberen Baucheingeweide in der durch einen frontalen Schnitt geöffneten Bauchhöhle. 1 Rechte Flexur des Colon. 2 Leber: der vordere Theil durch einen frontalen Schnitt entfernt. 3 Durchschnitt der Gallenblase. 4 Lig. coronarium hep. 5 Pylorus. 6 Durchschnitt des von einer Lebersubstanzbrücke eingeschlossenen Lig. teres. 7 Lig. hepatico-gastricum, welches den hinteren Leberlappen durchscheinen lässt. 8 Lig. triangulare sin. 9 Magen, der Blindsack ist eingedrückt, um die Bänder der Milz sichtbar zu machen. 10 Zwerchfell. 11 Lig. phrenico-gastr. 12 Lig. gastrolienale. 13 Milz, nach Abtrennung des vorderen Randes und der unteren Spitze. 14 Lig. phrenico-lienale. 15 Lig. phrenico-colicum. 16 Colon transvers., durch das grosse Netz durchschimmernd. 17 Lig. gastro-colicum. 18 Grosses Netz.

Fig. 1.

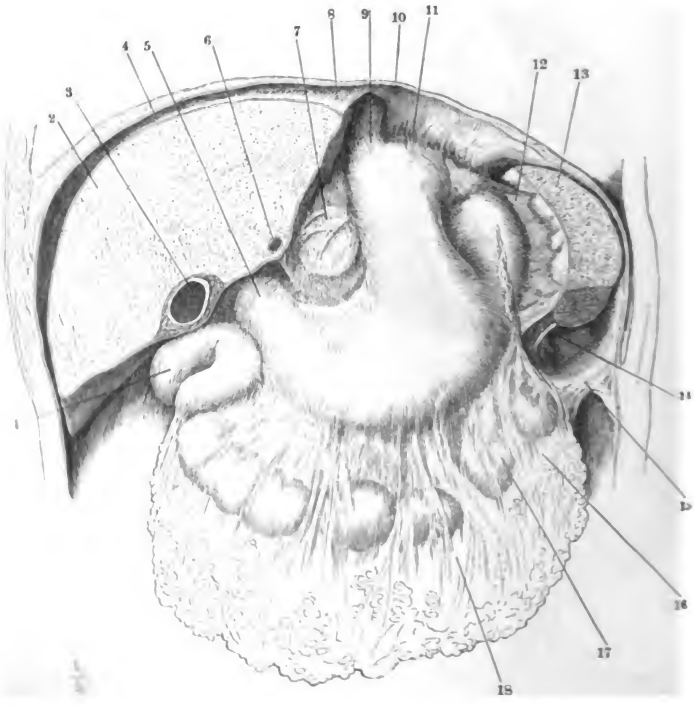

Digitized by Google

Fig. 2. Bursa omentalis, vermittelst eines transversalen Schnitts durch das Lig. gastrocolicum (††) geöffnet, mit aufwärts umgelegtem Magen. Eine Sonde durch das Orificium epiploicum eingeführt. 1 Rechter Leberlappen, untere Fläche. 2 Gallenblase. 3 Hintere Magenwand. 4 Hintere Lamelle des Lig. hepatico-gastr. 5 Hinterer Leberlappen. 6 Pancreas. 7 Milz, wie Fig. 1. 8 Von der Bursa omentalis bekleidete Fläche der Milz. 9 V. lienalis. 10 Colon transv. 11 Grosses Netz. 12 Vordere Lamelle des Mesocolon transv. 13 Erste Flexur des Duodenum.

Fig. 2.

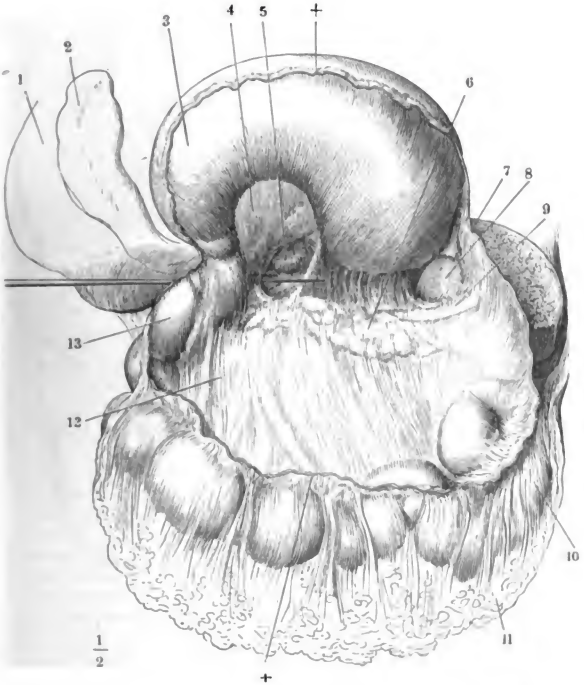

Digitized by Google

Fig. 1. Geöffnete Bauchhöhle, mit aufwärts umgelegtem Netz und nach rechts ausgebreitetem Dünndarm. Fossa duodeno-jejunalis. 1 Grosses Netz. 2 Colon transversum. 3 Uebergangsstelle des Duodenum in das Jejunoileum. 4 Untere Spitze der linken Niere. * Lig. mesenterico-mesocolicum Gruber, eine unbeständige Falte, die sich vom untern Ende der Flexura sigmoidea zur Wurzel des Mesenterium hinaufzieht.

Fig. 1.

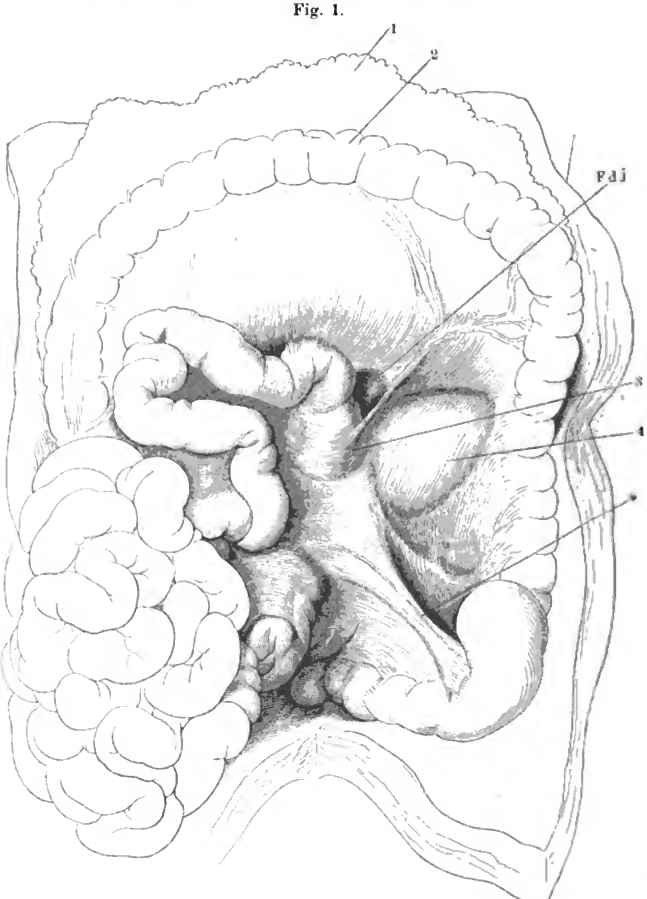

Digitized by Google

Fig. 2. Fossa subcoecalis, durch Aufwärtsschlagen des unteren Endes des Ileum sichtbar gemacht.

Fig. 3. Unteres Ende des Ileum mit dem Coecum und dem Processus vermiformis. Die Plica ileocoecalis, die sich um das untere Ende des Dünndarms zum Mesenterium (*) herumzieht und den Proc. vermiformis einschliesst, ist parallel der Axe des Dünndarms gespalten und auseinandergezogen, um die hintere Wand der Fossa subcoecalis frei zu legen.

Fig. 4. Aufwärts zurückgeschlagene Flexura sigmoidea eines Neugebornen. * Eingang der Fossa intersigmoidea. † Erhebung des Peritoneum durch die Vasa spermatica.

Fig. 2.

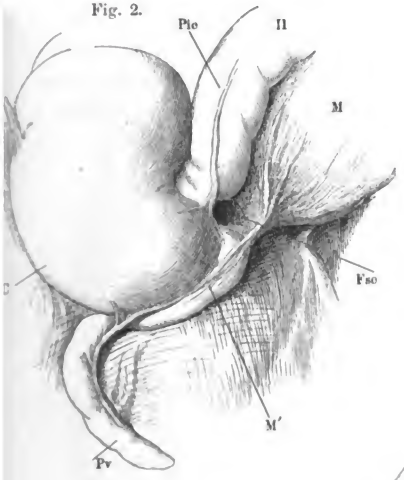

Fig. 3.

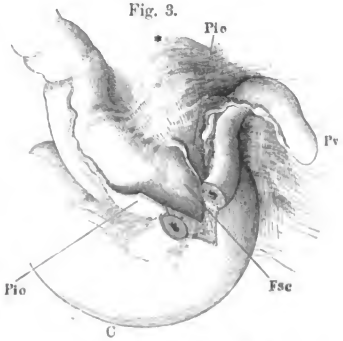

Fig. 4.

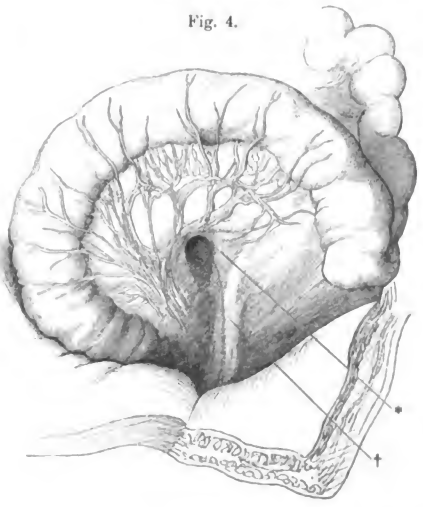

C Coecum.
Fdj Fossa duodeno-jejunalis.
Fsc Fossa subcoecalis.
Il Ileum.
M Mesenterium.
M' Mesenteriolum proc. vermit.
Plc Plica ileocoecalis.
Pv Proc. vermiformis.

Digitized by Google

Männliches Becken mit den Eingeweiden und einem Theil der vorderen Bauchwand. Ansicht von oben. Die vordere Bauchwand ist durch einen Schnitt vom Nabel links neben der Plica vesicalis lat. sin. gespalten und aufwärts angespannt. 1 Innerer linker Leistenring, unvollständig geschlossen. 2 Plica epigastr. sin. 3 Ein Stück Netz, am Eintritt in den Bruchsack einer Hernia cruralis abgeschnitten. 4 Plica vesicalis lat. sin. 5 Plica vesic. media. 6 Eingang einer Hernia cruralis. 7 Eingang einer Hernia inguin. int. 8 Plica vesical. lat. dextra. 9 Plica epigastr. dextra. 10 Eingang einer Hernia inguin. ext. 11 Einsenkung des Peritoneum in das For. obturatorium. 12 Vasa spermat. intt. und 13 Vas deferens, das Peritoneum emporhebend. 14 Verstreichbare, die mässig gefüllte Blase bedeckende Querfalte des Peritoneum. 15 Rectum, zusammengefallen. 16 M. psoas maj.

Digitized by Google

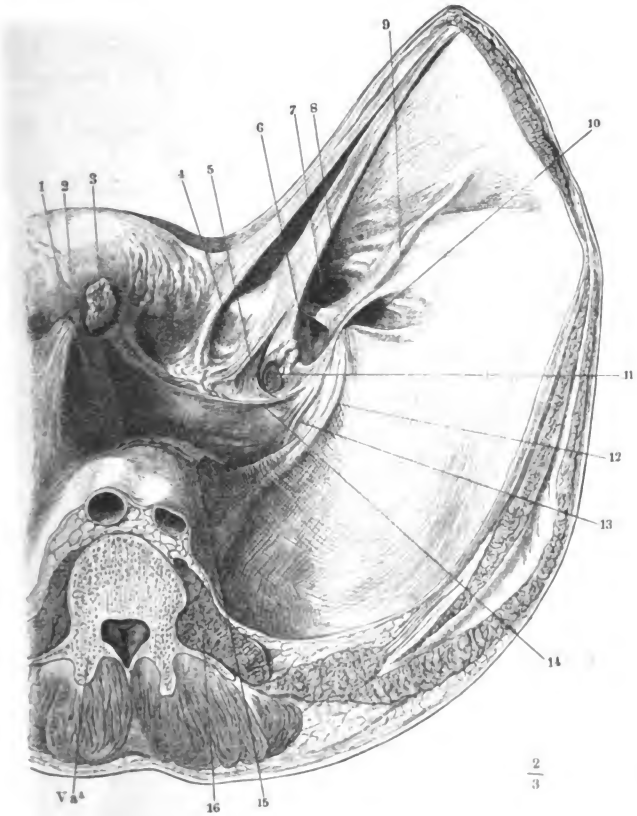

$\frac{2}{3}$

Digitized by Google

Fig. 1. Magen im ausgedehnten Zustande, Vorderfläche.

Fig. 2. Muskelhaut des Magens.

Fig. 3. Durchschnitt des Pylorustheils des Magens. 1 Valvula pylori. 2 Durchschnitt der Schleimhaut, 3 der Ringfaserhaut, 4 der Längsfaserhaut des Magens und Duodenum.

Fig. 4. Innere Oberfläche des contrahirten Magens, die Schleimhaut in Falten gelegt und höckerig (*état mammelonné*).

Fig. 5. Feiner Dickendurchschnitt der Magenschleimhaut. *A* eigentliche, *B* pylorische Magendrüsen. * Muscularis mucosae.

Ap	Antrum pyloricum.	*Sc*	Saccus coecus.
C	Cardia.	*P*	Pylorus.

Fig. 5.

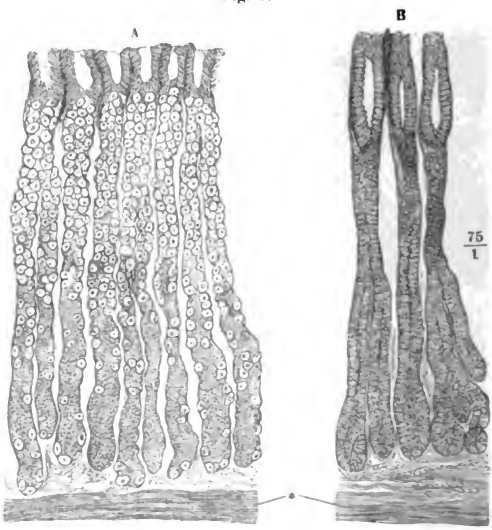

Digitized by Google

Fig. 1.

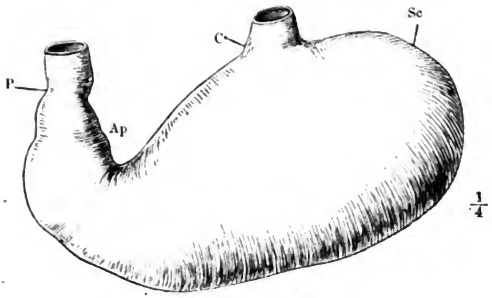

Fig. 2.

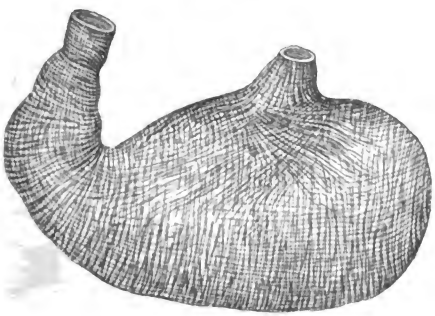

Fig. 3.

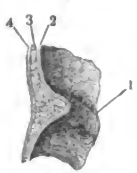

Fig. 4.

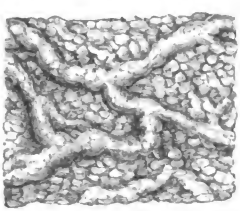

Digitized by Google

Fig. 1. Querfalten (*Valvulae conniventes Kerckringii*) der Schleimhaut des oberen Theils des Dünndarms.

Fig. 2. Frontalschnitt des unteren Endes des Dünndarms mit dem Anfang des Dickdarms. Durchschnitt der Valvula coli (*V. Bauhini*).

Fig. 3. Ringförmiges Stück, aus dem aufgeblasenen und getrockneten Colon ausgeschnitten, zur Demonstration der Plicae sigmoideae. *** Ligg. coli.

Fig. 4. Innere Oberfläche des Duodenum, Zotten und Mündungen der blinddarmförmigen (Lieberkühn'schen) Drüsen.

Fig. 5. Dickendurchschnitt des Dünndarms, nach Behandlung mit verdünnter Kalilösung in Wasser ausgespült. 1 Netzförmiges Bindegewebsgerüste der Propria mit den Zotten und blinddarmförmigen Drüsen. 2 Muskelschichte der Schleimhaut. 3 Nervea.

Fig. 6. Innere Oberfläche des unteren Theils des Dünndarms. Solitäre und aggregirte (Peyer'sche) Drüsen.

Fig 3.

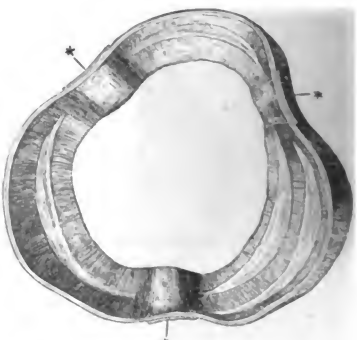

Pv Proc. vermiformis.
T Intestinum tenue.

Fig. 2.

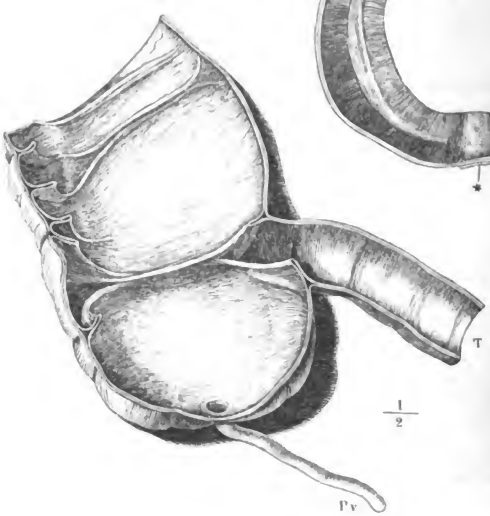

Digitized by Google

Fig. 1.



Fig. 4.



$\frac{30}{1}$

Fig. 6.

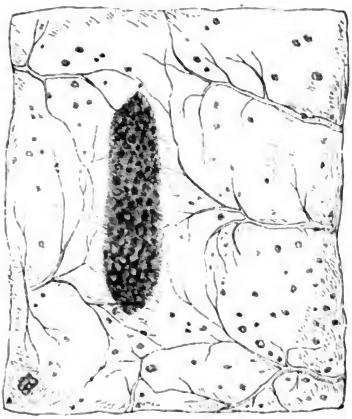

Fig. 5.

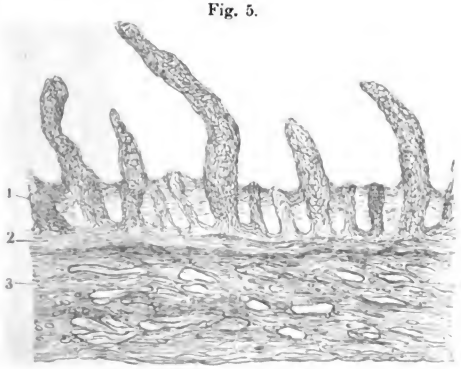

$\frac{100}{1}$

Digitized by Google

Fig. 1. Medianschnitt des Beckens eines neugebornen Knaben. 1 Präputium. 2 Schambeinsynchondrose. 3 Bauchmuskeln. 4 Blase, in mittlerer Ausdehnung. 5 Rectum. 6 Steissbein. 7 After. 8 M. bulbocavernosus. 9 Bulbus der Uretra. 10 Septum scroti.

Fig. 2. Frontalschnitt des Beckens mit den Eingeweiden, vordere Schnittfläche; die hintere Wand des Rectum ist bis in die Nähe der Aftermündung weggenommen, so dass man die Schleimhaut sich trichterförmig gegen die Aftermündung zusammenziehen und die verstreichbaren Querfalten im Durchschnitt sieht. 1 die gefüllte Harnblase. † Durchschnitt des Steissbeins.

Fig. 3. Querschnitt des zusammengezogenen Rectum.

Fig. 4. Innere Fläche des unteren Endes des Rectum und Durchschnitt seiner Wand. * Columna recti (*C. Morgagni*). 1 Mucosa. 2 Ringfaserschichte, 3 Längsfaserschichte der Musculosa.

Fig. 5. Horizontalschnitt des Beckens durch den unteren Rand des dritten Kreuzwirbels; nach Entfernung des Peritoneum ist die Harnblase sammt dem collabirten Mastdarm vorwärts umgelegt, um den M. rectococcygeus zu zeigen. 1 Harnblase. 2 Ureter. 3 Rectum, quer durchschnitten. 4 Vesicula seminalis. 5 Kreuzbein.

A	Acetabulum.
Cc	M. coccygeus.
F	Fascia pelvis.
L	M. levator ani.
Mc	Muskelhaut des Rectum, Ringfaserschichte.
Me	Dieselbe, Längsfaserschichte.
N	Membrana nervea.
Oi	M. obturator int., von seiner Fascie bedeckt.
P	Membrana propria.
Rc	M. rectococcygeus. *Rc'* Aus der Fascie des M. levator ani entspringende Fasern.
S	M. sphincter ani (ext.). *S'* M. sph. ani int.
ssp	Lig. sacrospinosum.
st	Lig. sacrotuberosum.

Fig. 2.

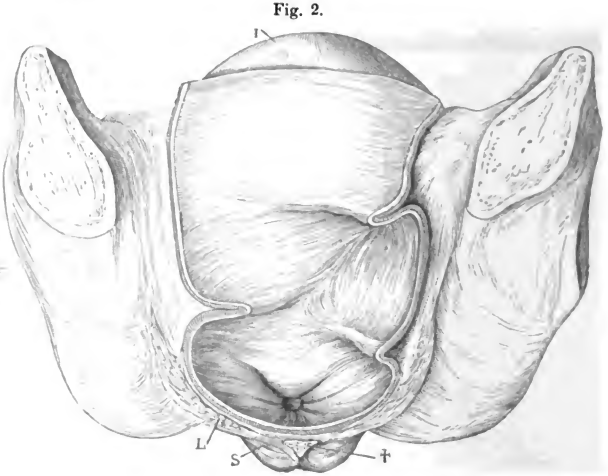

Digitized by Google

Fig. 1.

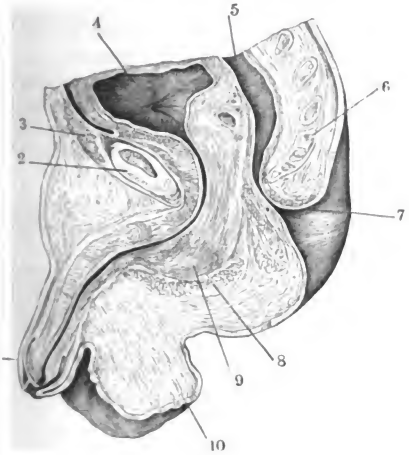

Fig. 3.

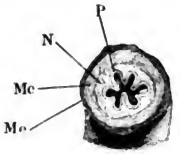

Fig. 4.

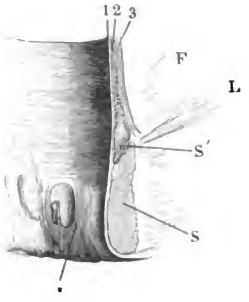

Fig. 5.

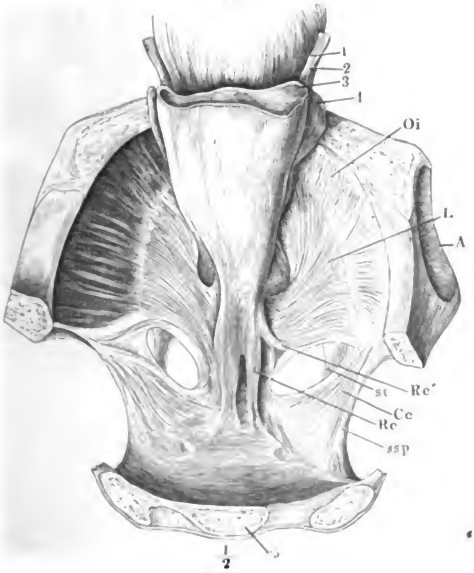

Digitized by Google

Fig. 1. Rumpfhöhle eines Neugebornen, von vorn her geöffnet. Das Zwerchfell ist weggenommen, Leber und Herz aufwärts umgeschlagen, der Dünndarm vom Pylorus getrennt und abwärts gezogen. 1 Rechtes, 2 linkes Atrium. 3 Rechter, 4 linker Ventrikel des Herzens. 5 Magen. 6 Milz. 7, 8 Nieren. 9 Dünndarm. * Aorta abdominalis. ** Art. mesenterica sup., am Ursprung abgeschnitten. *** Art. renalis dextra.

Fig. 2. Oberer Theil der geöffneten Bauchhöhle eines Kindes, die Leber aufwärts gezogen, so dass deren untere Fläche sichtbar wird, Magen, nach Durchschneidung des Lig. gastrocolicum, aufwärts umgeschlagen, Peritoneum entfernt. 1 Aorta. 2 Art. coron. ventr. sin. 3 Art. hepatica 4 Art. lienalis. 5 Art. mesent. sup. 6 Vena mesent. sup. 7 Vena lienalis.

Fig. 3. Leber des Erwachsenen, untere Fläche.

Fig. 1.

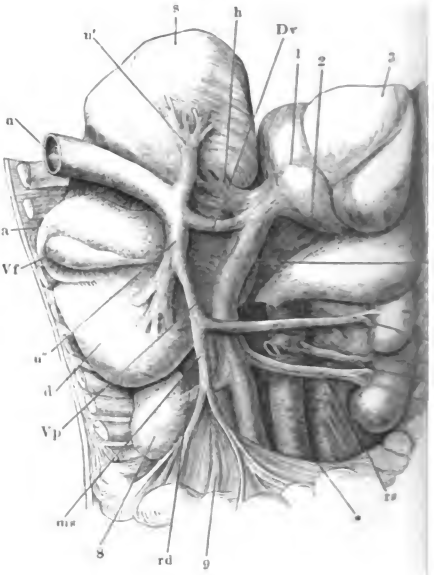

a	Vorderer Leberlappen.
ci	V. cava inf.
D	Duodenum, oberer querer, *D'* verticaler, *D''* unterer querer Theil.
d	Rechter Leberlappen.
Dc	Duct. cysticus.
Dch	Duct. choledochus.
Dh	Duct. hepat.
Dv	Duct. venosus.
h	V. hepat.
L	Milz.
l	V. lienalis.
Lt	Lig. teres.
Lv	Lig. venosum.
ms	V. mesenterica sup.
P	Pankreas.
p	Lobus sup.
R	Niere.
rd	V. renalis dextra.
rs	V. renalis sin.
s	Linker Leberlappen.
T	Dünndarm.
u	V. umbilicalis. *u'* linker, *u''* rechter Ast.
V	Magen, aufwärts umgelegt.
Vf	Gallenblase.
Vp	V. portarum.

Digitized by Google

Fig. 2.

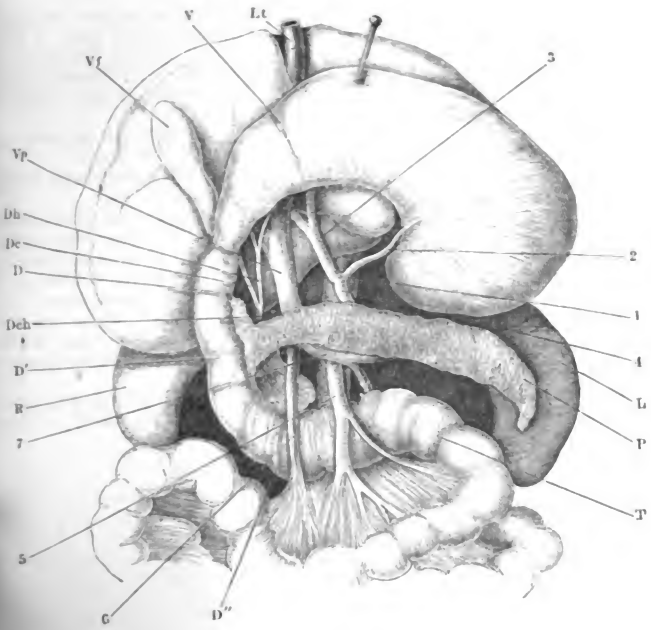

Fig. 3.

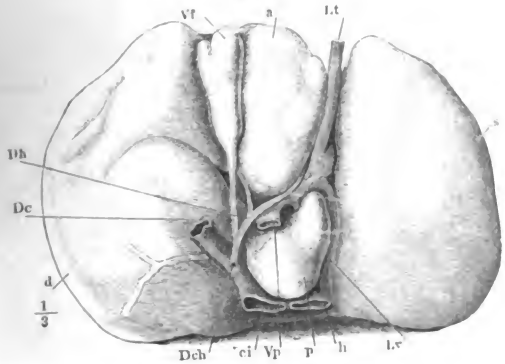

Digitized by Google

Fig. 1. Ein Stück Leber, deren Gefässe und Ausführungsgang mit verschiedenartigen Massen injicirt waren. 1 Art. hepatica. 2 V. port. 3 Ductus hepaticus.

Fig. 2. Verästelung der V. hepatica in der Leber, geöffnet. ** Durchschnitte der Pfortaderverzweigungen mit den dieselben begleitenden Aesten der Arteria hepat. und des Ausführungsganges.

Fig. 3. Untere Fläche der Leber mit dem vom Ductus hepat. aus injicirten Netz der Gallengänge.

Fig. 4. Ductus hepaticus, dicht am Eintritt in die Leber, und die erste Verästelung desselben in der Leber, aufgeschnitten.

Fig. 5. Pankreas und Duodenum von der Rückseite. Der Duct. pancreat. ist freigelegt, ein Theil der hinteren Wand des Duodenum weggenommen, um die Einmündung des Hauptganges mit dem Duct. choledochus und des Duct. pancreat. accessor. zu zeigen. 1 Hauptgang, 2 Seitenast des unteren Lappens. 3 Duct. pancr. access. 4 Duct. choledochus.

Fig. 6. Durchschnitt der Darmwand durch die Papille, auf welcher die Duct. choledochus und pancreat. einmünden. * Blasenförmiger Behälter (*Diverticulum Vateri*) zur Aufnahme beider. ** Schleimhautfalte, welche die Papille deckt.

Fig. 7. Frontalschnitt der Leber mit der Gallenblase dicht hinter dem Grunde der letzteren. Vordere Schnittfläche. 1 Serosa der Leber. 2 Eigene Wand der Gallenblase. 3 Lockeres Bindegewebe.

---

ci	V. cava inf.
Dch	Duct. choledochus.
Dp	Duct. pancreat.
Fd	Fossa hepatis dextra.
Fs	Fossa hepatis sin.
h	V. hepat.
p	Lobus post., zurückgebogen.

Fig. 5.

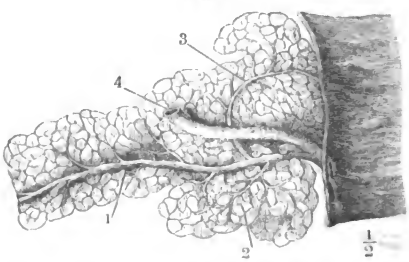

Fig. 6.

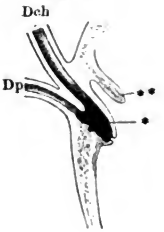

Digitized by Google

Fig. 1.

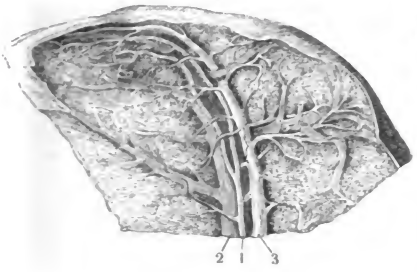

Fig. 2.

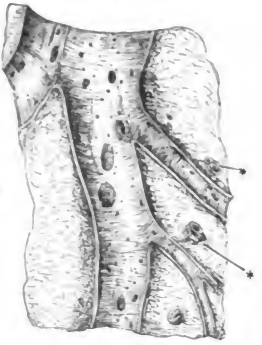

Fig. 3.

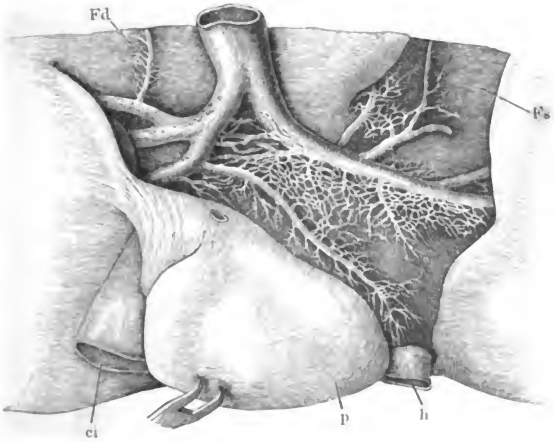

Fig. 4.

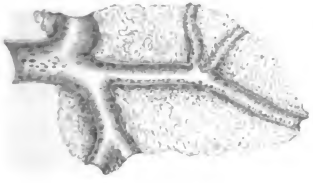

Fig. 7.

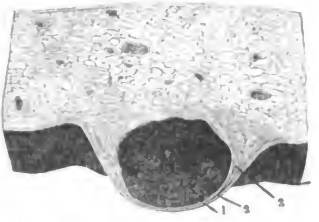

5

Digitized by Google

Fig. 1. Milz mit gestieltem Lappen und zahlreichen Nebenmilzen, durch den gestielten Lappen (††) horizontal durchschnitten.

Fig. 2. Durchschnitt der frischen Milz. Follikel derselben.

Al A. lienalis.
Vl V. lienalis.

Fig. 1.

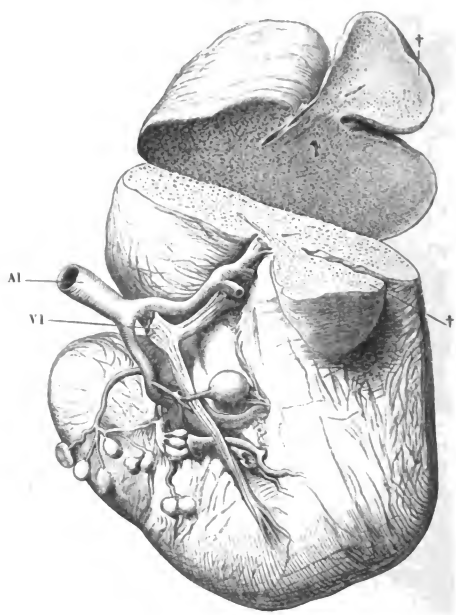

Digitized by Google

Fig. 2.

Digitized by Google

Fig. 1. Weiblicher Harnapparat, von hinten.

Fig. 2. Nieren verschiedener Form, mit dem Anfang des Ureters, von der Rückseite.

A	Aorta.	*Ua*	Uretra.
Ar	A. renalis.	*Ve*	V. cava inf.
R	Niere.	*Vr*	V. renalis.
U	Ureter.	*Vu*	Vesica urinaria.

Fig. 2.

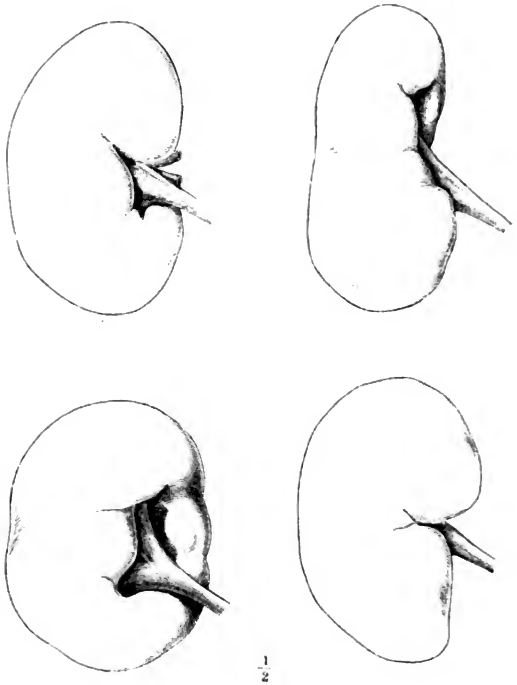

$\frac{1}{2}$

Digitized by Google

Fig. 1.

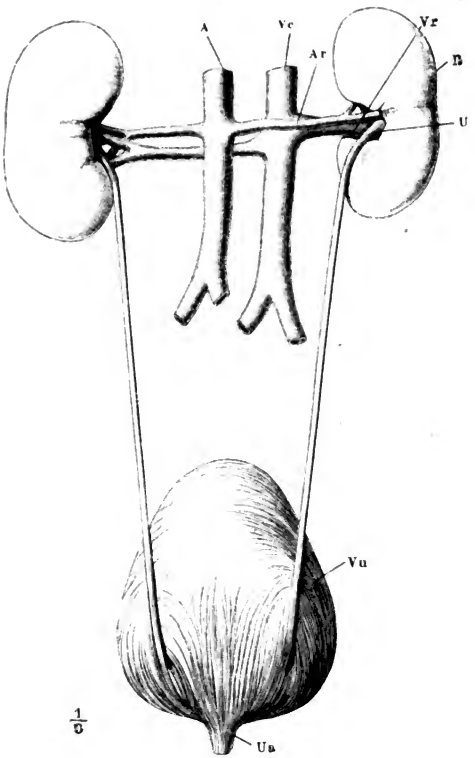

$\frac{1}{3}$

Digitized by Google

Fig. 1. Niere, vom medialen Rande gesehen, die obere und untere überhängende Spitze durch einen, der Fläche der Niere parallelen Schnitt gespalten und auseinander geschlagen, um den Einblick in den Sínus renalis zu öffnen. Die Verzweigungen der Vene und das Fett des Sinus renalis sind entfernt, die Art. renalis nach links, der Ureter nach rechts zurückgelegt. † Durchschnittene Zweige der Art. renalis.

Fig. 2. Abguss des oberen Endes des Ureters.

Fig. 3. Horizontaldurchschnitt der rechten Niere, durch den Sinus renalis. 1 Aeussere, 2 innere Schichte der äusseren fibrösen Haut der Niere. 3 Rindensubstanz. 4 Marksubstanz. 5 Fett des Sinus renalis.

A Art. renalis.
P Pelvis renalis.
U Ureter.
V V. renalis.

Digitized by Google

Fig. 1.

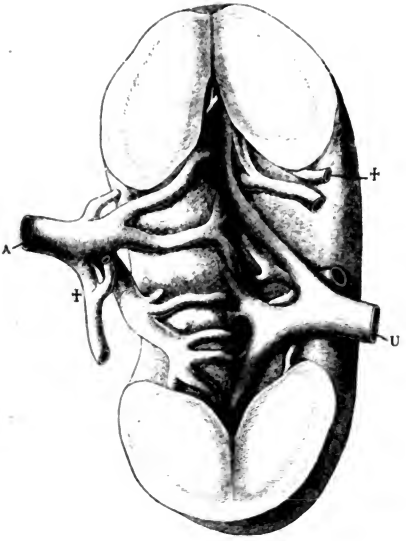

Fig. 2.

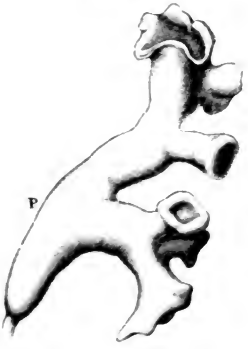

Fig. 3.

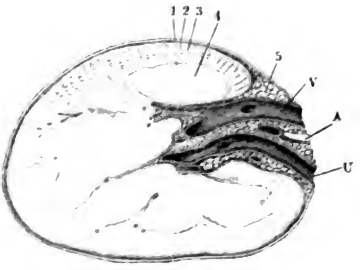

Digitized by Google

Fig. 1. Niere, frontal halbirt, vordere Schnittfläche. Das Fett des Sinus ist entfernt, die Verzweigungen der Gefässe sind dicht am Eintritt in die Nierensubstanz, die Zweige des Ureters an der Basis der Papille abgeschnitten. 1 Nierenpapille. 2 Poren derselben. 3 Schnittrand des Nierenkelchs. 4 Oberfläche der inneren fibrösen Haut der Niere. 5 Gefässdurchschnitte. 6 Nierenparenchym. *x* Verschmolzene Papillen. *y* Gefässeindrücke der vorderen Wand des Sinus.

Fig. 2. Frontaler Durchschnitt durch die Niere, das Nierenbecken und eine Anzahl Nierenkelche. 1 Rindensubstanz. 1′ Pyramidenfortsatz. 1″ Eigentliche Rindensubstanz. 2 Marksubstanz. 2′ Eigentliche Marksubstanz. 2″ Grenzschichte derselben. 3,3 Senkrecht gegen die Axe der Canälchen durchschnittene Grenzschichte. 4 Fett des Sinus renalis. 5,5 Arterienzweige. * Quer verlaufende Pyramidenfortsätze.

A Art. renalis.
C Calyx renalis.
U Ureter.

Digitized by Google

Fig. 1.

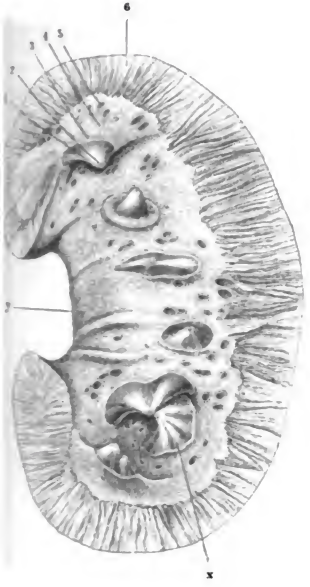

Fig. 2.

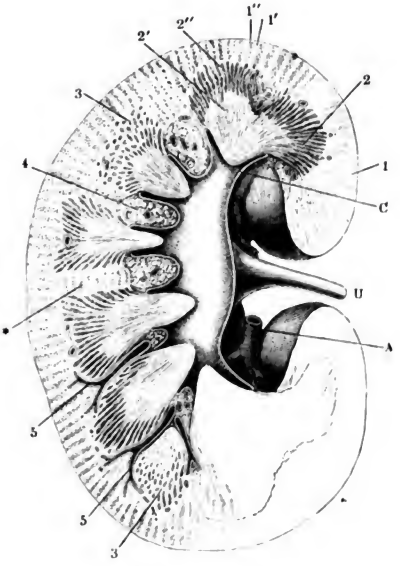

Digitized by Google

Fig. 1. Durchschnitt der Papille einer vom Ureter aus injicirten Niere, dem Laufe der Harncanälchen parallel.

Fig. 2. Längsschnitt einer Nierenpapille, deren schleifenförmige Canälchen durch Fettablagerung sich auszeichnen, nach Behandlung mit dünner Kalilauge und Auswaschen in Wasser. *a* Sammelröhren. *b* Schleifenförmige Canälchen.

Fig. 3. Durchschnitt der Rinden- und Marksubstanz einer von den Arterien aus injicirten Niere, parallel der Axe der Pyramiden. 1 Zweig der Art. renalis. 2 Glomerulus. 3 Eigentliche Rindensubstanz. 4 Pyramidenfortsatz. 5 Gefässbüschel der Grenzschichte der Marksubstanz.

Digitized by Google

Fig. 1.



Fig. 2.

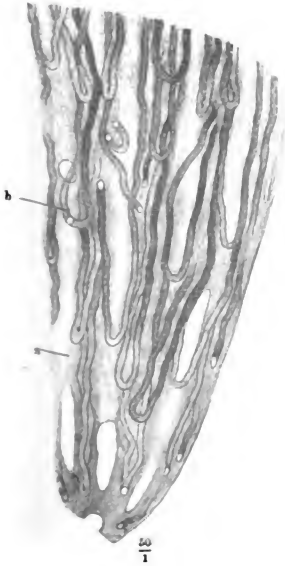

Fig. 3.

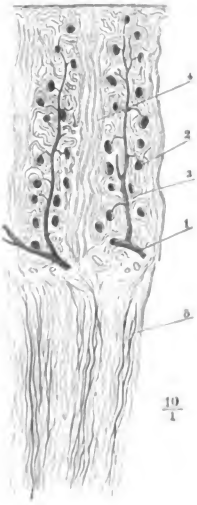

Digitized by Google

Fig. 1. Niere von hinten gesehen, mit der Nebenniere.

Fig. 2. Niere und Nebenniere von vorn.

Fig. 3. Sagittalschnitte verschiedener Nebennieren; Rinden- und Marksubstanz.
* In Form eines Kugelsegments vorspringender Höcker der Rindensubstanz.

A Art. renalis
U Ureter.
Vr Vena renalis.
Vs Vena suprarenalis.

Digitized by Google

Fig. 1.

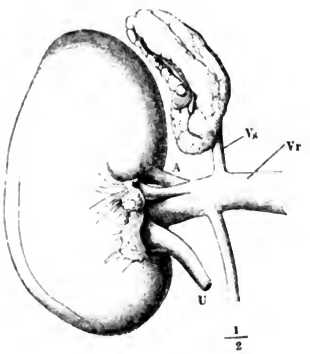

Fig. 2.

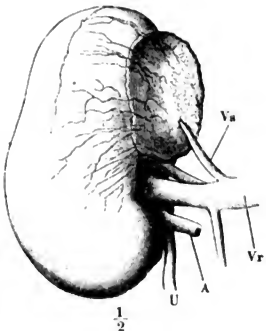

Fig. 3.

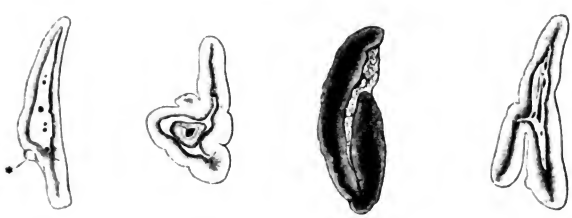

Fig. 1. Beckenhöhle eines Knaben mit den Eingeweiden, von oben her gesehen. Die vordere Bauchwand in der Mittellinie gespalten, mit zur Seite gezogenen Lappen. 1 Cutis. 2 Bauchmuskeln. 3 Adminiculum lineae albae. 4 Oberer Ast des Schambeins. 5 Peritoneum von der vorderen Bauchwand und der Blase gelöst und zurückgeschlagen. 6 Rectum. 7 Art. umbilicalis, durch das Peritoneum schimmernd. 8 Vasa spermatica, ebenso. 9 Grube des Peritoneum, dem Eingang des Proc. vaginalis entsprechend. 10 Vas deferens. 11 Innerer Leistenring. 12 Vasa epigastrica.

Fig. 2. Vordere Beckenwand mit der nach hinten umgelegten Harnblase. Das Peritoneum ist entfernt. 1 Innere Wand der Schambeinsynchondrose. 2 Eingang des Can. obturat. 3 Hüftgelenkpfanne. 4 Fascia pelvis, durch welche die Fasern des M. levator ani hindurchschimmern. 5 Venenplexus zur Seite der Blase. 6 Vene von der vorderen Blasenwand zur V. dorsalis penis, durchschnitten, um die Harnblase zurücklegen zu können. 7 Ausstülpung der Fascie zwischen den Arcus tendinei. *, ** Accessorische Längsmuskelbündel der Blase.

Fig. 3. Unterer Theil der männlichen Harnblase mit dem Anfang der Uretra, durch einen Medianschnitt der vorderen Wand geöffnet und ausgebreitet. * Querwulst, ** Längswulst des C. trigonum. † Durchschnitt der Prostata. 1 Schleimhaut, 2 Muskelhaut der Blase. 3 Mündung des Duct. ejaculatorius. 4 Eingang des Sinus prostaticus. 5 Mündungen der Ausführungsgänge der Glandula prostatica.

Fig. 3.

At Arcus tendinens fasciae pelvis.
Cs Colliculus seminalis.
Oi M. obturator int. durchschnitten.
U Ureter.
U' Blasenmündung desselben.
V Vesica urinaria.
Vd Vas deferens.
vl Ligam. vesicale laterale.
vm Ligam. vesicale medium.

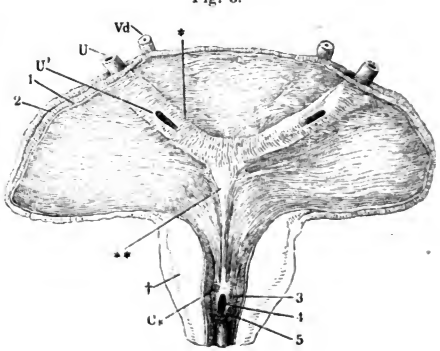

Digitized by Google

Fig. 1.

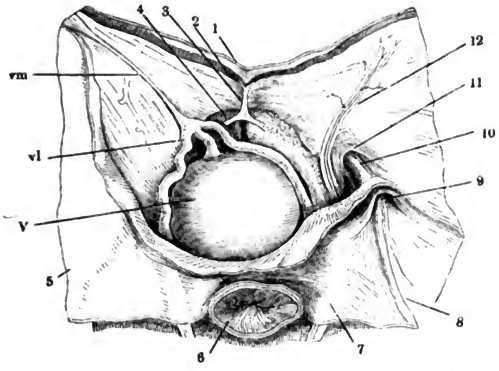

Fig. 2.

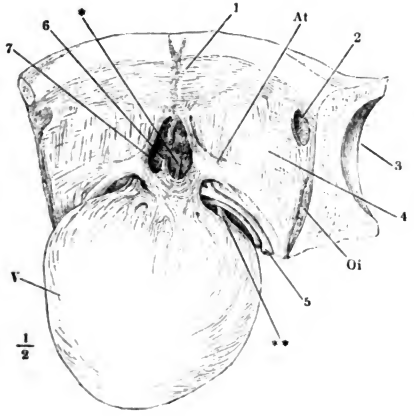

Digitized by Google

Medianschnitt des unteren Theils des Rumpfs von einer gefrornen männlichen Leiche. Der Dünndarm ist entfernt. 1 Peritoneum. 2 Schambeinsynchondrose. 3 Aeussere, 4 innere Muskelschichte der Harnblase. 5 Mucosa der Harnblase, in Falten gelegt. 6 Blasenmündung des Ureters. 7 Uretra. 8 Innerer Sphincter der Blase vor der Uretra. 9 Aeusserer animalischer Sphincter, mit dem M. transv. perinei prof. zusammenhängend. 10 Vena dorsalis penis. 11 Septum der Corpora cavernosa penis. 12 C. cavernosum uretrae, obere Wand. 13 Dasselbe, untere Wand. 14 Testikel in der Tunica vaginalis. 15 M. bulbocavernosus. 16 Bulbus des C. cavernosum uretrae. 17 Sphincter ani. Querschnitt vor dem Rectum. 18 Glatte Muskelschichte an der unteren Aponeurose des M. transv. perinei prof. 19 M. transv. perin. prof. 20 Ausstrahlung der Längsfaserschichte des Rectum. 21 Sinus prostaticus. 22 Afteröffnung. 23 Innerer Sphincter der Blase hinter der Uretra. 24 Glandula prostatica. 25 Sphincter ani int. 26 Sphincter ani ext. 27 Ausstrahlung der Längsmuskelschichte der Blase in den Sphincter int. derselben. 28 Fascienblatt, zwischen der Vesicula seminalis (29) und dem Rectum (31) zum Peritoneum aufsteigend. 30 Steisswirbel.

Digitized by Google

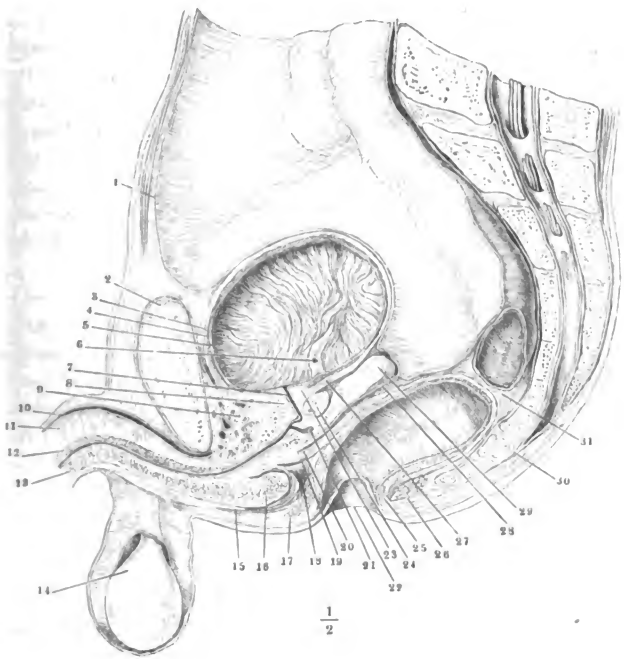

$\frac{1}{2}$

Digitized by Google

Fig. 1. Scrotum, durch Abtragung des mittleren Theils der vorderen Wand ve
vorn geöffnet und im Zusammenhang mit der Cutis der vorderen Bauch
wand seitwärts umgeschlagen. Der rechte Testikel ist mit seine
Hüllen aus seinem Fach gelöst und abgeschnitten, der Stumpf de
Samenstrangs zur Seite gezogen. 1 Insertion der Bündel des Crem
ster am Tuberculum oss. pubis. 2 Oberer Pfeiler des Leistenring
3 Linea alba. 4 Lig. suspensor. penis medium. 5 Wurzel des Peni
6 Fetthaltiges Bindegewebe, das Fettgewebe des Mons veneris und de
Perinealgegend verbindend. 7 Septum scroti. 8 Durchschnitt de
Raphe. 9 Stärkere Bündel der Tunica dartos. 10 Durchschnitt de
Tunica dartos, 11 der Cutis. 12 Fascie des M. pectineus. 13 Samen
strang. 14 Unterer Pfeiler des Leistenrings.

Fig. 2. Profilansicht des unteren Theils der geöffneten Bauchhöhle mit de
geöffneten Scrotum. Die Tunica vaginalis communis ist mit der
parietalen Blatte der Tunica vaginalis propria theilweise abgetragen
um den Testikel in situ zu zeigen. † Durchschnitt des oberen Aste
des Schambeines. †† Durchschnitt des unteren Astes des Sitzbeine
* Muskeldurchschnitte (Obtur. int. und ext. und pectineus). 1 Gefäss
des Samenstranges. 2 Peritoneum. 2′ Seichte Einstülpung desselben
in den Proc. vaginalis fasciae transversalis. 3 Fascia transversalis
4 M. obliquus abd. int. 5 Sehne des M. obliquus abd. ext. und oberer
Pfeiler des Leistenringes. 5′ Unterer Pfeiler des Leistenringes
6 Fascia superficialis. 7, 7 Bündel des Cremaster (ext.). 8 Cutis
des Scrotum. 9 Tunica dartos. 10 Tunica vaginalis comm. 11 Tun
vagin. propria, parietales Blatt. 12 Hodendrüse. 13 Ungestielte Hy
datide. 14 Epididymis. 15 Gestielte Hydatide. 16 Von dem viscera
ralen Blatte der T. vaginalis propria bekleidete Gefässe des Testikels

Fig. 3. Testikel mit dem unteren Theil des Samenstrangs in der Tunica vagi
comm. Schlingen des Cremaster.

Ac A. cruralis.
Vc V. cruralis.

Digitized by Google

Fig. 1.

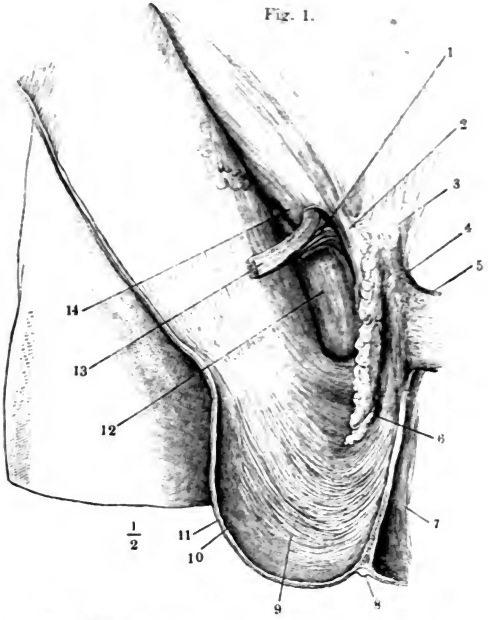

Fig. 2.

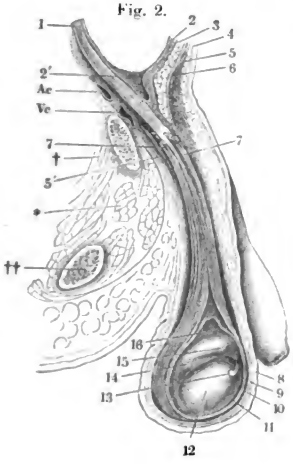

Fig. 3.

Digitized by Google

Fig. 1. Durchschnitt des rechten Testikels durch die Mitte seiner Höhe, senkrecht auf dessen Längsaxe, mit der Tunica vaginalis propria. 1 Parietalblatt der Tunica vaginalis propria. 2 Visceralblatt derselben. 3 Albuginea. 4 Blutgefässe des Testikels und der Epididymis.

Fig. 2. Durchschnitt des rechten Testikels in der Nähe der oberen Spitze, senkrecht auf dessen Längsaxe.

Fig. 3. Durchschnitt des Testikels, nahe der oberen Spitze, senkrecht auf die Längsaxe. 1 Albuginea. 2 Rindenschichte. 3 Läppchen des Testikels. 4 Gerade Canälchen. 5 Rete testis.

Fig. 4. Schematische Darstellung des Verlaufs der Canäle im Testikel und der Epididymis, nebst der Umbeugung des Canals der Epididymis in das Vas deferens. * Vasa efferentia. ** Vas aberrans.

E	Epididymis. *E'* deren scharfer Rand.
Mt	Mediastinum testis.
P	Paradidymis.
Rt	Rete testis.
T	Testikel.
Vd	Vas deferens.

Digitized by Google

Fig. 1.

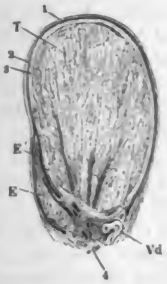

Fig. 2.

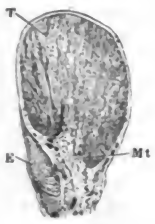

Fig. 3.

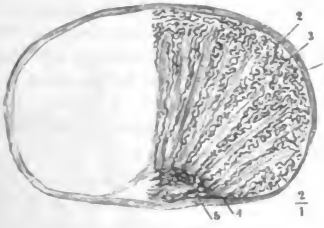

Fig. 4.

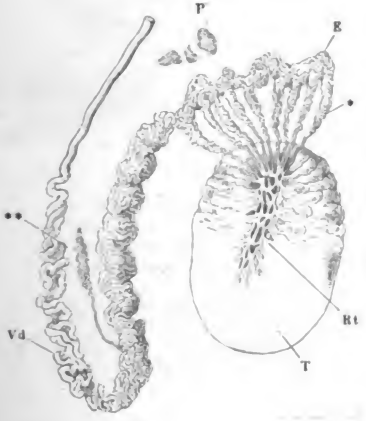

Digitized by Google

Fig. 1. Vordere Beckenwand mit den Beckeneingeweiden, das Rectum zurückgeschlagen. 1 Beckenfascie. 2 Vasa und N. pudenda. 3 Blase quer abgeschnitten. 4, 4 Ureteren. 5, 5 Vasa deferentia. 6, 6 Vesiculae seminales. 7 Schichte eines an glatten Muskelfasern reichen Bindegewebes, welches den Raum zwischen Prostata und Rectum ausfüllt und sich zur äusseren Fläche des Peritoneum erstreckt. 8 Theil der Fascie, welcher die Prostata bekleidet. 9 Rectum. 10 Vene der vorderen Beckenwand. † Durchschnitt des Schambeins. †† Durchschnitt des Sitzbeins.

Fig. 2. Beckeneingeweide des Mannes, Ansicht von oben. Die Harnblase vorwärts, das Rectum rückwärts gezogen, das Peritoneum (†) von der Blase gegen das Rectum zurückpräparirt und vor der Excavatio rectovesicalis quer abgeschnitten. *** Schichte glatter Muskelfasern, zwischen Prostata und Rectum, an den Boden der Excavatio rectovesicalis befestigt. ** Glatte Muskeln, transversal hinter den Vesiculae seminales verlaufend. * Linea alba derselben.

Fig. 3. Medianschnitt der Uretra und Prostata mit der unteren Spitze der Ampulle des Vas deferens, die von der medialen Seite geöffnet und auseinandergelegt ist. 1 Prostata. 2 Uretra. 3 Ductus ejaculatorius. 4 Einmündung der Vesicula seminalis. 5 Hinterer Rand derselben.

Fig. 4. Querschnitte des Vas deferens, A dicht über der Ampulle, B, C durch die Ampulle. * Blinder oberer Grund eines Divertikels. ** Querschnitt eines von Scheidewänden durchzogenen Divertikels.

Fig. 5. Dickendurchschnitt der Schleimhaut der Ampulle des Vas deferens. Blinddarmförmige Drüsen derselben.

IC	Bündel des M. ischiococcygeus.
l, *l'*	M. levator ani, aus welchem ein Stück ausgeschnitten ist.
Oi	M. obturator int.
R	Rectum.
tp	Obere Aponeurose des M. transv. perinei prof. *tp'* Oeffnung derselben, durch welche eine Vene (10) zur V. pudenda gelangt.
V	Harnblase.
Vd	Vas deferens der linken, *Vd'* der rechten Seite.
Vs	Vesicula seminalis der linken, *Vs'* der rechten Seite.

Digitized by Google

Fig. 1.

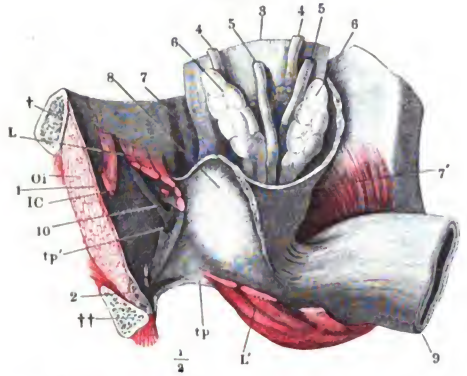

Fig. 2.

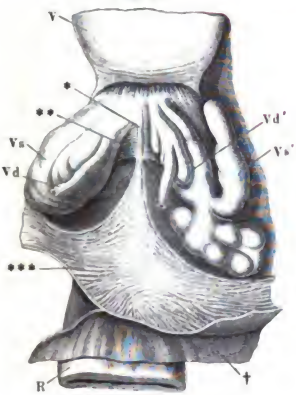

Fig. 3.

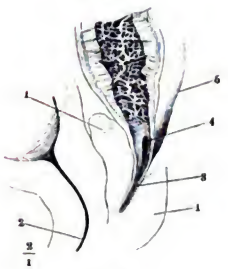

Fig. 5.

Fig. 4.

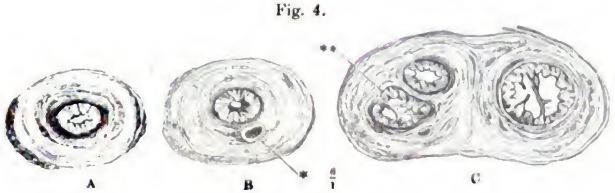

Digitized by Google

Fig. 1. Mediandurchschnitt des unteren Theils der Harnblase mit der Prostata und dem Anfang der Uretra. 1 Innere, 2 äussere Muskelschichte der Blase. 3 Längsmuskeln der Uretra. 4 Mündung des Ureters. 5 Innerste Längsmuskelschichte des Trigonum vesicae.

Fig. 2. Profilansicht des unteren Endes der Harnblase mit der Prostata.

Fig. 3. Durchschnitte der Prostata, senkrecht gegen die Axe der Uretra, successiv von der Basis gegen die Spitze fortschreitend. * Musculöse Septa.

Fig. 4. Querschnitt des unter der Uretra gelegenen Theils der Prostata. 1 Schleimhaut des Duct. ejaculatorius. 2 Cavernöses Gewebe desselben. 3 Querschnitt eines glatten Muskelbündels, welches sich vom Grund des Sinus prostat. auf- und rückwärts fortsetzt. 4 Glatte Quermuskelfasern der Prostata. 5, 5 Drüsenblasen und Gänge der Glandula prostatica. ** Gefässdurchschnitte.

Fig. 5. Querschnitt des Colliculus seminalis dicht hinter der Ausmündung des Sinus prostaticus (1) und der Ductus ejaculatorii (2).

Fig. 6. Querschnitt des Colliculus seminalis durch dessen höchsten Theil hinter der Ausmündung der Hauptausführungsgänge der Glandula prost. (*).

D Ductus ejaculatorius.
Gp Glandula prostatica. *Gp'* Mittlerer Lappen derselben. *Gp''* Vor der Uretra gelegener Theil derselben.
Sp Sinus prostaticus.
Sve Sphincter vesicae ext. *Sve'* Fasern desselben, welche längs dem oberen Rande der Prostata von der Blase herabziehen.
Svi Sphincter vesicae int.
U Uretra.
Vd Vas deferens.
Vs Vesicula seminalis.

Fig. 4.

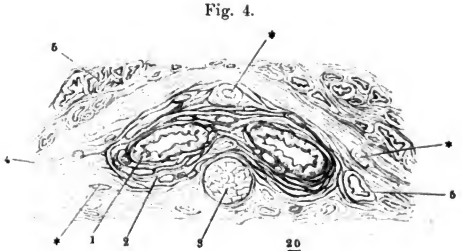

Digitized by Google

Fig. 1.

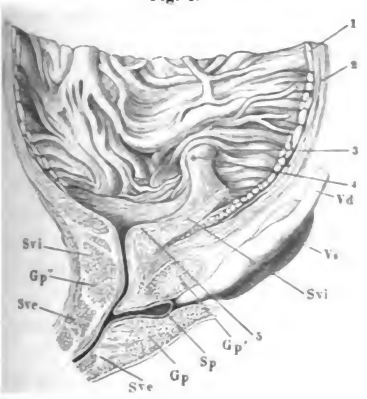

Fig. 2.

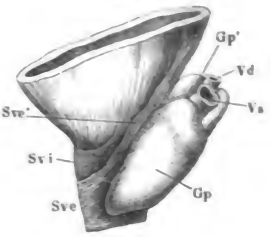

Fig. 3.

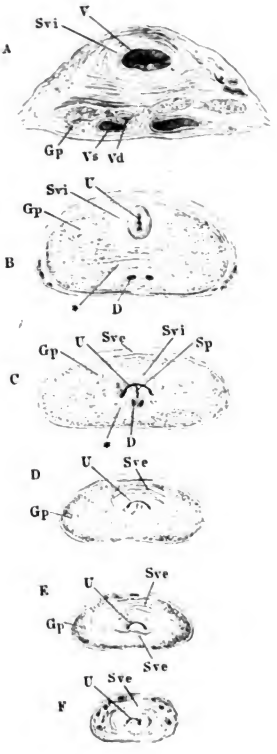

Fig. 5.

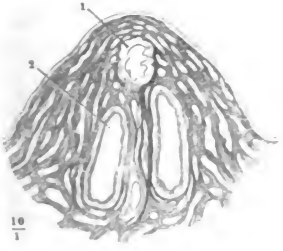

Fig. 6.

Digitized by Google

Fig. 1. Querschnitt der Uretra unterhalb des Septum urogenitale (*Pars membranacea*). 1 Propria und Epithelium. 2 Cavernöse Schichte. 3 Glatte Längsmuskelschichte. 4 Glatte Ringmuskeln. 5 Gestreifte Muskelbündel. ** Gefässdurchschnitte.

Fig. 2. Querschnitt des Penis, A im collabirten, B im erigirten Zustande. 1 Vena dorsalis penis. 2 Art. dorsalis penis. 3 Maschennetz des Corpus cavernosum penis. 4 Albuginea desselben. 5 Cutis. 6 Albuginea des Corpus cavernosum uretrae. 7 Maschenwerk desselben. 8 Uretra.

Fig. 3. Querschnitte durch den Hals und die Glans penis, A durch den Hals. B durch den hinteren Rand der Glans, C durch die Mitte derselben. D dicht hinter dem Orificium uretrae. 1 Corpus cavernosum penis. 2 Albuginea desselben. 3 Septum der Corpora cavernosa penis. 4 Corpus cavern. uretrae. 5 Cutis der Glans. 6 Praeputium. 7 Venen am Rücken des Penis. 8 Venen der Uretralfurche. *x* Bindegewebe, welches das Frenulum praeputii mit der Albuginea des C. cavernosum uretrae verbindet. *y* Frenulum praeputii. * Oberes medianes Septum des C. cavernos. uretrae. ** Unteres medianes Septum desselben. *** Die Uretra umkreisende, das obere und untere Septum verbindende fibröse Platte.

Fig. 4. Medianschnitt der vorderen Spitze des Penis. 1 Corpus cavernosum penis. 2 Spitze, in welche dasselbe ausläuft. 3 Corpus cavernosum uretrae. 4 Medianes Septum desselben. 5 Corpus cavernosum glandis. 6 Uretra. 7 Fossa navicularis. 8 Venennetz des Rückens des Penis. 9 Venennetz der Uretralfurche. 10 Cutis. 11 Praeputium. 12 Haut der Glans. 13 Frenulum praeputii.

Fig. 5. Spitze des Penis von unten, die untere Wand der Uretra in der Medianebene durchschnitten und die Schnittränder zur Seite geschlagen. *x* Válvula fossae navicularis. *y* Lacunen der Uretra. * Verdickung der unteren Wand der Albuginea des C. cavernos. uretrae innerhalb der Glans.

Digitized by Google

Fig. 1.

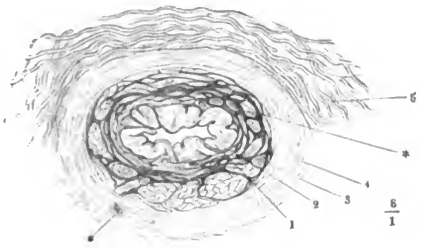

Fig. 5.

Fig. 2.

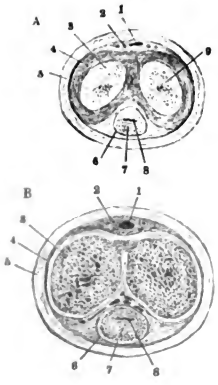

Fig. 3.

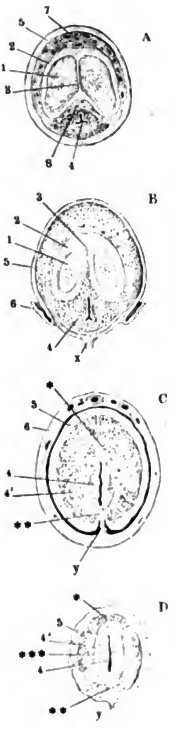

Fig. 4.

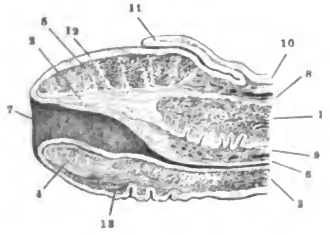

Digitized by Google

Fig. 1. Ansicht des Beckens von der Perinealwand aus mit frei gelegten Muskeln. 1 Acetabulum des Hüftgelenks. 2 Spina iliaca ant. sup. 3 Tuber ischiadicum. 4 Lig. sacrotuberosum der linken Seite. 4′ 4′ Das rechte Lig. sacrotuberosum, durchschnitten und zurückgeschlagen. 5 Spina ischiadica. 6 Fascie des M. obturator int. 7 Steissbein. 8 After.

Fig. 2. Aeussere Lage der Perinealmuskeln. Die Hüftbeine sind vor dem Tuber ischiad. durchsägt und der hintere Theil derselben ist weggenommen. † Durchschnittsfläche des Sitzbeins. 1 Rectum. 2 Cutis in der Gegend der Steissbeinspitze. 3 Steissbein. 4 Reste der Cutis in der Gegend der Wurzel des Scrotum.

Bc	M. bulbocavernosus. *Bc′* Auf das Corpus cavernos. penis übergehendes Bündel desselben.
C	M. coccygeus.
Ccp	Corp. cavernosum penis.
Ccu	Corp. cavernosum uretrae.
IC	M. ischiococcygeus.
Ic	M. ischiocavernosus.
L	M. levator ani.
Oi	M. obturator int., am Austritt aus dem Becken abgeschnitten.
P	M. pyriformis, desgl.
S	M. sphincter ani. *S′* Insertion desselben in die Cutis.
tp	Untere Aponeurose des M. transversus perinei prof. (Diaphragma urogenitale von unten).
Tps	M. transversus perinei superfic.
x	Intermediäre Fasern zwischen den Mm. sphincter und levator ani, von der unteren Fascie des M transv. perin. prof.
*	Medianes Septum der Perinealmuskeln.
**	Transversales Septum derselben.

Digitized by Google

Fig. 1.

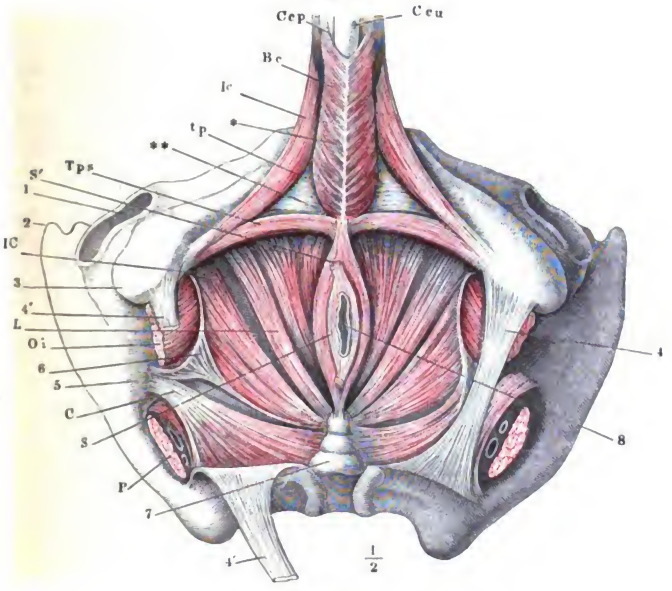

Fig. 2.

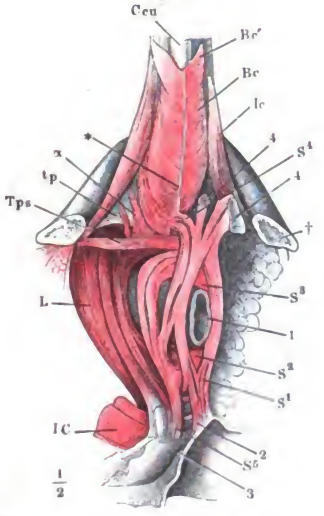

Digitized by Google

Fig. 1. Schambogen, vor dem Tuber ischiad. abgesägt mit den injicirten, erigirten Corpp. cavernosa penis und uretrae, Profilansicht. † Schnittfläche des Sitzbeins.

Fig. 2. Vordere Beckenwand mit der Wurzel des Penis, fast Profil. Das Lig. suspensorium laterale der Länge nach am Ursprung durchschnitten. 1 Schambeinsynchondrose. 2 V. dorsalis penis. 3 A. dors. penis. 4 N. dors. p. 5 Lig. suspensorium penis medium.

Fig. 3. Frontalschnitt des Beckens zwischen Schambeinsynchondrose und Harnblase, hintere Schnittfläche. † Durchschnitt des Schambeins. 1 Harnblase. 2 Plexus venosus pubicus impar. 3 Lig. transversum pelvis. 4 Bindegewebige, von starken Gefässen durchzogene Masse zwischen den Wurzeln der Corpp. cavernosa penis. 5 Vasa bulbosa.

Fig. 4. Muskulatur des vorderen Theils der Perinealgegend; das Hüftbein ist vor dem Tuber ischiad. durchsägt und der hintere Theil desselben entfernt. † Durchschnittsfläche des Sitzbeins. 1 A. perinea. 2 After.

Fig. 5. Schambogen mit dem Diaphragma urogenitale und der Wurzel des Penis. Das rechte Corpus cavernosum penis ist nebst dem M. ischiocavernosus nah am Ursprunge quer durchschnitten und mit dem vorderen Durchschnittsende medianwärts abgezogen. 1 Schambeinsynchondrose. 2, 3, 4 Vena, art. u. nerv. dors. penis, am Beckenaustritte abgeschnitten. 5 V. profunda penis, durchschnitten, das vordere Schnittende (5′) folgt dem Penis.

B Bulbus uretrae.
Bc M. bulbocavernosus. *Bc′* Oberflächliche, *Bc²*, *Bc** mittlere, vom transversalen Septum der Perinealmuskeln entspringende, *Bc³* innerste Schichte.
Ccp Corpus cavernos. penis.
Ccu Corpus cavernos. uretrae.
Ic M. ischiocavernosus. *Ic¹* Untere Portion, von der inneren Fläche des Sitzbeins. *Ic²* Mediale Portion, vom unteren Schambeinaste. *Ic³* Laterale Portion. *Ic** Unbeständige obere Portion. *Ic* † Durchschnitte des Muskels.
L M. levator ani.
pv M. pubovesicalis.
S M. sphincter ani. *S′* Ursprung desselben am medianen Septum.
sl, sl′ Lig. suspensorium penis laterale.
Tpp M. transv. perinei prof.
Tps M. transv. perinei superfic. *Tps′* Ursprung desselben von der äusseren Fascie des M. transv. perinei prof. *Tps″* Von der Fascia obturatoria, *Tps‴* von Sehnenstreifen, die aus der Fascia obturatoria entspringend zwischen die Fasern des M. levator ani eindringen.
trp Lig. transv. pelvis.
x Bündel des M. levator ani zur Haut.
* Medianes Septum d. Perinealmuskeln.
** Transversales Septum der Perinealmuskeln.
†* Sehnenstreifen aus der Fascia obturatoria in den M. levator ani.

Digitized by Google

Fig. 1.

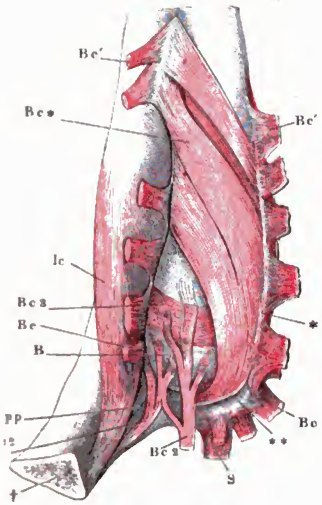

Fig. 2.

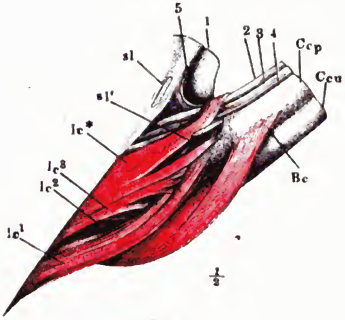

Fig. 3.

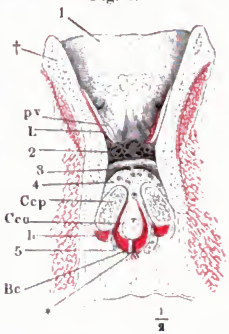

Fig. 4.

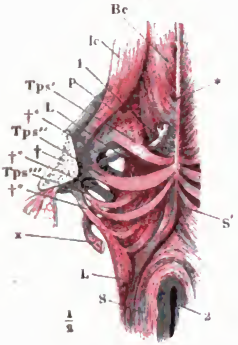

Fig. 5.

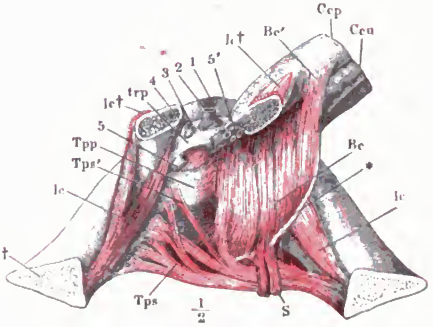

Digitized by Google

Fig. 1. Ansicht der vorderen und eines Theils der unteren Beckenwand von innen. Die Uretra ist dicht über dem Eintritte in den M. transv. perinei prof. durchschnitten, die obere Aponeurose dieses Muskels weggenommen. † Durchschnitt des Schambeins. †† Durchschnitt des Sitzbeins. 1 Schambeinsynchondrose. 2 Fascia obturatoria. 3 Durchschnittene Venen des Plexus pubicus impar. 4 V. pudenda, der Länge nach geöffnet. 5 Venae profundae penis, quer durchschnitten. 6 Querschnitt der Art. penis, 7 des N. dorsalis penis. 8 Querschnitte der Ausführungsgänge der Cowper'schen Drüsen und der Vv. bulbosae.

Fig. 2. Vordere Wand des Beckens mit dem Diaphragma urogenitale. Das Corpus cavernosum penis ist mit dem M. ischiocavernosus rechterseits nahe am Ursprung quer abgeschnitten, linkerseits gänzlich abgetragen. Die Uretra mit dem dieselbe einschliessenden cavernösen Körper ebenfalls unter der Austrittsstelle aus dem Becken durchschnitten. 1 Schambeinsynchondrose. 2 Lig. suspensorium penis laterale. 3 V. dorsalis penis, 4 Art. penis, 5 N. dorsalis penis, 6 Vena profunda penis. 7 Art. und V. bulbosa, sämmtlich dicht am Becken abgeschnitten.

Fig. 3. Frontalschnitt des Beckens mit den Weichtheilen durch die Mitte der Pfanne, rechte Hälfte. 1 Acetabulum. 2 Durchschnitt des Sitzbeins. 3 Fascie des M. levator ani. 4 Fascia obturatoria. 5 Plexus venosus prostatico-vesicalis, 6 N. dorsalis penis, 7 Vena pudenda, 8 Venae profundae penis, 9 Arteria penis, 10 Zweige der V. bulbosa, den Bulbus uretrae umgebend, 11 Venae bulbosae, sämmtlich im Querschnitt. 12 Prostata, Frontalschnitt. 13 Querschnitt des Duct. ejaculatorius. 14 Harnblase.

Fig. 3.

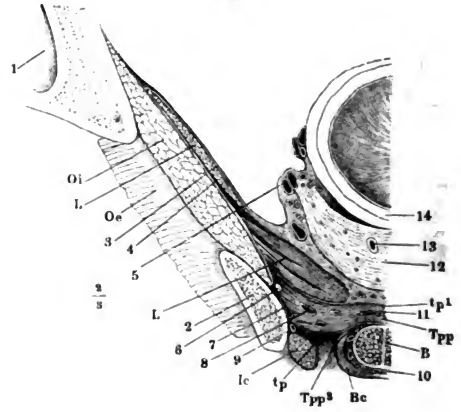

Digitized by Google

Fig. 1.

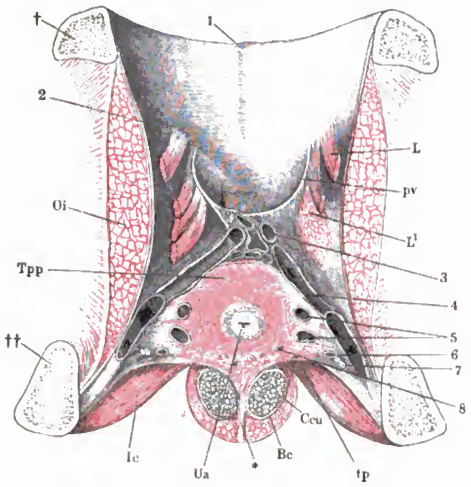

B Bulbus uretrae.
Bc M. bulbocavernosus.
Ccp Corp. cavernos. penis.
Ccu Corp. cavernos. uretrae.
Ic M. ischiocavernosus.
L M. levator ani. L^1 Derselbe am Ursprung abgeschnitten und auf-wärts umgeschlagen.
Oe M. obturat. ext.
Oi M. obturat. int.
pv M. pubovesicalis, vor der Blasen-insertion durchschnitten.
tp Untere, tp^1 obere Aponeurose des M. trans. perinei prof.
Tpp M. transv. perin. prof. Tpp^2 Schräge, Tpp^3 sagittale Schichte. Tpp^* Endigung der letzteren in dem Winkel zwischen den Corpp. cav. penis.
trp Lig. transv. pelvis.
Ua Uretra.
* Medianes Septum der Perineal-muskeln.

Fig. 2.

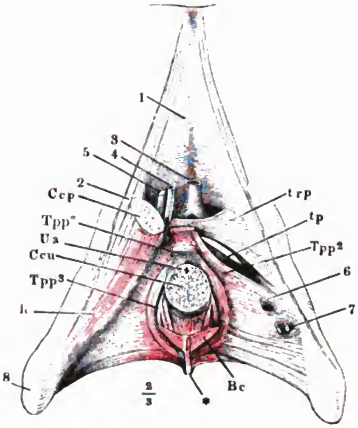

Digitized by Google

Fig. 1. Diaphragma urogenitale von unten, die Uretra über dem Eintritt in das Corpus cavernosum uretrae durchschnitten, das Corpus cavernosum uretrae entfernt. Die mit * bezeichnete Fläche giebt die Ausdehnung an, in welcher der Bulbus uretrae an die untere Fläche des M. transversus perinei prof. angewachsen ist. Rechterseits ist der untere Ast des Schambeins durchsägt (†), ein Theil des Corpus cavernosum penis und des M. ischiocavernosus hinweggenommen, der Rest mit den entsprechenden Gebilden der linken Seite nach links geneigt, das Diaphragma urogenitale zwischen der Medianebene und der Beckenanheftung der Länge nach durchschnitten. 1 Art., 2 Vena, 3 N. pudendus. 4, 5 Zweige der V. profunda penis. 6 Vena, 7 Art. bulbosa. 8, 9 Glatte Muskelbündel. 10 Schnittrand des M. transversus perinei prof. 11 Blase. 12 Rectum.

Fig. 2. Vordere Beckenwand von innen mit dem Diaphragma urogenitale. † Durchschnitt des oberen, †† Durchschnitt des unteren Astes des Schambeins. 1 Harnblase. 2 Vas deferens. 3 Vesicula seminalis. 4 Prostata. 5 Aponeurose des M. obturator int. 6 Untere Beckenfascie, zur Seite der Prostata vertical durchschnitten. 7 Obere Beckenfascie, den Ursprung des M. levator ani bekleidend. 8 Uretra. 9 Vasa und N. pudenda. 9′ Vasa perinea. 9″ V. pudenda der rechten Seite, innerhalb des Diaphragma, in welche die V. profunda penis (10) und eine Vene der vorderen Beckenwand (11) einmünden. 12 Cowper'sche Drüse. durch Trennung und Zurückschlagen der oberen Schichte des M. transv. perinei prof. frei gelegt.

Bc M. bulbocavernosus.
Ccp Corp. cavernos. penis.
Ic M. ischiocavernosus. *Ic′* Insertion desselben auf dem C. cavernos. penis.
L M. levator ani. *L′* Derselbe am Ursprung abgeschnitten und aufwärts umgeschlagen.
Oi M. obturat. int.
Tpp M. transv. perin. prof. Tpp^1 Transversale, Tpp^2 schräge Schichte.
Ua Uretra.
* Medianes Septum der Perinealmuskeln.

Digitized by Google

Fig. 1.

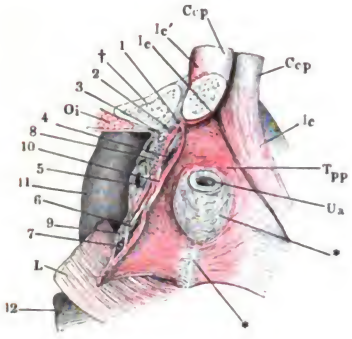

Fig. 2.

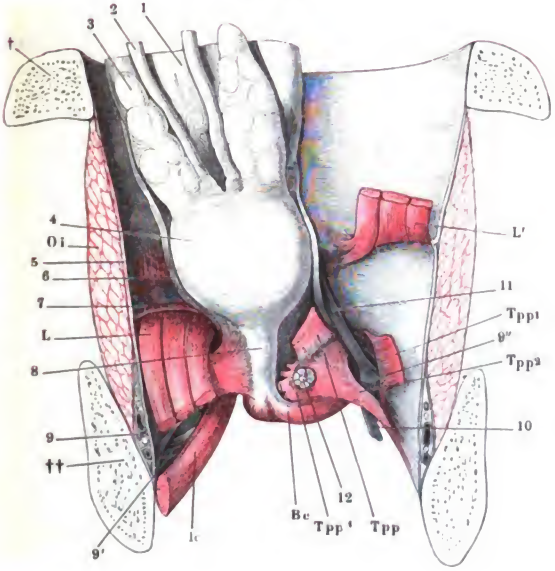

Digitized by Google

Fig. 1. Vordere Beckenwand, mittelst eines frontalen, durch das For. obturatorium geführten Schnittes von dem hinteren Theile des Beckens abgetrennt, mit den Beckeneingeweiden, von innen. Rectum mit dem M. levator ani der linken Seite nach rechts umgelegt. † Schnittfläche des Schambeins, †† des Sitzbeins. 1 Fascia obturatoria. 2 Gefässe und Nerven des Penis. 3 Harnblase. 4, 4 Ureteren. 5, 5 Vasa deferentia. 6, 6 Vesiculae seminales. 7 Fett und Gefässe einschliessende, zur Seite der Blase und des Rectum aufsteigende Fascie. 8 Prostata. 9 Rectum. ** Aus der Fascia obturatoria entspringende, zwischen die Bündel des M. levator ani eindringende Sehnenstreifen.

Fig. 2. Ansicht des Leisten- und Kreuzbeins mit dem Steissbeine von innen sammt den dicht über dem Boden des Beckens abgeschnittenen Eingeweiden und der innersten Lage der Beckenmuskeln. Durch einen Schnitt unterhalb des Iliosacralgelenks ist die Verbindung des Kreuzbeins mit dem Hüftbeine getrennt; das Kreuzbein nach links umgelegt. 1 Schambeinsynchondrose. 2 Eingang des Can. obturatorius. 3 Querschnitt des Kreuzbeins. 4 Steissbeinspitze. 5 Rectum. 6 Horizontalschnitt der Prostata. 7 Sinus prostaticus und Ductus ejaculatorii. 8 Uretra im Querschnitt. 9 Venen des Plexus pubicus impar. 10 Venöser Plexus zwischen Prostata und Rectum. 11 Vorderes Ende des Arcus tendineus.

Fig. 3. Frontalschnitt des Beckens mit den Weichtheilen durch die Afteröffnung. † Durchschnitt des Hüftbeins. 1 Angeschnittenes Acetabulum. 2 Durchschnitt der Vesicula seminalis, 3 des Vas deferens. 4 Rectum. 4' Muskelhaut desselben. 5 After. 6 Peritoneum und Fascie des M. obturat. int. 7 Vasa pudenda unter dieser Fascie. 8 Peritonealüberzug des Plexus venosus vesicalis. 9 Fascie des M. levator ani.

Fig. 1.

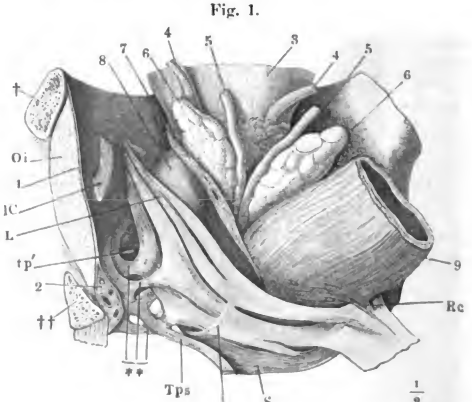

Digitized by Google

Fig. 2.

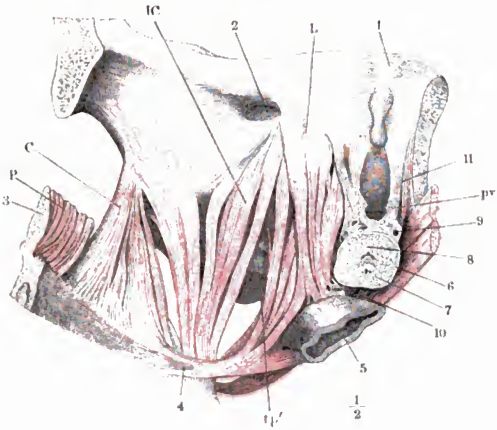

Fig. 3.

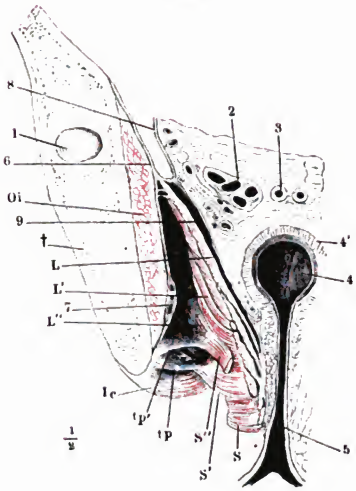

C M. coccygeus.
IC M. ischiococcygeus.
Ic M. ischiocavernosus.
L M. levator ani. *L'* Querdurchschnitte der hinter dem Rectum in der Mittellinie zusammenfliessenden Fasern. *L''* Auf der oberen Fascie des M. transversus perinei sich inserirende Fasern.
Oi M. obturator int.
P M. pyriformis.
pv M. pubovesicalis.
Rc M. rectococcygeus.
S Sphincter ani. *S'* Von der oberen, *S''* von der unteren Fascie des M. transv. perinei prof. entspringende, dem M. sphincter ani sich beimischende Fasern.
tp Untere, *tp'* obere Fascie des M. transv. perin. prof.
Tpa M. transv. perin. superfic.
x Muskelbündel aus dem M. levator zum M. sphincter ani.

Digitized by Google

Mediandurchschnitt des unteren Theils des Rumpfs, von einer gefrorenen weiblichen Leiche. Der Dünndarm ist entfernt. 1 Schambeinsynchondrose. 2 Peritoneum. 3 Aeussere, 4 innere Schichte der Muskelhaut der zusammengezogenen Harnblase. 5 Subperitoneales Bindegewebe. 6 Clitoris. 7 Vena dorsalis clitoridis. 8 Querschnitt des M. transversus perinei prof. 9 Ringfaserschichte der Uretra, vordere Wand. 10 Labium pudendi. 11 Orificium uretrae. 12 Nymphe. 13 Längefaserschichte der Uretra, hintere Wand. 14 Ringfaserschichte derselben, desgleichen. 15 Orificium vaginae. 16 Festes glattes Muskelgewebe des Perineum. 17 Sphincter ani ext., vorderer Durchschnitt. 18 Sphincter ani int., desgleichen. 19 Aftermündung. 20 Längefaserschichte des Rectum. 21 Sphincter ani int., hinterer Durchschnitt. 22 Sphincter ani ext., desgleichen. 23 Vagina. 24 Labium uterinum ant. 25 Lab. ut. post. 26 M. rectococcygeus, mit eingestreuten gestreiften Fasern. 27 Steissbein. 28 Rectum. 29 Uterus.

Digitized by Google

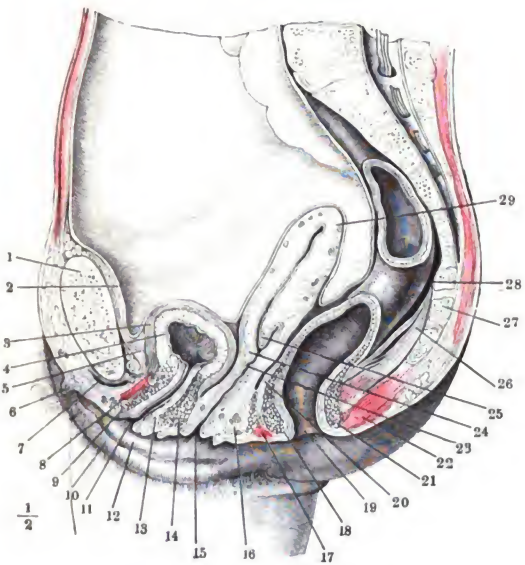

Digitized by Google

Fig. 1. Beckeneingeweide einer im fünften Monat Schwangeren, nach Entfernung des Fötus. Profilansicht. Das Peritoneum ist von der Blase, dem Uterus und Rectum, so weit es locker angeheftet ist, zurückgeschlagen, das Lig. latum durch einen Schnitt (††) gespalten und nach beiden Seiten auseinandergelegt, so dass die angewachsene Fläche des Peritoneum und theilweise die vom Lig. latum eingehüllten Gebilde sichtbar werden. 1 Harnblase. 2 Ureter, über der Insertion abgeschnitten 3 Lig. teres uteri, an der Innenfläche der vorderen Platte des Lig. latum. 4 Uteruskörper. 5 Durchschnitt des Oviducts. 6 Laterale Spitze des in einer Falte der hinteren Platte des Lig. latum eingeschlossenen Ovarium. 7 Vasa spermatica. 8 Gegend des Os uteri ext. 9 Vagina. 10 Rectum. 11 M. levator ani.

Fig. 2. Horizontalschnitt der Weichtheile am Beckenausgang.

L M. levator ani.
R Rectum.
Ua Uretra.
Va Vagina.

Fig. 2.

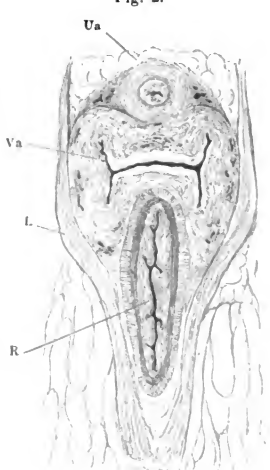

Digitized by Google

Fig. 1.

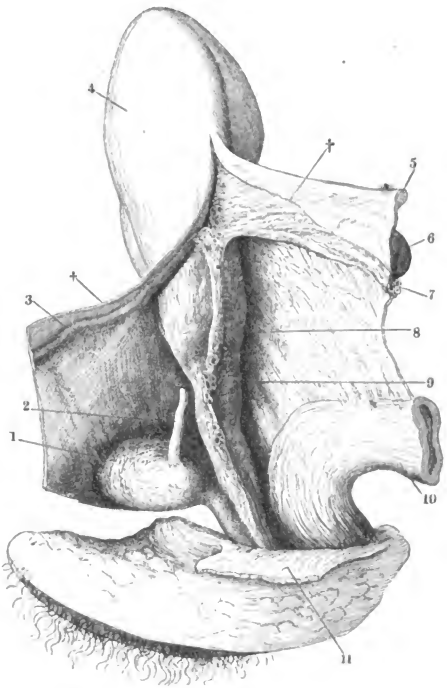

Digitized by Google

Fig. 1. Frontalschnitt der weiblichen Genitalien durch das Orificium vaginae. Der rechte Oviduct und das entsprechende Ovarium sind entfernt.

Fig. 2. Weibliches Becken, von der linken Seite geöffnet, um die sagittale Axe mit der rechten Seite aufwärts gedreht. Das Peritoneum von der linken Hälfte, soweit es nicht fest mit der Muskelschichte des Uterus verbunden ist, abgelöst. Uterus vorwärts umgelegt. 1 Harnblase. 2 Vorderfläche des Lig. latum uteri. 3 Das von demselben umhüllte Lig. teres. 4 Oviduct. 5 Ovarium. 6 Rectum. 7 Horizontalschnitt des Kreuzbeins. 8 Hintere Schichte des das Rectum umgebenden fetthaltigen Bindegewebes. 9 Querschnitt des M. gluteus max. 10 Gegend des Os uteri ext. 11 Vagina. 12 M. obturator int. 13 An den Beckeneingeweiden aufsteigender Theil der Beckenfascie. 14 An der Seitenwand des Beckens absteigender Theil derselben. 15 Winkel zwischen beiden. 16 Von der Blase zu Uterus und Vagina ziehendes Muskelblatt. 17 Ureter, an der Einmündung abgeschnitten.

Ccu Querschnitt des Corp. cavernos. uretrae.
Cvp Columna vaginalis post.
Eo Epoophoron.
Fv Fornix vaginae.
H Hymen.
Lo Ligamentum ovarii.
Lp Labium pudendi.
Lu Lig. recto-uterinum.
Lu Labium uterinum.
O Ovarium.
Oc Oviduct.
Ou Ostium uterinum int.
Pru Plica recto-uterina.
Ut Uterus.
Va Vagina.
X Hydatide des Epoophoron.
s Seinkel.
sc Corpus luteum.

Fig. 1.

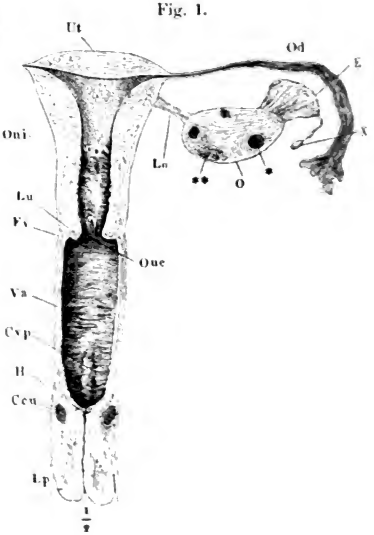

Digitized by Google

Fig. 2.

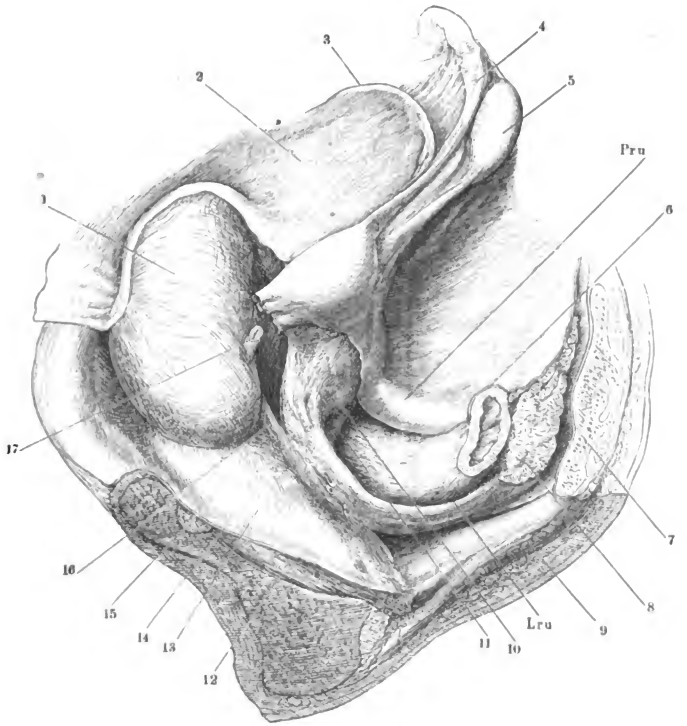

Digitized by Google

Fig. 1. Vestibulum vaginae, durch Auseinanderziehen der Labia pudendi geöffnet. * Ausmündung der Cowper'schen Drüse. ** Hintere Wand des Vestibulum. *** Lacunen in der Umgebung des Orificium uretrae.

Fig. 2. Mediandurchschnitt der äusseren weiblichen Genitalien. * Venengeflecht zwischen den Corpp. cavernosa clitoridis und uretrae.

Fig. 3. Vagina, Ansicht der vorderen Wand nach Wegnahme der hinteren. A mit aufwärts, B mit abwärts divergirenden Wülsten der Columna vaginalis anterior. * Durchschnitt des Fornix vaginae. ** Carunculae hymenales.

Fig. 4. Horizontalschnitt der vorderen Wand der Vagina mit der Uretra.

Ccc	Corpus cavernosum clitoridis.	*Na*	Navicula (*Frenulum labior. maj.* aut.).
Ccu	Corpus cavernosum uretrae.	*Ou*	Orificium uretrae.
Cl	Clitoris.	*Oue*	Ostium uterinum ext.
Cva	Columna vaginalis ant.	*Pc*	Praeputium clitoridis.
Cvp	Columna vaginalis post.	*R*	Rectum.
Fc	Frenulum clitoridis.	*S*	M. sphincter ani.
Fn	Fossa navicularis.	*Ua*	Uretra.
H	Hymen.	*Va*	Vagina.
N	Nymphe.		

Fig. 2.

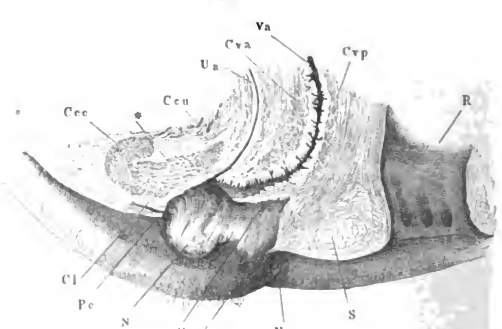

Digitized by Google

Fig. 1.

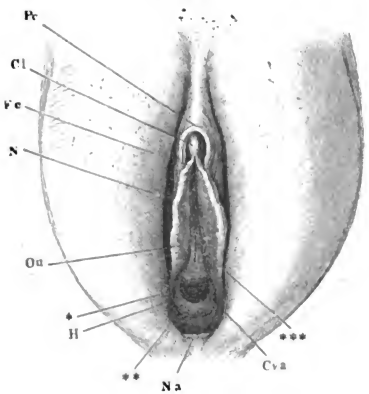

Fig. 4.

Fig. 3.

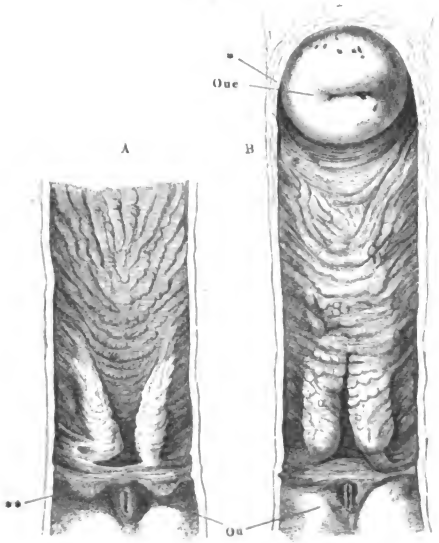

Digitized by Google

Fig. 1. Medianschnitt des Uterus und des oberen Theils der Vagina.

Fig. 2. Querschnitte A des Körpers. B des Halses des Uterus. * Peritonealbekleidung.

Fig. 3. Sagittaldurchschnitte des Fundus uteri, von der Mitte (A) successiv gegen die obere seitliche Ecke vorschreitend, um zu zeigen, wie die Uterushöhle allmälig in das Lumen des Oviducts sich fortsetzt. * Oviduct. ** Scharfer Rand der oberen, in den Oviduct übergehenden Ecke des Uterus.

Fig. 4. Plicae palmatae des Cervicaltheils des Uterus.

Digitized by Google

Fig. 1.

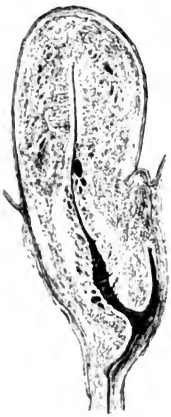

Fig. 2.

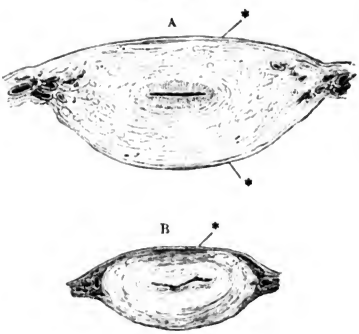

Fig. 3.

Fig. 4.

Digitized by Google

Fig. 1. Ansicht von hinten der seitlichen Ecke des Uterus mit einem Theil des Lig. latum, dem Oviduct und Ovarium. * Dem Rande des Ovarium folgender Gefässzweig.

Fig. 2. Ovarium und abdominales Ende des Oviducts mit durchbrochenen Fimbrien und zahlreichen Nebenzacken der Fimbria ovarica.

Fig. 3. Theil des Querschnitts einer erhärteten Ampulle. Durchschnitt einer complicirten, mit zahlreichen Nebenleisten versehenen Falte. ** Lücken im Inneren der Falten.

Fig. 4. Sagittaldurchschnitt des Ovarium einer 18jährigen Person. 1 Albuginea. 2 Faserschichte der Rindensubstanz. 3 Zellige Schichte derselben. 4 Marksubstanz. 5 Lockeres Bindegewebe zwischen den festeren Schichten der Marksubstanz.

Fig. 5. Sagittaldurchschnitt des Ovarium einer während der Menstruation Verstorbenen. 1 Albuginea. 2, 2, 2 Follikel. 2′ Tunica fibrosa, 2″ Tunica propria und granulosa des Follikels. 3 Tunica fibrosa des Corpus luteum. 4 Tunica propria desselben. 5 Blutcoagulum. 6 Riss des Follikels. 7 In Rückbildung begriffenes C. luteum. 8 Durch den Hilus ovarii eintretende Gefässe. 9 Lamellen des Lig. latum uteri.

Eo	Epoophoron.	*Lo*	Lig. ovarii.
Fo	Fimbria ovarica.	*O*	Ovarium.
I	Infundibulum.	*Oa*	Ostium abdominale des Oviducts.
io	Lig. infundibulo-ovaricum.	*Od*	Isthmus, *Od′* Ampulle des Oviducts.
ip	Lig. infundibulo-pelvicum.	*Ut*	Uterus.
Ll	Lig. latum.		

Fig. 1.

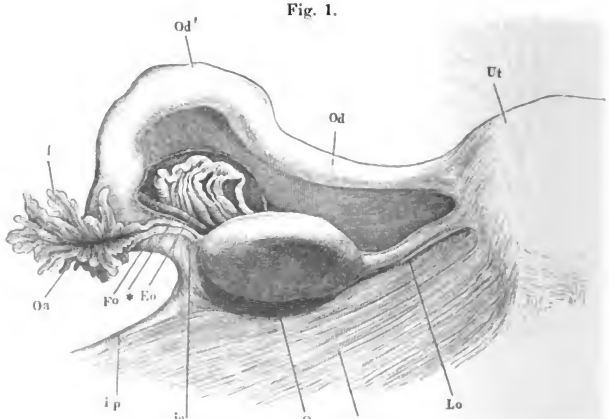

Digitized by Google

Fig. 3.

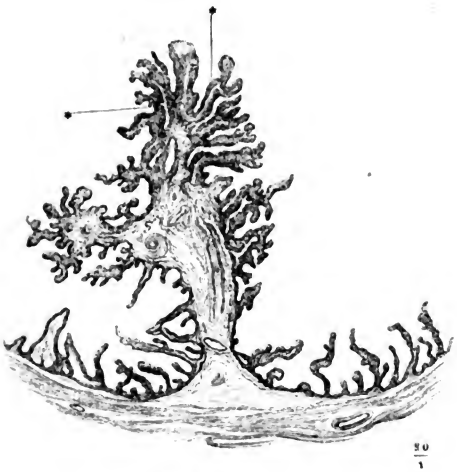

Fig. 5.

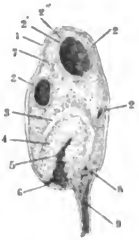

Fig. 4.

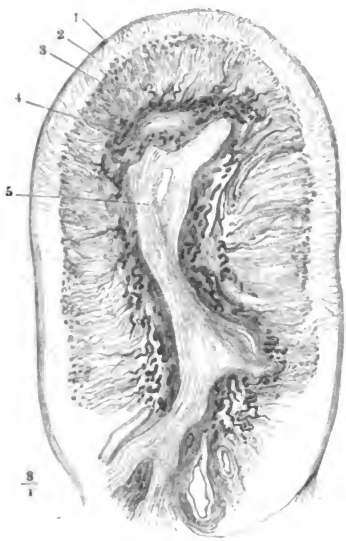

Fig. 2.

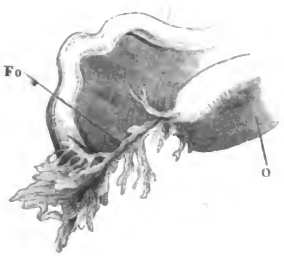

Digitized by Google

Fig. 1. Schambeinsynchondrose mit den Corpp. cavernosa clitoridis und dem vorderen Theil der Corpp. cavernosa uretrae und deren Muskeln. Die Clitoris in der Nähe ihrer Spitze quer durchschnitten, die Spitze mit der Schleimhaut des Vestibulum abwärts umgeschlagen. Ebenso ist die vordere Commissur der Corpp. cavernosa uretrae zurückgeschlagen, so dass deren Rückenfläche sichtbar wird. † Leistenbein. * Symmetrische, aus der durchschnittenen V. dorsalis clitoridis hervorgehende Aeste, welche zwischen Lig. arcuat. pubis und Lig. transv. pelvis ins Becken eintreten.

Fig. 2. Ansicht der in dem vorderen Theil des Beckenausganges des Weibes gelegenen Gebilde, nach Entfernung der Haut und des Fettes. Die Clitoris sammt der rechten Wand des Vestibulum nach links umgelegt. † Grenze des Scham- und Sitzbeins. *, ** Glatte Muskelschichte zwischen Vagina und Rectum.

Bc M. bulbocavernosus. Bc^1 Bündel, welche sich aus dem M. sphincter ani in denselben fortsetzen. Bc^2 In der Schleimhaut der Decke des Vestibulum endende Bündel. Bc^3 Bündel, die sich sehnig am Seitenrand und der unteren Fläche des Corp. cavernosum clitoridis inseriren. Bc^4 Auf der Rückenfläche des Corp. cavernos. clitoridis sich inserirende Bündel.

Ccc Corpus cavernos. clitoridis.

Ccu Corpus cavernos. uretrae.

Cl Clitoris. Cl^* Septum, $Cl†$ Spitze derselben.

Cva Columna vaginalis ant.

Cw Cowper'sche Drüse. Cw^1 Ausführungsgang derselben.

Ic M. ischiocavernosus. Ic^1 Vordere, neben dem Corp. cavernos. clitoridis vom Schambein entspringende Bündel. Ic^2 Insertion am Lig. transversum pelvis. Ic^* Insertionen am Corp. cavernos. clitoridis.

Ou Orificium uretrae.

S M. sphincter ani. S^1 In der Haut endigende, S^2 kreisförmige Bündel desselben.

Tpp M. transversus perinei prof.

Tps M. transversus perinei superfic.

trp Lig. transversum pelvis.

Ua Uretra.

Digitized by Google

Fig. 1.

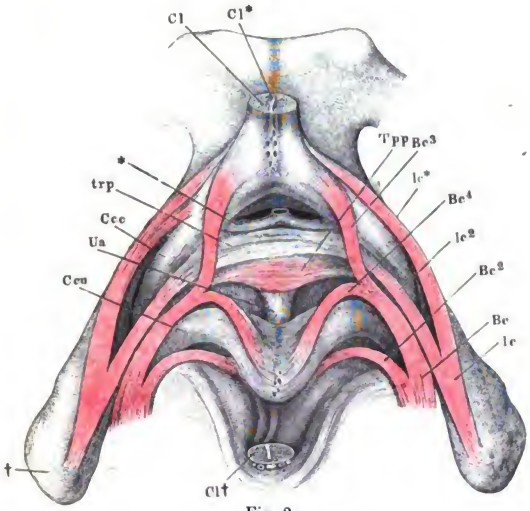

Fig. 2.

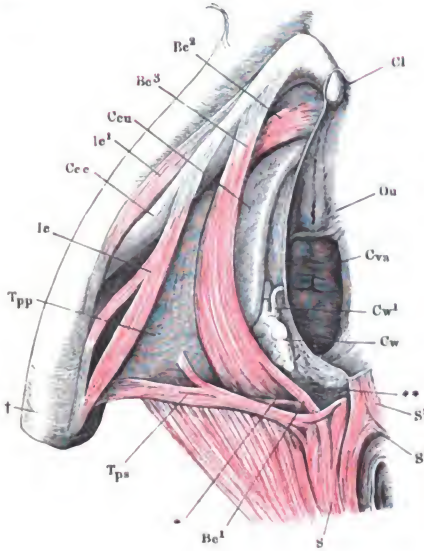

Digitized by Google

Fig. 1. Oberes und unteres Augenlid, durch einen verticalen Schnitt gespalten, die medialen Hälften auf- und abwärts zurückgeschlagen.

Fig. 2. Sagittaldurchschnitt des unteren Theils des oberen Augenlides. 1 Epidermis. 2 Cutis. 2′ Papillöse Region derselben am Uebergang in die Mucosa. 3 Subcutanes Gewebe. 4 M. orbicularis palpebralis. 4′, 4″ Bündel desselben zur Schleimhautfläche. 5 Lockeres Bindegewebe zwischen Muskelschichte und Tarsus. 6 Tarsus. 7 Conjunctiva palpebr. 8 Cilie. 9 Haarbalgdrüse derselben. 10 Tarsaldrüse (Meibom'sche Drüse).

Cl Caruncula lacrymalis.
Opi M. palpebralis inf.
Ops M. palpebralis sup.
Pl Punctum lacrymale.
Ps Plica semilunaris.

Digitized by Google

Fig. 1.

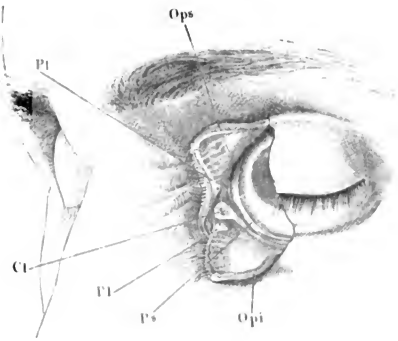

Fig. 2.

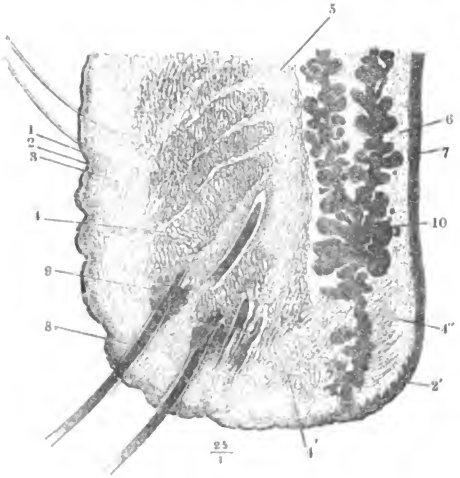

Digitized by Google

Fig. 1. Linke Orbita von vorn. Die Haut des oberen Augenlids ist weggenommen, der M. palbebralis sup. herabgeschlagen, um die Thränendrüsen und die Insertion des M. levator palpebrae in den Tarsus des oberen Augenlids und das Lig. palpebrale laterale sichtbar zu machen.

Fig. 2. Sagittalschnitt der Augenhöhle, mediale Schnittfläche. Mm. palpebrales sup. und inf. dicht am Ursprung abgeschnitten. † Geöffnete Kieferhöhle.

Fig. 3. Horizontalschnitt des Gesichts durch den Thränensack, untere Schnittfläche. † Nasenscheidewand. †† Sielbeinzellen. * Rechte Nasenhöhle. ** Rest der Conjunctiva.

Fig. 4. Frontalschnitt des Gesichts, welcher die Orbita, die Kieferhöhle (†) und den Ductus lacrymalis geöffnet hat. †† Durchschnitt der unteren Muschel.

Cl Caruncula lacrymalis.
Cnl Canaliculus lacrymalis.
Gl, *Gl'* Gland. lacrymalis sup. und inf.
Ll Lacus lacrymalis.
Lp M. levator palpebrae.
Oi M. obliquus oculi inf.
Op M. orbicularis palpebralis. *Op'* Ursprung desselben vom Thränenbein und Thränensack.
Ops M. palpebralis sup.
Os M. obliquus oculi sup., Sehne.
pl Lig. palpebrale laterale.
Pli Punctum lacrymale inf.
Pls Punctum lacrymale sup.
pm Lig. palpebrale mediale.
Sl Saccus lacrymalis.
Tr Trochlea.

Digitized by Google

Fig. 1.

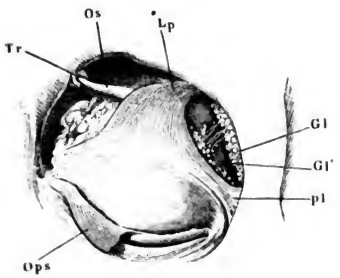

Fig. 2.

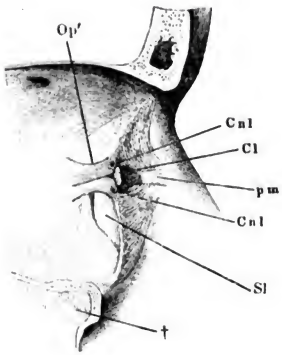

Fig. 3.

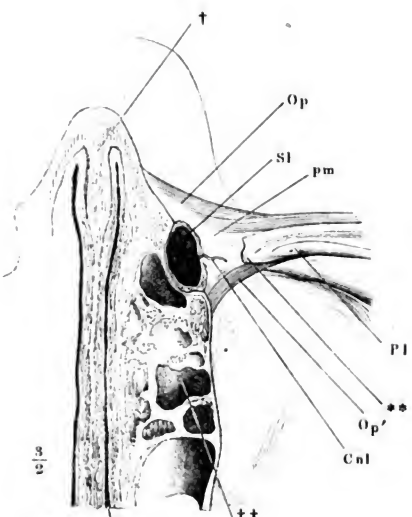

Fig. 4.

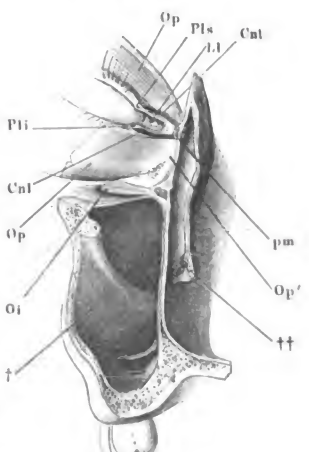

Digitized by Google

Fig. 1. Ductus lacrymalis im Profil, die laterale Wand entfernt. † Grenze des Saccus und Canalis lacrymalis. * Communicationsöffnung der Kiefer- und Nasenhöhle. ** Laterale Fläche der unteren Muschel.

Fig. 2. Horizontalschnitt des Gesichts durch den Thränencanal, obere Schnittfläche. *a* Knöcherner, *b* häutiger Thränencanal. *c* Lumen desselben. 1 Knorplige, 2 knöcherne Nasenscheidewand. 3 Rest der unteren Muschel. 4 Mittlere Muschel, angeschnitten. 5 Kieferhöhle. 6 Mittlerer Nasengang.

Fig. 3. *A* bis *D*. Verschiedene Formen der Ausmündung des Duct. lacrymalis an der lateralen Wand der linken Nasenhöhle. In *A* ist die hintere Hälfte der unteren Muschel entfernt, in *B*, *C* und *D* die ganze Muschel vom Anheftungsrande abgeschnitten.

Fig. 3.

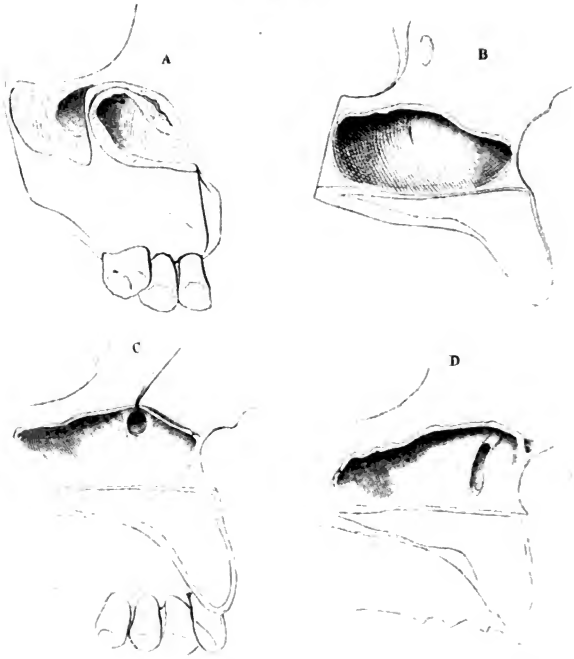

Digitized by Google

Fig. 1.

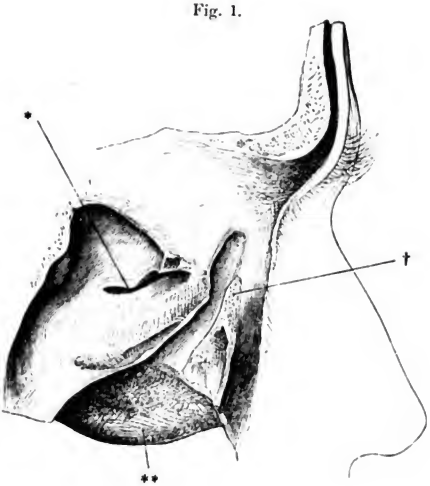

Fig. 2.

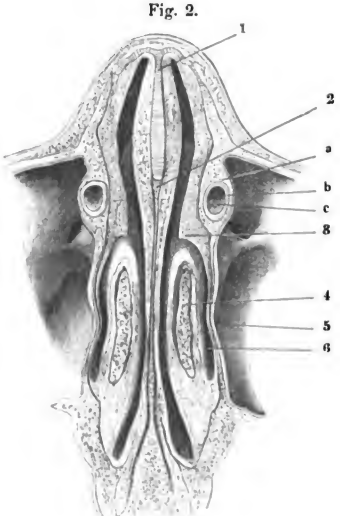

Digitized by Google

Fig. 1. Sagittalschnitt der Orbita durch die Mm. recti sup. und inf. † Kieferhöhle.

Fig. 2. Horizontalschnitt der Orbita durch die Mm. recti lateralis und medialis. Der Bulbus entleert und die Sclera von der Kapsel abgebogen. † Querschnitt des M. temporalis. †† Geöffnete Stirnhöhle.

Cj	Conjunctiva.
Cnl	Canaliculus lacrymalis.
Lp	M. levator palpebrae sup.
o	N. opticus.
Oi	M. obliquus oculi inf. (Querschnitt).
Oo	M. orbicularis oculi.
Op	M. orbicularis oculi palpebralis.
Pl	Punctum lacrymale (des oberen Augenlids).
Ri	M. rectus oculi inf.
Rl	M. rectus oculi lateralis. *Rl'* Dessen Anheftung an das Septum orbitale.
Rm	M. rectus oculi medialis. *Rm'* Anheftung an das Septum orbitale.
Rs	M. rectus oculi sup.
Sl	Saccus lacrymalis.
*	Durchschnitt der Kapsel (*Capsula Tenoni*).

Digitized by Google

Fig. 1.

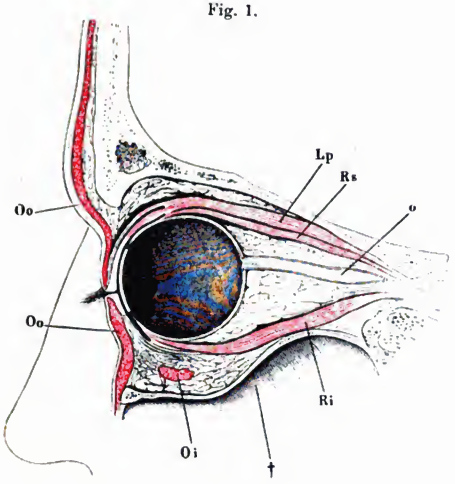

Fig. 2.

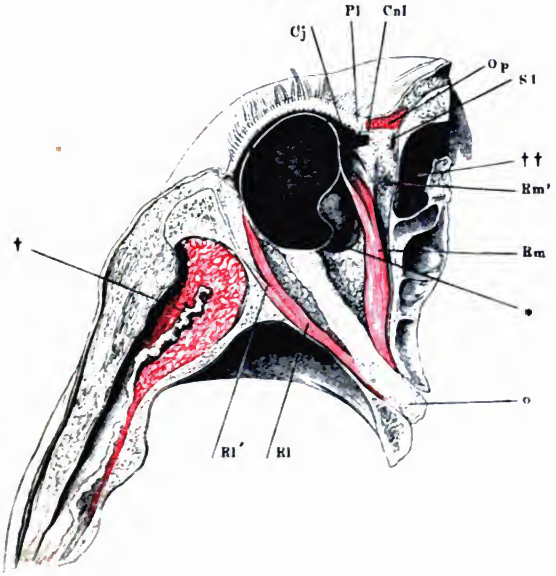

Digitized by Google

Fig. 1. Frontalschnitt der Orbita durch den Aequator des Bulbus; hintere Schnitthälfte. Der Bulbus ist bis auf ein Stück der Sclera, an welches der N. opticus sich heftet (*), entfernt. ** Kapsel des Bulbus.

Fig. 2. Orbita von hinten geöffnet, Ansicht des Bulbus und der durchschnittenen Augenmuskeln von hinten.

Fig. 3. Frontalschnitt der Orbita, hintere Hälfte, bis auf die Muskelursprünge entleert.

Gl Glandula lacrymalis.
Lp M. levator palpebrae.
Oi M. obliquus inf.
Os M. obliquus sup.
Ri M. rectus oculi inf. *Ri'*, *Ri''* Insertion in das Septum orbitale.
Rl M. rectus oculi lateralis.
Rm M. rectus oculi medialis. *Rm'* Insertion in das Septum orbitale.
Rs M. rectus oculi sup.
Tr Trochlea.
II N. opt., kurz abgeschnitten.
III N. oculomotorius und dessen Verästelungen. Der Zweig zum M. obliquus oculi inf. am Ursprung abgeschnitten.
V N. supraorbitalis.
VI N. abducens.
† Kieferhöhle.
†† Stirn- und Nasenhöhle.

Digitized by Google

Fig. 1.

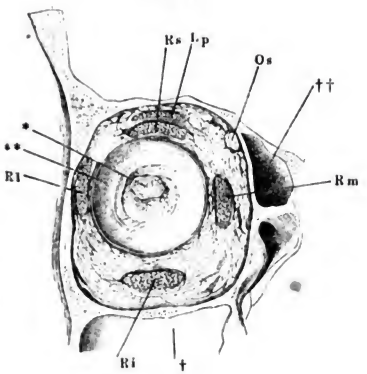

Fig. 3.

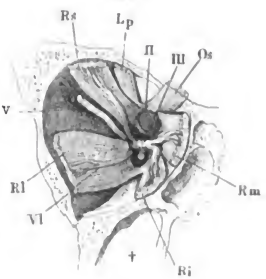

Fig. 2.

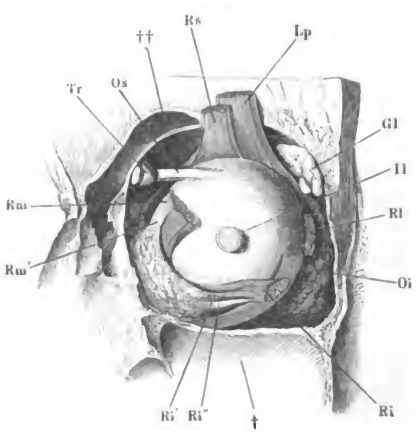

Digitized by Google

Fig. 1. Horizontalschnitt des rechten Auges, obere Schnittfläche. * Vordere, ** hintere Augenkammer.

Fig. 2. Meridianschnitt der Augenhäute in der Gegend des Hornhautfalzes.

Fig. 3. Aeussere Fläche der Choroidea. ** Venenstämme.

Fig. 4. Vorderer Theil des durch einen Aequatorialschnitt halbirten Bulbus, von innen gesehen.

C	Cornea.
Cc	Corpus ciliare.
Ch	Choroidea.
Cj	Conjunctiva.
Cv	Corpus vitreum.
Fc	Fossa centralis der Retina.
I	Iris.
L	Linse.
O	N. opticus.
Oc	Orbiculus ciliaris.
Os	Ora serrata.
R	Retina.
S	Sclera.
Sv	Sinus venosus iridis.
Z	Zonula.

Digitized by Google

Fig. 1.

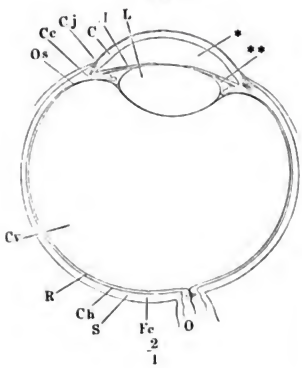

Fig. 2.

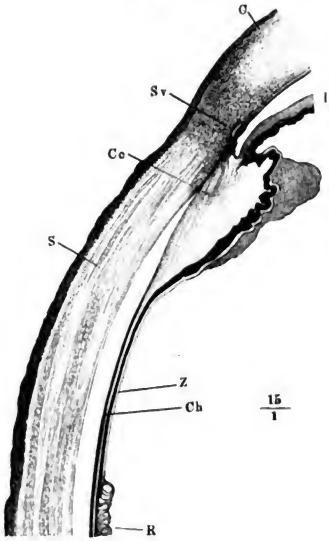

Fig. 3.

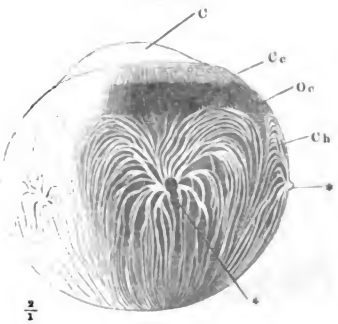

Fig. 4.

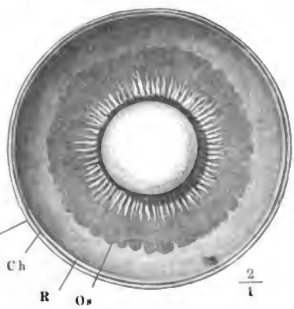

Digitized by Google

Fig. 1. Meridionalschnitt der äusseren und mittleren Augenhaut am Hornhautfalz. M. ciliaris.

Fig. 2. Durch meridionale Schnitte getrenntes Segment der äusseren und mittleren Augenhaut von innen, die Iris stark abwärts gezogen und theils von der Cornea abgelöst.

Fig. 3. Meridionalschnitt des Lig. pectinatum iridis.

Bci	Innere Balsammembran der Cornea.
C	Cornea.
Cp	Cornea im engeren Sinne.
I	Iris.
Lp	Pigmentlamelle derselben.
Pc	Processus ciliaris.
Sp	Sphincter pupillae.
Sv	Sinus venosus iridis.
*	Faserschichte, in welche die innere Balsammembran der Cornea am Hornhautfalz sich auflöst.

Fig. 3.

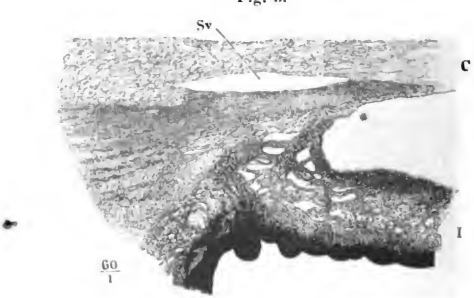

Digitized by Google

Fig. 1.

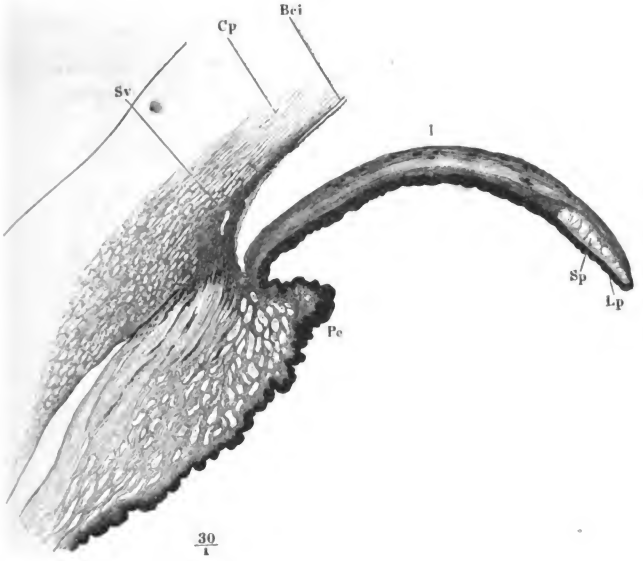

Fig. 2.

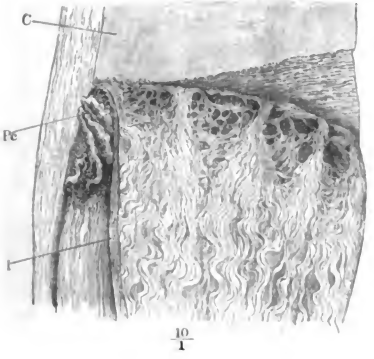

Digitized by Google

Fig. 1. Vordere Fläche der Iris.

Fig. 2. Hintere Fläche derselben.

Fig. 3. Dickendurchschnitt der Iris, parallel den Rändern. 1 Vordere Grenzmembran. 2 Hintere Grenzmembran. M. dilatator pupillae.

Fig. 4. Gefässe der Iris.

---

l Schwammiges Gewebe der Iris.

Lp Pigmentlamelle.

* Grenze der äusseren und inneren Zone.

Digitized by Google

Fig. 1.

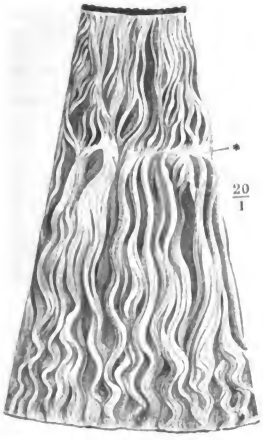

Fig. 2.

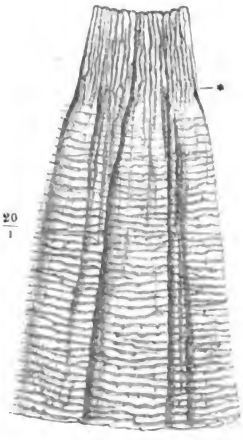

Fig. 3.

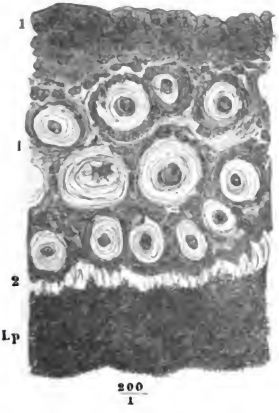

Fig. 4.

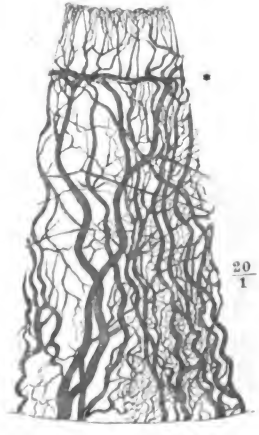

Digitized by Google

Fig. 1. Aequatorialschnitt des rechten Auges, hinteres Segment von innen, um die Papilla n. optici, die von ihr ausstrahlenden Gefässe und die Macula lutea zu zeigen.

Fig. 2. Meridionalschnitt der Eintrittsstelle des N. opticus. 1 Canal der Vasa centralia. 2 Nervenbündel. 3 Inneres, 4 äusseres Neurilem. * Die Stelle, an welcher die Opticusfasern ihre stark lichtbrechende Eigenschaft verlieren. ** Querschnitte von Nervenbündeln.

Fig. 3. Meridionalschnitt des vordersten Theils des Bulbus. * Linsenkapsel.

Fig. 4. Profilansicht der Linse. Faserung und Faserlücken.

Fig. 5. Linse des Schafs, in Wasser macerirt und aufgeblättert.

C	Cornea.
Ch	Choroidea.
I	Iris.
L	Linse.
Ler	Lamina ciliaris retinae.
Lh	Limitans hyaloidea.
R	Retina.
S	Sclera.
Z	Zonula.

Digitized by Google

Fig. 1.

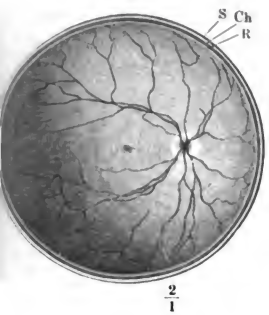

Fig. 2.

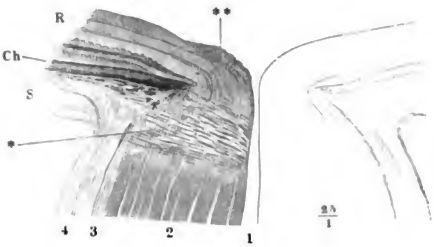

Fig. 3.

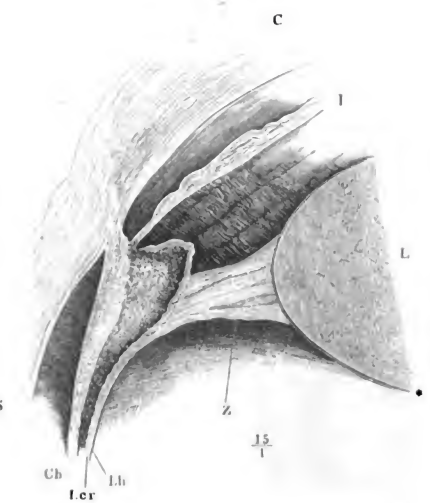

Fig. 4.

Fig. 5.

Digitized by Google

Fig. 1. Profil des Schädels mit dem Ohrknorpel, der rinnenförmige Knorpel des äusseren Gehörgangs entfaltet und abwärts gezogen. 1 Meat. audit. ext. 2 Tuberculum articulare des Schläfenbeins. 3 Proc. mastoideus. † Durchschnittsfläche des Jochbogens. *, ** Spalten des Knorpels des äusseren Gehörgangs.

Fig. 2. Muskeln des äussern Ohrs, laterale Fläche.

Fig. 3. Ohrknorpel und Muskeln desselben von der medialen Fläche. * Anheftungsfläche des Ohrknorpels an den Rand des Meat. audit. ext.

Ah	Anthelix. *Ah'*, *Ah''* Convergirende Schenkel desselben.	*H*	Helix. *H'* Ursprungsfirste desselben. *H''* Spina helicis.
At	Antitragus. *At'* M. antitragicus.	*Hm*	M. helicis minor.
CC	Cartilago conchae auris.	*Hmj*	M. helicis major.
Ch	Cauda helicis.	*I*	Incisura auris.
CM	Cartilago meatus audit. ext.	*O*	M. obliquus auriculae.
Eas	M. auricularis sup.	*S*	Scapha.
EFc	Eminentia fossae conchae.	*T*	Tragus. *T'* M. tragicus. *T** Bündel des M. tragicus zur Spina helicis.
EFt	Eminentia fossae triangularis.	*Ta*	M. transversus auriculae.
ES	Eminentia scaphae.		
Fc	Fossa conchae.		
Ft	Fossa triangularis.		

Fig. 3.

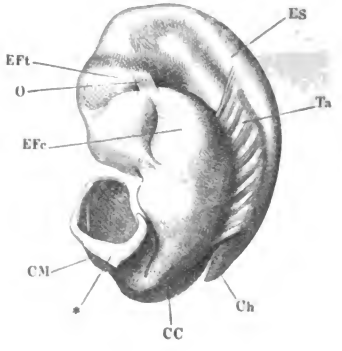

Digitized by Google

Fig. 1.

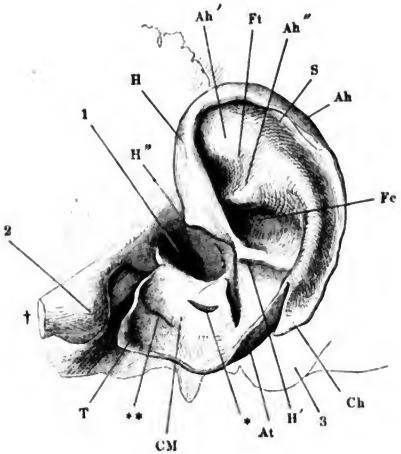

Fig. 2.

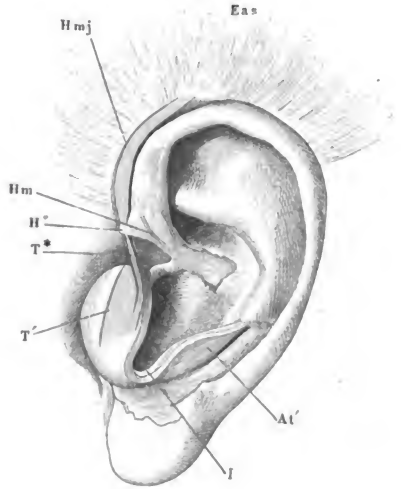

Digitized by Google

Fig. 1. Horizontalschnitt des Kopfs durch den äusseren Gehörgang. 1 Tuberculum articulare des Unterkiefers. 2 Fossa mandibularis. 3 Paukenfell. 4 Paukenhöhle. 5 Vestibulum. 6 Sinus transversus der fibrösen Hirnhaut. 7 Cellulae mastoideae. * Spalte des Knorpels des äusseren Gehörgangs.

Fig. 2. Frontalschnitt des Kopfs durch den äusseren Gehörgang und das Ohr an der Uebergangsstelle des Knorpels der Ohrmuschel in den Knorpel des äusseren Gehörgangs. Von der oberen Wand des letzteren ist ein schmaler Streif zurückgeblieben. 1 M. epicranius temporalis. 2 M. auricularis sup. 3 M. temporalis. 4 Obere Wand des knöchernen Gehörgangs. 5 Paukenhöhle. 6 Paukenfell. 7 Steigbügel. 8 Vestibulum. 9 Innerer Gehörgang und N. acusticus. 10 Untere Wand des knöchernen Gehörgangs. 11 Parotis. * Fibröse Lippe des Randes des knöchernen Gehörgangs.

CC Knorpel der Ohrmuschel.
CM Knorpel des äusseren Gehörgangs, *CM'* obere, *CM''* untere Wand desselben.
H'' Spina helicis.
L Ohrläppchen.

Digitized by Google

Fig. 1.

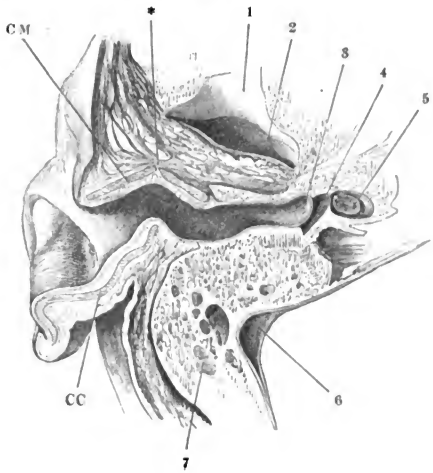

Fig. 2.

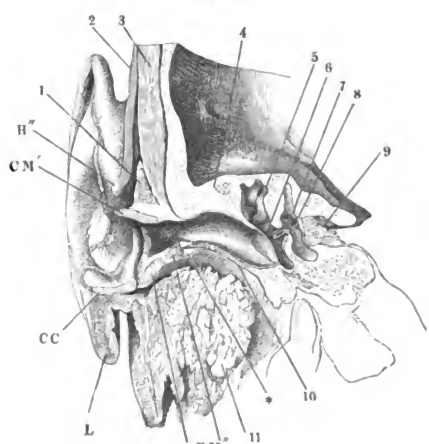

Digitized by Google

Fig. 1. Ansicht des linken Paukenfells von aussen; der Schädel ist um die sagittale Axe mit der linken Seite aufwärts gedreht, die vordere Wand des knöchernen Gehörgangs weggenommen. 1 Proc. mastoideus. 2 Proc. styloideus. 3 Spina angularis. 4 Fossa mandibularis. 5 Tuberculum articulare. * Die dem kurzen Fortsatz des Hammers entsprechende Hervorragung. ** Nabel des Paukenfells.

Fig. 2. Linkes Schläfenbein des Neugebornen mit den Gehörknöchelchen in situ.

Fig. 3. Gehörknöchelchen in gegenseitiger Verbindung von vorn und von einer rechten Kopfhälfte, welche um die verticale Axe etwas nach rechts gedreht ist.

Fig. 4. Rechter Hammer. A von vorn, B von hinten. * Gelenkfläche.

Fig. 5. Rechter Ambos. A Mediale Fläche. B Ansicht von vorn. * Gelenkfläche für den Kopf des Hammers. ** Auf der Wand der Paukenhöhle ruhende Fläche.

Fig. 6. Rechter Steigbügel. A von innen, B von vorn, C von unten.

a	Vorderer Schenkel des Steigbügels.
B	Basis desselben.
c	Körper (des Amboses).
cp	Capitulum (des Steigbügels).
I	Incus (Ambos).
Ib	Kurzer Fortsatz desselben.
Il	Langer Fortsatz desselben.
M	Malleus (Hammer).
Mc	Hals desselben.
Mcp	Kopf desselben.
Mb	Kurzer Fortsatz desselben.
Ml	Langer Fortsatz desselben.
Mm	Manubrium (Handgriff) desselben.
p	Hinterer Schenkel des Steigbügels.
pl	Proc. lenticularis des Amboses.
S	Stapes (Steigbügel).
Sta	Spina tympan. ant.
Stp	Spina tympan. post.

Digitized by Google

Fig. 1.

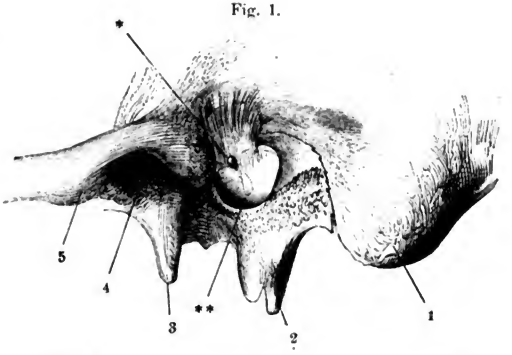

Fig. 2.

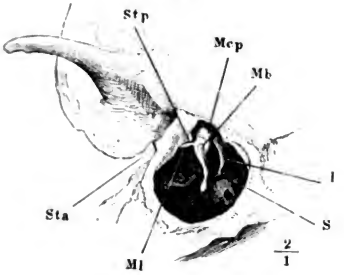

Fig 3.

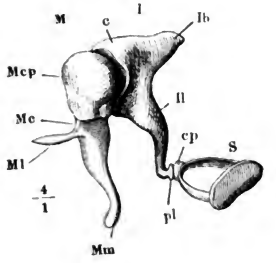

Fig. 4.

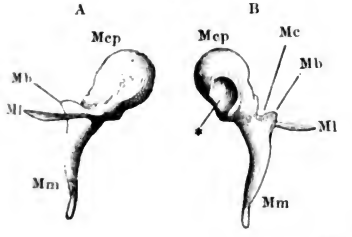

Fig. 5.

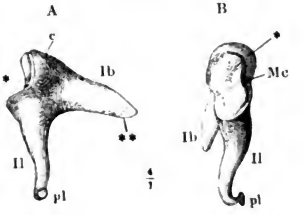

Fig. 6.

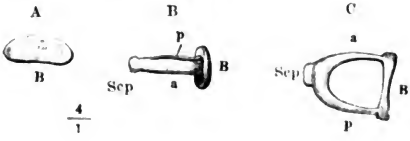

Digitized by Google

Fig. 1. Rechtes Paukenfell mit dem Hammer von innen. Das innere Blatt der Hammerfalte der Schleimhaut ist entfernt. Lig. mallei ant. 1 Chorda tympani. 2 Tube. * Sehne des M. tensor tympani dicht an der Insertion durchschnitten.

Fig. 2. Rechte Paukenhöhle, von oben geöffnet. Hammer-Ambos und Ambos-Paukengelenk. 1 Kapsel des letzteren. 2 Chorda tympani.

Fig. 3. Durchschnitt der Basis des Steigbügels mit dem Rande des Vorhofsfensters, parallel dem kürzeren Durchmesser der Basis. 1 Knöcherne, 2 knorplige Schichte der Basis. 3 Schleimhaut der Paukenhöhle. 4 Knorpelüberzug des Vorhofsfensters. 5 Durchschnitt des Can. facialis.

Fig. 4. Laterale Wand der rechten Paukenhöhle von innen mit Hammer und Ambos und geöffnetem Canalis musculo-tubarius. Tensor tympani. 1 Chorda tympani. 2 Septum tubae. 3 Tube. 4 Paukenfell. * Spitze des Handgriffs des Hammers.

Fig. 5. Mediale Wand der linken Paukenhöhle mit dem Steigbügel und dem M. stapedius. Eminentia stapedii und Can. facialis geöffnet. 1 Stumpf des N. facialis. 2 Canalis facialis. 3 Promontorium. 4 Tube.

---

abs Ligam. annulare baseos stapedis.
cp Capitulum des Steigbügels.
lb Kurzer Fortsatz des Amboses.
ll Langer Fortsatz des Amboses.
ma Lig. mallei ant.
Mcp Kopf des Hammers.
Ml Langer Fortsatz desselben.
pl Proc. lenticularis des Amboses.
Sp M. stapedius.
Stp Spina tympanica post.
Tt M. tensor tympani. *Tt'* Dessen Sehne.

Digitized by Google

Fig. 1.

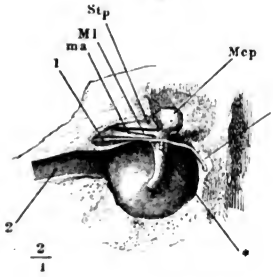

Fig. 2.

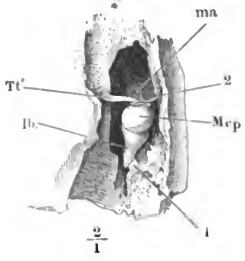

Fig. 3.

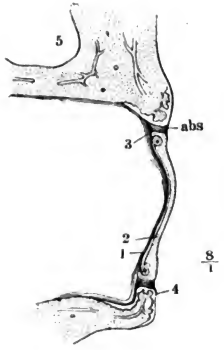

Fig. 5.

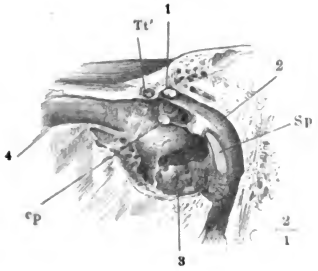

Fig. 4.

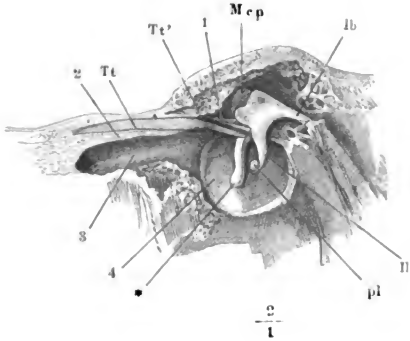

Digitized by Google

Fig. 1. Abguss des linken knöchernen Labyrinths, von aussen.

Fig. 2. Abguss des rechten knöchernen Labyrinths, von innen.

Fig. 3. Abguss des linken knöchernen Labyrinths, von oben. * Abgüsse der auf der Pyramis vestibuli mündenden Canälchen.

Fig. 4. Knöchernes Labyrinth der rechten Seite von unten, die Spitze der Schnecke abwärts gedreht, die untere Windung derselben geöffnet.

Fig. 5. Boden des rechten inneren knöchernen Gehörgangs, durch Abtragung des Knochens von beiden Flächen frei gelegt.

Fig. 6. Linkes Schläfenbein mit dem Steigbügel, hinter dem Schneckenfenster frontal durchschnitten. Vordere Schnittfläche, die Spitze der Pyramide abwärts geneigt. * Eingang der Scala vestibuli.

Fig. 7. Durchschnitt der rechten Schläfenpyramide durch die Höhle des Vestibulum parallel der lateralen Wand des letzteren; mediale Schnittfläche. † Durchschnitt des Canälchens, welches den Zweig des N. vestibularis zur Pyramis vestibuli führt.

Ac	Innere Mündung des Aquaduct. cochleae.
Av	Aquaeduct. vestibuli, Abguss.
Cf	Can. facialis, Durchschnitt.
Cs	Crista semilunaris.
Ctt	Can. tensoris tympani.
Cv	Crista vestibuli.
Fc	Fossa cochleae.
Fcc	Foramen centrale cochleae.
Fec	Fenestra cochleae (*Fen. rotunda*).
Fj	Fossa jugularis.
Fv	Fenestra vestibuli (*Fen. ovalis*).
h	Horizontaler Bogengang.
ha	Ampulle desselben.
hp	Hintere Mündung desselben.
Ls	Lamina spiralis.
Lss	Lamina spiralis secundaria.
Pr	Promontorium.
Rc	Recessus cochlearis.
Re	Recessus ellipticus.
Rs	Recessus sphaericus.
S	Steigbügel.
Ss	Sinus sulciformis.
St	Scala tympani.
Sv	Scala vestibuli.
ts	Membrana tympani secundaria.
Tsf	Tractus spiralis foraminosus.
v^1 bis v^5	Siebförmige Oeffnungen, durch welche die Zweige des N. vestibuli in das Vestibulum treten.
vaa	Ampulle des vorderen verticalen Bogengangs.
vc	Gemeinsamer Schenkel der verticalen Bogengänge.
vp	Hinterer verticaler Bogengang.
vpa	Ampulle desselben.

Digitized by Google

Fig. 1.

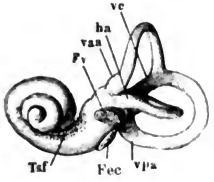

Fig. 2.

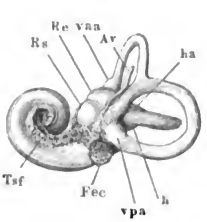

Fig. 3.

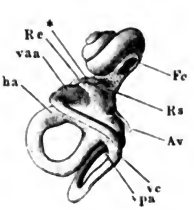

Fig. 4.

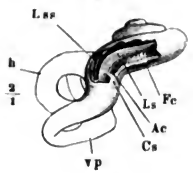

Fig. 5.

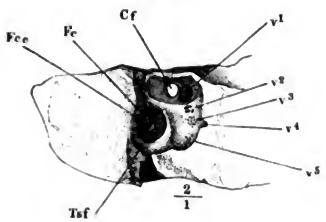

Fig. 6.

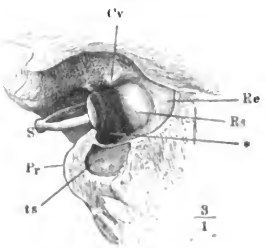

Fig. 7.

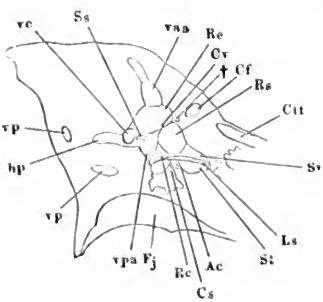

Digitized by Google

Fig. 1. Durchschnitt der Pyramide des Schläfenbeins, senkrecht auf deren Längsaxe, parallel der Axe des Modiolus. Hintere Schnittfläche.

Fig. 2. Knöcherne rechte Schnecke, von vorn geöffnet. † Durchschnitt der Zwischenwand der Schnecke. †† Oberes Ende derselben.

Fig. 3. Knöcherne rechte Schnecke des Neugebornen, von aussen geöffnet.

Fig. 4. Durchschnitt durch die Spitze der rechten knöchernen Schnecke, parallel der Basis. A untere, B obere Schnittfläche.

Fig. 5. Spitze der linken knöchernen Schnecke, geöffnet um das Ende der Lamina spiralis (den Hamulus) zu zeigen.

Ac	Innere Mündung des Aquaeductus cochleae.
cf	Canalis facialis.
cM	Canalis centralis modioli.
Cs	Crista semilunaris.
Ctt	Canalis tensoris tympani.
Fec	Fenestra cochleae.
H	Hamulus.
Ls	Lamina spiralis.
Md	Modiolus.
Pai	Porus acust. int.
sM	Canalis spiralis modioli.
St	Scala tympani.
Stu	Septum tubae, Querschnitt.
Sv	Scala vestibuli.

Digitized by Google

Fig. 1.

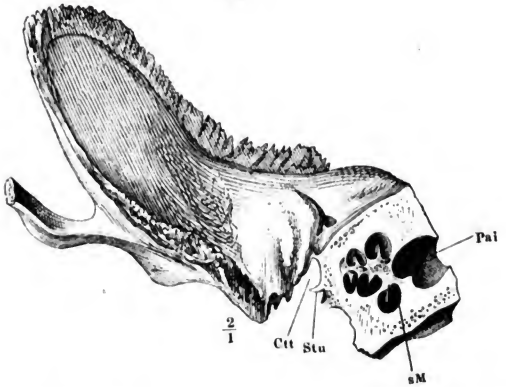

Fig. 2.

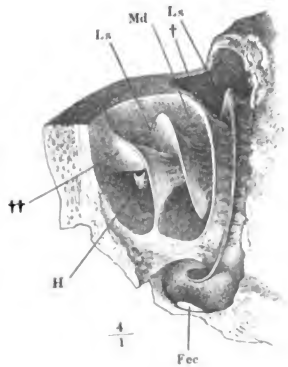

Fig. 3.

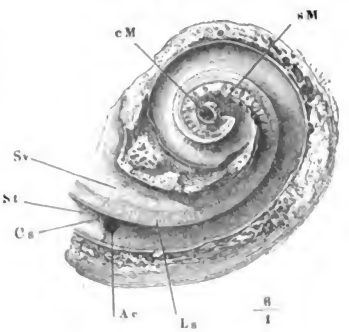

Fig. 5.

Fig. 4.

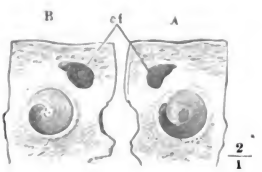

Digitized by Google

Fig. 1. Utriculus und häutige Bogengänge der linken Seite von aussen.

Fig. 2. Horizontalschnitt des Kopfs durch das Labyrinth, untere Schnittfläche. 1 Durchschnitt des Sinus transversus. 2 Cellulae mastoideae. 3 Knorpel der Auricula. 4 Antrum mastoideum, von oben geöffnet. 5 Paukenhöhle. 6 Canalis facialis. 7 Querschnitt des Hammerkopfs; medianwärts von demselben verläuft die Chorda tympani. 8 Schnecke. 9 Schräg durchschnittener M. tensor tympani. 10 Spitze des unteren Lappens des Grosshirns. 11 Angeschnittener Can. caroticus. 12 Fibröse Hirnhaut. 13 Querschnitt der Carotis int. 14 Knochenvene. 15 Durchschnitt des Kleinhirns. 16 N. acusticus. 17 Vestibulum. 18 Durchschnitt des vorderen verticalen Bogengangs. 19 Horizontaler Bogengang, angeschnitten.

Fig. 3. Durchschnitt des N. acusticus und der Schnecke, dreimal vergrössert.

Fig. 4. Querschnitt einer Windung aus einer in Salzsäure erweichten Schnecke. * Crista ligamenti spiralis. Die Hülfslinien bedeuten den Durchschnitt der Gehörstäbchen.

b	Membrana basilaris.
Dc	Ductus cochlearis.
c	Aeussere Wand desselben.
h	Horizontaler Bogengang.
Lls	Limbus laminae spiralis.
Ls	Lamina spiralis.
Lsp	Ligam. spirale.
Md	Modiolus.
Nc	Nervus cochlearis.
Nv	Nervus vestibuli.
St	Scala tympani.
Sv	Scala vestibuli.
v	Membrana vestibularis (*M. Reissneri*).
va	Vorderer verticaler Bogengang.
vp	Hinterer verticaler Bogengang.

Digitized by Google

Fig. 1.

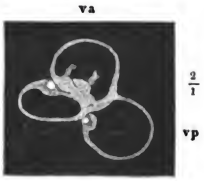

Fig. 2.

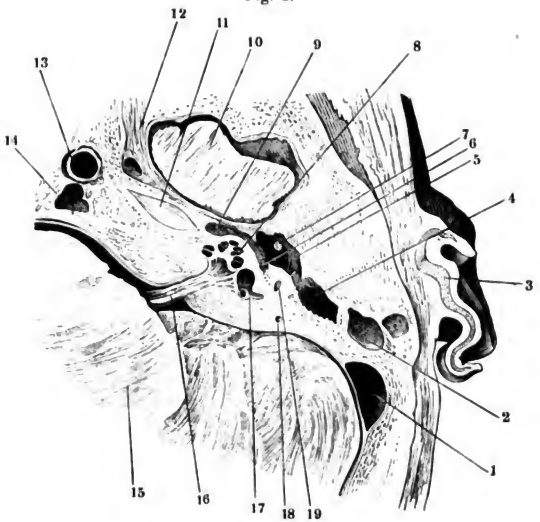

Fig. 3.

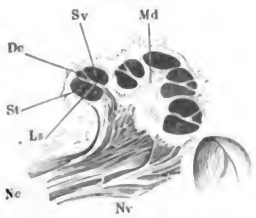

Fig. 4.

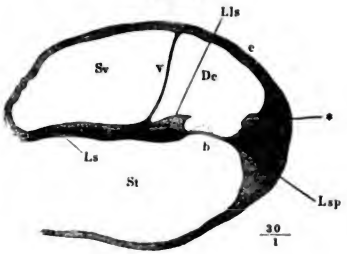

Digitized by Google

Fig. 1. Schädelbasis mit dem Knorpel der Tube (*). † Horizontalschnitt des Gaumenflügels.

Fig. 2. Querschnitte des knorpligen Theils der Tube, A dicht vor der Verbindung des knorpligen Theils mit dem knöchernen, B am vorderen Rande der Spina angularis, C in der Gegend des For. ovale. * Durchschnitt der A. carotis int. 1 N. inframaxillaris. 2 A. meningea media.

Fig. 3. Querschnitt des oberen Theils der knorpligen Tube. * Bündel des M. sphenostaphylinus.

Cca Eingang des Can. carot.
Fj Fossa jugularis.
Fov Foramen ovale.
Fs Foramen spinosum.
Fst Foramen stylomastoideum.
Ll Laterale Lamelle des Gaumenflügels.
Lm Mediale Lamelle desselben.
Mae Meat. auditor. ext.
Pe Querschnitt des M. pterygoid. ext.
Pi Querschnitt des M. pterygoid. int.
Ps Querschnitt des M. petrostaphylinus.
Pst Proc. styloideus.
Sa Spina angularis.
Ss M. sphenostaphylinus.
T Tube.

Fig. 3.

Digitized by Google

Fig. 1.

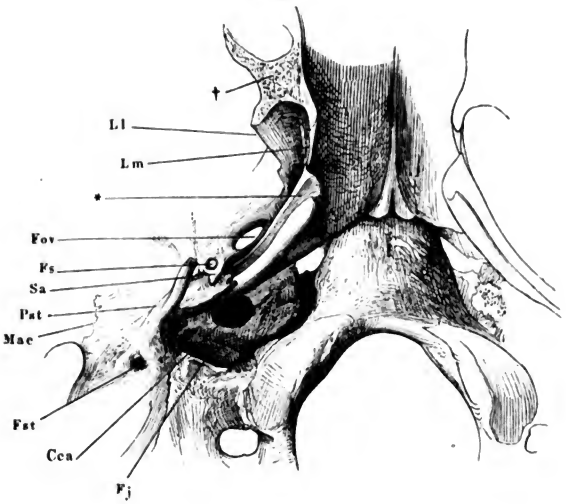

Fig. 2.

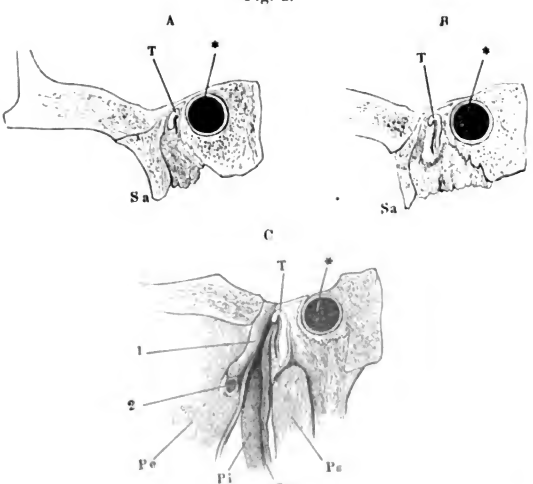

Digitized by Google

Fig. 1. A, B, C Nasenknorpel, Profil.

Fig. 2. Nasenknorpel, Ansicht von vorn.

Fig. 3. Durchschnitt des knorpligen Theils der Nase, parallel der Apertura pyriformis. 1 Cutis. 2 Schleimhaut der Nase.

Fig. 4. Frontalschnitt der Nase, vordere Schnittfläche. † Durchschnitt der knöchernen Nasenwurzel.

---

ee	Cartilagines epactiles.
l	Seitlicher Nasenknorpel. l^1 Lateraler, l^2 medialer Schenkel.
m	Medianer Knorpel. *m'* Scheidewandknorpel. *m''* Seitenplatte des medianen Knorpels.
N	Nasenbein. *N'* Os internasale C. Mayer.
Pf	Proc. frontalis des Oberkieferbeins.
Sna	Spina nasalis ant.
*	Rinne des medianen Knorpels.
**	Das dieselbe überbrückende Band.
***	Häutiges Septum.

Digitized by Google

Fig. 1.

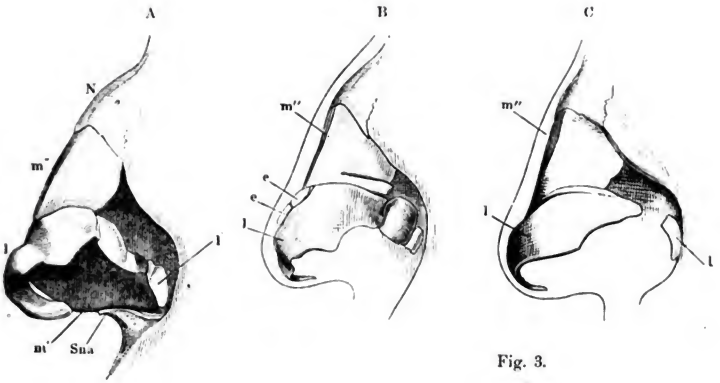

Fig. 3.

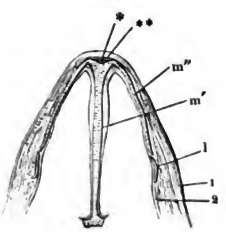

Fig. 2.

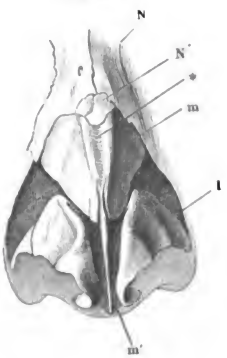

Fig. 4.

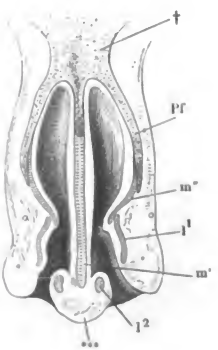

Digitized by Google

Fig. 1. Laterale Wand der Nasenhöhle, die obere und mittlere Muschel durch je eine Furche der Länge nach getheilt. * Communicationsöffnung der Wespenbein- mit der Nasenhöhle.

Fig. 2. Laterale Wand der Nasenhöhle; die obere Muschel durch einen Verticalschnitt gespalten und nach zwei Seiten zurückgeschlagen, um die Mündungen der oberen Cellulae ethmoidales sichtbar zu machen, die mittlere Muschel am Anheftungsrand abgeschnitten, um die Mündung der Kieferhöhle zu zeigen. 1 Mündung der unteren Cellulae ethmoid. 2 Eine aus der Stirnhöhle in den mittleren Nasengang geführte Sonde. 3 Constante Communicationsöffnung der Kiefer- und Nasenhöhle. 4 Unbeständige Communicationsöffnung derselben. 5 Ostium pharyngeum der Tube.

Ci Untere Muschel.

Cm Mittlere Muschel, Cm^1, Cm^2 Anheftungsrand derselben.

Cs Obere Muschel. Cs^1, Cs^2 Aufwärts geschlagene Theile derselben.

Sf Sinus frontalis.

Sph Sinus sphenoidalis.

Digitized by Google

Fig. 1.

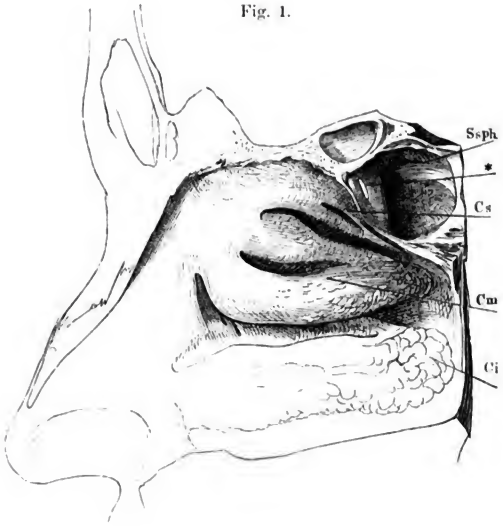

Fig. 2.

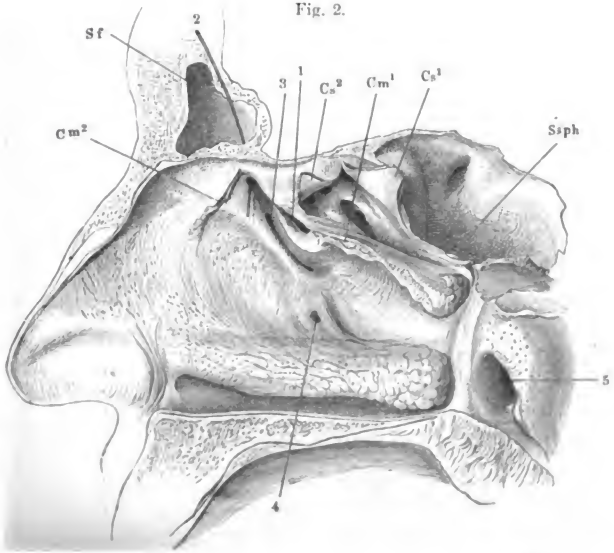

Digitized by Google

Fig. 1. Frontalschnitt des Kopfs durch die Nasenhöhle, vordere Schnittfläche. † Durchschnitt der Augenhöhle. * Eine aus der Kiefer- in die Nasenhöhle geführte Sonde.

Fig. 2. Horizontalschnitt der Nasenhöhle dicht am Boden derselben, untere Schnittfläche. * Nasloch.

Ci Untere Muschel.
Cll Cellulae ethmoidales.
Cm Mittlere Muschel.
Cs Obere Muschel.
Di Eingang des Ductus incisivus.
l Seitlicher Nasenknorpel.
m' Scheidewandknorpel.
Sm Sinus maxillaris.

Digitized by Google

Fig. 1.

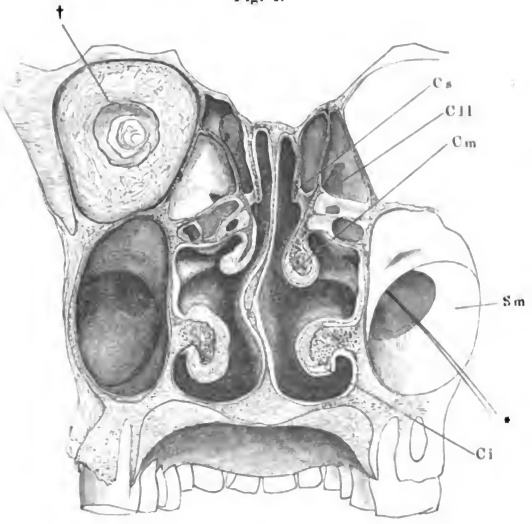

Fig. 2.

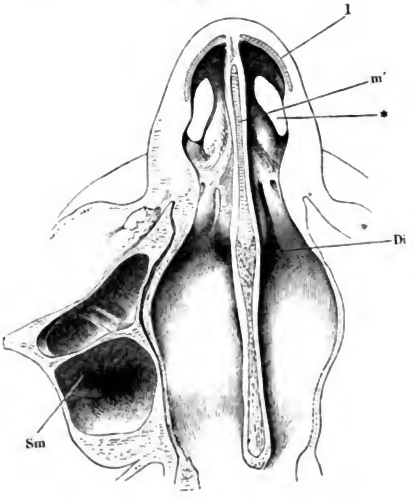

Digitized by Google

Digitized by Google